This is a digital copy of a book that was preserved for generations on library shelves before it was carefully scanned by Google as part of a project to make the world's books discoverable online.

It has survived long enough for the copyright to expire and the book to enter the public domain. A public domain book is one that was never subject to copyright or whose legal copyright term has expired. Whether a book is in the public domain may vary country to country. Public domain books are our gateways to the past, representing a wealth of history, culture and knowledge that's often difficult to discover.

Marks, notations and other marginalia present in the original volume will appear in this file - a reminder of this book's long journey from the publisher to a library and finally to you.

Usage guidelines

Google is proud to partner with libraries to digitize public domain materials and make them widely accessible. Public domain books belong to the public and we are merely their custodians. Nevertheless, this work is expensive, so in order to keep providing this resource, we have taken steps to prevent abuse by commercial parties, including placing technical restrictions on automated querying.

We also ask that you:

+ *Make non-commercial use of the files* We designed Google Book Search for use by individuals, and we request that you use these files for personal, non-commercial purposes.
+ *Refrain from automated querying* Do not send automated queries of any sort to Google's system: If you are conducting research on machine translation, optical character recognition or other areas where access to a large amount of text is helpful, please contact us. We encourage the use of public domain materials for these purposes and may be able to help.
+ *Maintain attribution* The Google "watermark" you see on each file is essential for informing people about this project and helping them find additional materials through Google Book Search. Please do not remove it.
+ *Keep it legal* Whatever your use, remember that you are responsible for ensuring that what you are doing is legal. Do not assume that just because we believe a book is in the public domain for users in the United States, that the work is also in the public domain for users in other countries. Whether a book is still in copyright varies from country to country, and we can't offer guidance on whether any specific use of any specific book is allowed. Please do not assume that a book's appearance in Google Book Search means it can be used in any manner anywhere in the world. Copyright infringement liability can be quite severe.

About Google Book Search

Google's mission is to organize the world's information and to make it universally accessible and useful. Google Book Search helps readers discover the world's books while helping authors and publishers reach new audiences. You can search through the full text of this book on the web at `http://books.google.com/`

A propos de ce livre

Ceci est une copie numérique d'un ouvrage conservé depuis des générations dans les rayonnages d'une bibliothèque avant d'être numérisé avec précaution par Google dans le cadre d'un projet visant à permettre aux internautes de découvrir l'ensemble du patrimoine littéraire mondial en ligne.

Ce livre étant relativement ancien, il n'est plus protégé par la loi sur les droits d'auteur et appartient à présent au domaine public. L'expression "appartenir au domaine public" signifie que le livre en question n'a jamais été soumis aux droits d'auteur ou que ses droits légaux sont arrivés à expiration. Les conditions requises pour qu'un livre tombe dans le domaine public peuvent varier d'un pays à l'autre. Les livres libres de droit sont autant de liens avec le passé. Ils sont les témoins de la richesse de notre histoire, de notre patrimoine culturel et de la connaissance humaine et sont trop souvent difficilement accessibles au public.

Les notes de bas de page et autres annotations en marge du texte présentes dans le volume original sont reprises dans ce fichier, comme un souvenir du long chemin parcouru par l'ouvrage depuis la maison d'édition en passant par la bibliothèque pour finalement se retrouver entre vos mains.

Consignes d'utilisation

Google est fier de travailler en partenariat avec des bibliothèques à la numérisation des ouvrages appartenant au domaine public et de les rendre ainsi accessibles à tous. Ces livres sont en effet la propriété de tous et de toutes et nous sommes tout simplement les gardiens de ce patrimoine. Il s'agit toutefois d'un projet coûteux. Par conséquent et en vue de poursuivre la diffusion de ces ressources inépuisables, nous avons pris les dispositions nécessaires afin de prévenir les éventuels abus auxquels pourraient se livrer des sites marchands tiers, notamment en instaurant des contraintes techniques relatives aux requêtes automatisées.

Nous vous demandons également de:

+ *Ne pas utiliser les fichiers à des fins commerciales* Nous avons conçu le programme Google Recherche de Livres à l'usage des particuliers. Nous vous demandons donc d'utiliser uniquement ces fichiers à des fins personnelles. Ils ne sauraient en effet être employés dans un quelconque but commercial.

+ *Ne pas procéder à des requêtes automatisées* N'envoyez aucune requête automatisée quelle qu'elle soit au système Google. Si vous effectuez des recherches concernant les logiciels de traduction, la reconnaissance optique de caractères ou tout autre domaine nécessitant de disposer d'importantes quantités de texte, n'hésitez pas à nous contacter. Nous encourageons pour la réalisation de ce type de travaux l'utilisation des ouvrages et documents appartenant au domaine public et serions heureux de vous être utile.

+ *Ne pas supprimer l'attribution* Le filigrane Google contenu dans chaque fichier est indispensable pour informer les internautes de notre projet et leur permettre d'accéder à davantage de documents par l'intermédiaire du Programme Google Recherche de Livres. Ne le supprimez en aucun cas.

+ *Rester dans la légalité* Quelle que soit l'utilisation que vous comptez faire des fichiers, n'oubliez pas qu'il est de votre responsabilité de veiller à respecter la loi. Si un ouvrage appartient au domaine public américain, n'en déduisez pas pour autant qu'il en va de même dans les autres pays. La durée légale des droits d'auteur d'un livre varie d'un pays à l'autre. Nous ne sommes donc pas en mesure de répertorier les ouvrages dont l'utilisation est autorisée et ceux dont elle ne l'est pas. Ne croyez pas que le simple fait d'afficher un livre sur Google Recherche de Livres signifie que celui-ci peut être utilisé de quelque façon que ce soit dans le monde entier. La condamnation à laquelle vous vous exposeriez en cas de violation des droits d'auteur peut être sévère.

À propos du service Google Recherche de Livres

En favorisant la recherche et l'accès à un nombre croissant de livres disponibles dans de nombreuses langues, dont le français, Google souhaite contribuer à promouvoir la diversité culturelle grâce à Google Recherche de Livres. En effet, le Programme Google Recherche de Livres permet aux internautes de découvrir le patrimoine littéraire mondial, tout en aidant les auteurs et les éditeurs à élargir leur public. Vous pouvez effectuer des recherches en ligne dans le texte intégral de cet ouvrage à l'adresse `http://books.google.com`

385 450 5
igan - BUHR

1817
ARTES VERITAS SCIENTIA
LIBRARY OF THE
UNIVERSITY OF MICHIGAN
TUEBOR
MEDICAL LIBRARY

BULLETIN

DE LA

SOCIÉTÉ DE CHIRURGIE

DE PARIS

Paris. -- Typographie Georges Chamerot, 19, rue des Saints-Pères.

BULLETIN

DE LA

SOCIÉTÉ DE CHIRURGIE

DE PARIS

PENDANT L'ANNÉE 1873

TROISIÈME SÉRIE

TOME SECOND

PARIS

GEORGES MASSON, ÉDITEUR

PLACE DE L'ÉCOLE DE MÉDECINE

1873

med.
Slatkine
12-28-35
31340

LISTE DES PRÉSIDENTS

DE LA SOCIÉTÉ DE CHIRURGIE

DEPUIS SA FONDATION

MM.

1844. — A. Bérard.
1845. — Michon.
1846. — Monod.
1847. — Lenoir.
1848. — Robert.
1849. — Cullerier.
1850. — Deguise père.
1851. — Danyau.
1852. — Larrey.
1853. — Guersant.
1854. — Denonvilliers.
1855. — Huguier.
1856. — Gosselin.
1857. — Chassaignac.
1858. — Bouvier.

MM.

1859. — Deguise fils.
1860. — Marjolin.
1861. — Laborie.
1862. — Morel-Lavallée.
1863. — Depaul.
1864. — Richet.
1865. — Broca.
1866. — Giraldès.
1867. — Follin.
1868. — Legouest.
1869. — Verneuil.
1870. — A. Guérin.
1871. — Blot.
1872. — Dolbeau.

BCM

COMPOSITION DU BUREAU

POUR L'ANNÉE 1873.

Président	MM. TRÉLAT.
Vice-Président	PERRIN (Maurice).
Secrétaire général	GUYON.
Secrétaire annuel	TILLAUX.
Vice-Secrétaire	DE SAINT-GERMAIN.
Trésorier	GUÉNIOT.
Archiviste	GIRAUD-TEULON.

LISTE DES MEMBRES TITULAIRES

MM. Blot (Hippolyte).
Boinet.
Broca.
Chassaignac.
Cruveilhier (Édouard).
Demarquay.
Desormeaux.
Desprès.
Dolbeau.
Dubrueil.
Duplay.
Forget.
Giraud Teulon.
Guéniot.
Guérin (Alphonse).
Guyon (Félix).

MM. Houel.
Horteloup.
Labbé (Léon).
Lanelongue.
Le Fort (Léon).
Magitot.
Marjolin.
Panas.
Paulet.
Perrin (Maurice).
Saint-Germain (de).
Sée (Marc).
Tarnier.
Tillaux.
Trélat.
Verneuil.

LISTE DES MEMBRES HONORAIRES

MM. Bouley.
Bouvier.
Cloquet (baron).
Cullerier.
Deguise.
Depaul.
Giraldès.
Gosselin.
Hervez de Chégoin.
Huguier.
Larrey (baron).
Legouest.
Monod.
Nélaton.
Richet.
Ricord.
Voillemier.

LISTE DES MEMBRES CORRESPONDANTS

NATIONAUX

MM. Ancelet, de Vailly-sur-Aisne (Aisne.)
Arland, chirurgien en chef de la marine à Toulon.
Aubrée, de Sennes (Ille-et-Vilaine).
Avat (d'), chirurgien de l'hospice d'Aix (Savoie).
Azam, professeur à l'École de médecine de Bordeaux.
Azéma, médecin à l'île de la Réunion.
Baizeau, médecin principal de l'armée.
Bardinet, directeur de l'École de médecine de Limoges.
Berchon, médecin à Pauillac (Gironde).
Bérenger-Féraud, médecin principal de la marine.
Bernard, à Apt (Vaucluse).
Bœkel, professeur agrégé à la Faculté de médecine de Nancy.
Bouchacourt, professeur à la Faculté de médecine de Lyon.
Bouisson, professeur à la Faculté de médecine de Montpellier.
Bourgeois, médecin à Étampes (Seine-et-Oise).
Bourguet, médecin de l'hôpital d'Aix (Bouches-du-Rhône).
Champenois, médecin principal de l'armée (hôpital du Gros-Caillou).
Chapplain, médecin à Marseille.
Chedevergne, médecin à Poitiers.
Chipault, médecin à l'hôpital d'Orléans.
Closmadeuc, chirurgien de l'hôpital de Vannes (Morbihan).
Coste, professeur à l'École de médecine de Marseille.
Courty, professeur à la Faculté de Montpellier.
Dauvé, médecin-major de l'armée.
Debrou, médecin de l'Hôtel-Dieu d'Orléans.
Delacour, professeur à l'École de médecine de Rennes.
Delore, chirurgien à Lyon.
Denucé, professeur à l'École de médecine de Bordeaux.
Diday, ex-chirurgien de l'Antiquaille à Lyon.

Drouineau, chirurgien des hôpitaux civils de la Rochelle (Charente).
Dubouié, chirurgien à Pau.
Dubreuilh, professeur d'accouchement à Bordeaux.
Duménil, médecin des hôpitaux de Rouen.
Erhmann, médecin à Mulhouse.
Erhmann, doyen honoraire de la Faculté de Strasbourg.
Gaujot, médecin-major de l'armée au Val-de-Grâce, à Paris.
Gayet, médecin à Lyon.
Herrgott, professeur agrégé à Nancy.
Heurtaux, chirurgien à Nantes.
Houzé de l'Aulnoit, médecin à Lille.
Houzelot, chirurgien à Meaux (Seine-et-Marne).
Isnard, chirurgien de l'armée en retraite.
Jouon, chirurgien à Nantes.
Kœberlé, professeur agrégé à Strasbourg.
Lanelongue, chirurgien à Bordeaux.
Lejeal, chirurgien à Valenciennes.
Letenneur, professeur à l'École de médecine de Nantes.
Lizé, chirurgien au Mans (Sarthe).
Mascarel, médecin à Châtellerault (Vienne).
Michel, professeur à la Faculté de médecine de Nancy.
Mirault, chirurgien à Angers.
Monteils, médecin à Mende (Lozère).
Mordret, chirurgien au Mans.
Notta, chirurgien à Lisieux (Calvados).
Ollier, chirurgien à Lyon.
Oré, chirurgien à Bordeaux.
Parise, professeur à l'École de médecine de Lille.
Patry, médecin à Sainte-Maure (Indre-et-Loire).
Pétrequin, médecin à Lyon.
Philippeaux, médecin à Lyon.
Pirondi, chirurgien de l'hôpital militaire à Marseille.
Plouviez, médecin à Paris.
Prestat, médecin à Pontoise (Seine et-Oise).
Putégnat, médecin à Lunéville (Meurthe).
Rochard, président du conseil de santé à Brest (Finistère).
Ribell, médecin de l'hôpital de Toulouse.
Roux (S.), professeur à Toulon.
Salmon, chirurgien à Chartres.
Sarazin, médecin-major de l'armée.

Sédillot, professeur honoraire de la Faculté de Strasbourg (Paris).
Sistach, médecin-major de l'armée.
Soulé, chirurgien des hôpitaux de Bordeaux.
Spillmann, agrégé au Val-de-Grâce,
Stolz, doyen de la Faculté de médecine de Nancy.
Thomas (Louis), médecin à Tours.
Valette, professeur à l'École de médecine de Lyon.
Vallet, chirurgien des hôpitaux d'Orléans.
Viard, médecin à Montbard (Côte-d'Or).

BULLETIN

DE LA

SOCIÉTÉ DE CHIRURGIE

DE PARIS

SÉANTE RUE DE L'ABBAYE

SÉANCE DU 15 JANVIER 1873.

Présidence de M. DOLBEAU.

Le procès-verbal de la précédente séance est lu et adopté.

M. LE PRÉSIDENT. La Société de chirurgie, messieurs, a perdu un de ses membres fondateurs et anciens présidents : M. Huguier est mort avant-hier. Le bureau de la Société de chirurgie et une députation ont assisté aux obsèques de notre regretté collègue. M. le secrétaire général, M. Guyon, empêché, a prié le secrétaire, M. Després, de lire sur la tombe de Huguier les paroles que vous allez entendre.

M. DESPRÉS donne lecture du discours de M. le secrétaire général.

Messieurs,

La Société de chirurgie perd aujourd'hui dans la personne de M. Huguier, un des hommes qui lui a le plus constamment consacré son activité et son talent chirurgical.

Membre fondateur de notre compagnie, M. Huguier contribua à donner la vie à une œuvre qu'il jugeait utile à l'art qu'il a si honorablement exercé ; il en assura l'existence par d'importants travaux.

Les chirurgiens qui, en 1843, entreprenaient de créer dans notre pays une réunion scientifique où fussent représentées les grandes traditions de l'art chirurgical, où le progrès fût accueilli et encouragé, où la moralité de la profession fût l'objet des soins les plus sévères, sentaient bien qu'il ne suffirait pas pour faire prospérer leur œuvre de mettre en commun leur expérience et leur savoir. Il importait que ces jeunes hommes, l'élite et l'honneur de la chirurgie française, donnassent l'exemple du travail.

M. Huguier est l'un de ceux qui ont le plus largement accompli leur tâche et le plus généreusement payé leur dette envers la Société de chirurgie.

Ce n'est pas au moment où nous pleurons la perte d'un collègue d'une aussi grande valeur que nous pouvons rechercher et dire quel fut dans son ensemble son apport scientifique. Mais nous obéissons à un sentiment de véritable gratitude en rappelant, dès maintenant, que la collection de nos *Mémoires* contient trois des monographies les plus importantes que M. Huguier ait consacrées à cette partie de la chirurgie, qui a été l'objet le plus spécial de ses études et qu'il a si largement enrichie.

Ce n'est là qu'une très-faible part de ce que la Société de chirurgie doit à M. Huguier.

Nos bulletins contiennent en grand nombre les communications et les travaux de ce chirurgien, qui, grâce à son infatigable activité, à son instruction étendue, à son expérience, montrait chaque jour que, si dans le vaste champ offert par la pratique de la chirurgie, il avait plus particulièrement cultivé la gynécologie qui doit tant à la science française, aucune des ressources de l'art ne lui était étrangère, et qu'aucune de ses difficultés ne constituait pour lui un obstacle.

M. Huguier avait d'ailleurs préparé ses succès de chirurgien, en acquérant comme élève l'éducation que fournissent ces fortes études qui ouvrent par le concours les portes de l'internat, de l'école pratique, et, enfin, celles des hôpitaux et de la Faculté.

Interne en 1828, il obtenait, en 1830, le prix des hôpitaux et avait, avec la médaille d'or, le bénéfice si précieux d'une prolongation de deux années d'internat. Aide d'anatomie de la Faculté, la même année, il devenait prosecteur en 1833, professeur agrégé

en 1835, puis, enfin, chirurgien d'hôpital en 1837. Dès 1830, l'enseignement libre le comptait parmi ses plus fervents adeptes; deux fois il affrontait les grandes luttes du professorat, et n'hésitait pas à prendre part aux travaux pénibles du concours pour la place de chef des travaux anatomiques.

Des recherches anatomiques intéressantes, qui ont pour objet les organes dont l'étude est la plus délicate et la plus difficile, l'appareil de l'audition, les nerfs qui se distribuent à la langue, au larynx, au cou, fournissaient dès lors à M. Huguier l'occasion de descriptions exactes et de ces découvertes qui récompensent l'anatomiste de sa patience et de ses fatigues.

Le chirurgien habile que nous avons connu avait donc commencé par être un anatomiste rompu à toutes les finesses du maniement du scalpel.

Aussi l'anatomie a toujours eu large place dans les travaux chirurgicaux de M. Huguier.

Elle lui a donné la dextérité dans les opérations, l'habitude de la rigueur et de l'exactitude dans les descriptions, la curiosité scientifique qui conduit aux recherches originales.

Ces qualités acquises donnaient à M. Huguier une grande confiance dans les ressources opératoires; nuls ne savent mieux que les membres de la Société de chirurgie, devant lesquels il exposait si souvent le récit de ses opérations, quelle était sa hardiesse chirurgicale et combien son habileté la justifiait. Cette confiance en la puissance de l'art, que les personnes étrangères à notre profession se *plaisent* quelquefois à trouver en défaut chez ses représentants les plus autorisés, n'abandonna jamais M. Huguier.

Notre regretté collègue devait nous en donner une preuve nouvelle et bien douloureuse.

Atteint depuis plusieurs mois d'une affection aussi pénible que grave, sur la nature de laquelle il ne pouvait se tromper, sur l'incurabilité de laquelle il ne lui était guère possible de se créer d'illusion, il ne voulut pas demeurer inactif.

« Un chirurgien, disait-il souvent à ceux de ses amis qui l'entouraient de leurs soins, se doit à lui-même de s'imposer le traitement douloureux qu'il proposerait à un malade venant lui demander de lui offrir par l'opération une chance de salut. »

M. Huguier ne recula pas devant les cruelles épreuves qu'il considérait presque comme un devoir à remplir, comme un exemple à donner; il ajouta à plusieurs reprises aux douleurs de la maladie celles de l'opération.

Sa foi chirurgicale ne fut pas un instant ébranlée, et l'on peut dire de notre collègue qu'il a vécu et qu'il est mort en chirurgien.

Une fin si cruelle et si digne est bien de nature à rendre plus grands encore les regrets qu'inspire à la Société de chirurgie la perte de M. Huguier.

Pendant sa vie, cette Société qu'il avait contribué à fonder lui donnait le témoignage de son respect et de sa haute estime en l'appelant à la présidence.

Aujourd'hui nous lui apportons des témoignages affectueux, émus, et nos bien douloureux regrets.

Nous lui apportons aussi l'expression de nos sentiments reconnaissants. Lorsqu'au seuil même de l'année, nous sommes déjà réunis près d'une tombe, lorsque les pertes si nombreuses que nous avons faites en si peu de temps nous sont ainsi rappelées, nous pourrions sentir que notre courage s'affaiblit, si nous ne savions que nos fondateurs ont donné à leur œuvre une forte vitalité et que nous sommes assurés de continuer à être utiles, en nous inspirant de leurs exemples.

Nous leur devons donc toute notre reconnaissance, et nous ne pouvons oublier qu'ils ont tracé la voie dans laquelle nous les suivrons en gardant leur mémoire.

Adieu, Huguier, au nom de la Société de chirurgie, adieu.

M. LE PRÉSIDENT déclare la séance levée en signe de deuil.

Le secrétaire : ARMAND DESPRÈS.

SÉANCE DU 22 JANVIER 1873.

Présidence de M. DOLBEAU.

Le procès-verbal de la précédente séance est lu et adopté.

CORRESPONDANCE

La correspondance comprend :

La *Gazette des Hôpitaux* ; — l'*Union médicale* ; — la *Gazette hebdomadaire* ; — les *Archives générales de médecine et de chirurgie* ; —

le *Journal de médecine et de chirurgie pratiques*; — la *Revue médicale de Limoges*; — le *Journal de médecine de l'Ouest*; — le *Bulletin médical du nord de la France*; — le *Lyon médical*; — la *Gazette médicale de Strasbourg*; — le *Montpellier médical*; — le *Marseille médical*; — le *Bulletin général de thérapeutique de Paris*; — le *Bulletin de l'Académie royale de Belgique*; — le *Bordeaux médical*; — la *Gazette obstétricale*; — la *Gazette médicale de l'Algérie*; — le *Journal d'ophthalmologie*.

M. NOTTA, membre correspondant à Lisieux, adresse une note *Sur un nouveau procédé d'extraction linéaire sans incision de l'iris.*

M. HOUZÉ DE L'AULNOIT, membre correspondant à Lille, adresse une note sur les *Avantages des amputations sous-périostées et la nécessité de recourir, à la suite de toutes les amputations, à l'immobilisation des tissus divisés et du membre.*

M. LOUIS THOMAS, membre correspondant à Tours, adresse une observation intitulée : *Kyste multiloculaire de l'ovaire gauche. Ascite. Ovariotomie. Guérison.*

M. LARREY présente, de la part de M. Van de Loo, une *Note manuscrite sur les appareils plâtrés*; — de la part de M. le docteur F. Cuignet, deux mémoires sur *l'ophthalmie d'Algérie.* — De la part de M. W. C. Gorl, un mémoire intitulé : *Des hôpitaux tentes et baraques.*

M. LE FORT offre, de la part de M. le docteur Chenevier (de Besançon), un rapport sur *l'Ambulance de l'hôtel de Naissey.*

M. FORGET offre, de la part du docteur Gillette, les ouvrages suivants : *Du tissu conjonctif ou lamineux*; — *Deux cas de tumeurs fibro-plastiques de l'œil*; — *Description et structure de la tunique musculaire de l'œsophage*; — *des os sésamoïdes chez l'homme. Nerf médian, anatomie, physiologie, pathologie*; — *Maxillaire, fractures et luxations.*

M. DE SAINT-GERMAIN offre, de la part du docteur Ch. Mauriac, un mémoire sur les *Affections syphilitiques précoces du système osseux.*

M. VERNEUIL offre, de la part du docteur E. Maury, une observation intitulée : *Hernie étranglée réduite après aspiration par l'appareil Dieulafoy.*

M. DESPRÉS dépose sur le bureau le deuxième fascicule des bulletins de la Société de chirurgie complétant le volume du Bulletin pour 1872.

M. VERNEUIL offre, de la part du docteur Pinguet, une thèse sur les rétrécissements du rectum.

PRIX DUVAL

La Société reçoit pour le concours de 1873 les thèses suivantes :

Pièces et documents sur la dernière peste languedocienne de 1721-22, par le docteur Jules Filhol. — *Contribution à l'histoire de la septicémie puerpérale,* par le docteur H. A. D'Espine.

MORT DE M. MOREL, MEMBRE CORRESPONDANT A NOGENT-LE-ROTROU

Nous avons le regret d'annoncer la mort du docteur Morel, de Nogent-le-Rotrou (Eure-et-Loir), membre correspondant de la Société de chirurgie depuis l'année 1845.

Ce confrère distingué a succombé le onzième jour aux suites d'une congestion cérébrale, le 25 décembre dernier.

M. Morel, décoré tout récemment pour services rendus pendant la guerre, n'était âgé que de soixante-trois ans.

Il est ensuite procédé à l'installation du nouveau bureau.

Le président sortant, M. Dolbeau, après avoir adressé ses remerciments à la Société, cède le fauteuil à M. Trélat, qui s'exprime en ces termes :

Messieurs et chers collègues,

Ma première parole sera une parole de gratitude. Tous ceux que votre choix a désignés pour diriger les débats de notre Société se sont montrés fiers de cet honneur; je me garderais de ne pas exprimer ce sentiment juste et respectable.

En m'appelant à la présidence de la Société de chirurgie, vous vous êtes souvenus que je compte déjà parmi les anciens membres de notre compagnie, et que j'ai successivement occupé toutes les autres fonctions du bureau ; sûrement aussi vous avez voulu témoigner de votre estime pour l'homme. C'est une condition nécessaire de votre choix. Soyez remerciés pour ce souvenir et pour ce témoignage.

Je suis sans inquiétude, messieurs, sur les difficultés de ma tâche. Notre Société, qui est dans la trentième année de son existence, est aussi vivace que jamais. Il semblerait même, à en juger par les

travaux de l'an passé, qu'elle ait redoublé d'ardeur et qu'elle aussi veuille apporter sa pierre au grand œuvre de la patrie.

Ce mouvement d'ailleurs n'est point isolé; il entraîne toutes les branches des sciences médicales, si variées et si complexes, et c'est un grand honneur pour notre profession de donner ainsi l'exemple à tous les rêveurs attardés qui ne connaissent ni la grandeur ni la puissance de la culture et de l'esprit scientifique.

Continuons donc, messieurs, la voie tracée par nos anciens collègues et si bien suivie jusqu'ici. Ouvrons nos rangs aux jeunes recrues, qui ont pour eux l'ardeur et la vaillance des débuts, mais serrons-les sur ceux d'entre nous que la pratique et l'expérience ont mûris, qui sont les anciens du conseil et dont le concours nous est si précieux. Les uns et les autres efforçons-nous de maintenir à la Société de chirurgie le rang qu'elle a conquis. Grandissons-le encore par une volonté soutenue, car les associations sont comme les individus; elles déclinent dès qu'elles ont cessé de croître. Mais vous direz tous avec moi, messieurs, que l'heure du déclin n'est pas encore prête à sonner pour nous.

M. LE PRÉSIDENT propose à la Société d'adresser les remercîments les plus chaleureux au bureau sortant.

Cette proposition est adoptée.

Discussion sur les rétrécissements du rectum.

M. GUÉRIN. Une question doit nous occuper avant tout : celle de l'étiologie. Il est, en effet, nécessaire de préciser la nature des rétrécissements. J'éliminerai tout d'abord les rétrécissements dits tuberculeux, dont le diagnostic demanderait examen, mais sur lesquels je ne veux pas m'étendre. Quant aux rétrécissements syphilitiques que j'étudie depuis longtemps, je constate que nous en sommes restés aux travaux de Gosselin, de Costala, lesquels tendent à prouver que le rétrécissement à proprement parler syphilitique n'existe pas, mais succède toujours à l'ulcération chancreuse, sans être jamais le résultat d'une infection constitutionnelle.

Je ferai d'abord remarquer qu'il est difficile d'observer, comme on peut le faire à l'hôpital Saint-Louis, les manifestations constitutionnelles dans les hôpitaux où se présentent surtout les accidents primordiaux. Le travail de M. Gosselin repose sur douze observations, dans lesquelles l'auteur affirme que le chancre a immédiatement précédé le rétrécissement, et que la lésion locale seule est en

cause. Je ne puis admettre cette conclusion. Sans parler, en effet, des difficultés extrêmes du diagnostic des ulcérations du rectum, difficultés qui font que l'on guérit souvent ces affections sans avoir été parfaitement sûr de leur siége et de leur configuration, j'admets que chez la femme, grâce à une disposition anatomique spéciale, il soit possible de diagnostiquer sûrement une ulcération chancreuse à l'extrémité inférieure du rectum ; mais en est-il de même de l'extrémité supérieure ? Il faudrait pour cela faire intervenir le phagédénisme, et, dans les cas de rétrécissement annulaire, il faudrait que ladite ulcération chancreuse eût occupé tout le pourtour de cet organe. Sans nier, sans repousser absolument cette étiologie, j'estime que l'on doit en admettre une autre.

On trouve dans Desault l'histoire d'une femme de quarante-six ans, syphilisée à l'âge de vingt ans, et présentant tous les signes physiques d'un rétrécissement du rectum. A coup sûr, ce n'était pas là un accident primitif. — Vingt-six ans s'étaient écoulés entre la syphilisation et les premiers symptômes du rétrécissement, lesquels coïncidaient d'ailleurs avec des périostoses de diverses régions. J'ai d'ailleurs été souvent frappé de l'analogie extrême qui existe entre le rétrécissement du rectum et celui de l'œsophage.

Le rétrécissement de l'isthme du gosier se produit, en effet, de différentes manières. On observe souvent d'abord un œdème du voile du palais et de ses piliers, puis des fongosités saignantes se manifestent, ou bien il se produit une gomme au voile du palais ; puis l'ulcération gagne les piliers, et le rétrécissement se produit ensuite. Ce rétrécissement a, du reste, été insuffisamment étudié et pris souvent très à tort, selon moi, pour une manifestation scrofuleuse.

Un fait que j'observai à l'hôpital Saint-Louis me confirma l'analogie entre les rétrécissements de l'isthme et ceux du rectum. Une malade se présenta, accusant des douleurs dans la région anale. Je remarquai chez elle cette voix spéciale aux gens dont l'isthme du gosier est rétréci. Je l'interrogeai au point de vue de la syphilis ; elle m'avoua de la manière la plus nette qu'elle en avait présenté les signes, et lorsque j'examinai son rectum, je constatai l'existence d'un long rétrécissement, retenant à sa partie supérieure une certaine quantité de pus. Or, il n'était pas possible d'admettre ici l'influence immédiate du chancre. Il faut donc établir que, dans certains cas, les rétrécissements du rectum sont une conséquence de manifestations constitutionnelles. Aussi m'étonné-je d'entendre arguer qu'un rétrécissement n'est pas syphilitique de ce qu'il résiste

à un traitement spécifique. La syphilis produit, en effet, des ulcérations, des gommes, etc., tous accidents curables par le traitement ; et c'est à cette période qu'il nous est possible de nous opposer à la formation, à l'évolution du rétrécissement ; mais ce rétrécissement une fois produit, le traitement antisyphilitique devient impuissant, sans qu'il soit possible de nier pour cela la cause première.

J'arrive au traitement. Me refusant à n'admettre qu'une seule forme, je ne veux pas non plus de traitement unique.

Les anciens traitaient les rétrécissements annulaires par la dilatation à l'aide de mèches, de tentes, etc., et obtenaient de bons résultats. Peut-être commençaient-ils ce traitement avant que le point rétréci présentât une dureté considérable.

Pour moi, comparant les rétrécissements du rectum à ceux de l'urèthre, et trouvant entre eux une frappante analogie, j'estime qu'on doit les traiter de la même façon ; à savoir les dilater, si on peut le faire sans trop de violence, ou les inciser. L'incision devra être interne ou externe, suivant l'épaisseur et l'étendue du rétrécissement. Considérant donc que la science n'est pas encore faite à l'égard de l'affection qui nous occupe, et qu'on ne saurait exiger un traitement absolu, je m'arrêterais à la dilatation et au traitement interne, dans les cas de rétrécissements présentant encore une certaine mollesse, à l'incision de dedans en dehors, pour les rétrécissements durs, mais peu étendus, et à l'incision de dehors en dedans pour les autres.

M. DESPRÉS demande à remettre à la prochaine séance une partie de son argumentation. Il veut répondre seulement quelques mots à M. Guérin. M. Gosselin, dit-il, admet que la majeure partie des rétrécissements du rectum est due à une inflammation du rectum causée par l'inflammation de chancres ou d'ulcères à l'anus, propagés à la muqueuse rectale. Il admet la nature vénérienne du mal et nie de la sorte l'efficacité du traitement spécifique. Quant à l'ulcération située au-dessus du rétrécissement et qui sécrète du pus, elle est, suivant, M. Gosselin, le fait du séjour des matières au-dessus du rétrécissement. Cette ulcération, c'est M. Gosselin qui l'a décrite le premier.

Ce que j'ai ajouté au travail de M. Gosselin, c'est que le rétrécissement du rectum est *la cicatrice d'une ulcération phagédénique développée sur un chancre ou des plaques muqueuses ulcérées de l'anus.*

J'ai vu à l'hôpital de Lourcine le développement du phagédé-

niame. J'ai vu l'ulcère avant le rétrécissement, et j'ai vu le rétrécissement se produire. J'ai vu les mêmes faits qu'ont observés nos collègues, à tous les degrés.

D'abord, lorsque le rétrécissement existe, il y a toujours des condylomes à l'anus, sur lesquels il y a une ou plusieurs cicatrices. Tantôt le rétrécissement est une bride, tantôt c'est un conduit fibreux sur lesquels existent des mamelons qui ne sont autre chose que des condylomes de la muqueuse, et entre les mamelons, il y a d'ordinaire des ulcères ; tantôt le rétrécissement est une virole fibreuse. Dans le premier cas, il y a eu comme origine une ulcération qui n'intéressait pas tout le pourtour de l'intestin. Dans le second cas, l'ulcère a compris toute la périphérie de l'intestin.

J'ai produit, dans un mémoire inséré dans les *Archives de médecine*, en 1867, des faits de chancres et de rétrécissements consécutifs ; mais je n'ai jamais dit que l'ulcération située au-dessus du rétrécissement fût le chancre, non. J'ai dit que le rétrécissement remplaçait le chancre phagédénique dont il était la cicatrice.

M. Guérin dit que les rétrécissements sont des accidents tertiaires, qu'ils peuvent suivre des gommes, et il emprunte une observation de Desault. Mais la date du début du rétrécissement n'est pas indiquée, et dans le cas où il y a des lésions gommeuses en même temps sur d'autres points du corps, ce n'est pas une raison pour dire que le rétrécissement a une origine gommeuse.

Un rétrécissement du rectum a toujours plus que l'âge qu'on lui suppose, et voici ce que j'ai vu : Une malade a un chancre à l'anus, au niveau du raphé périnéal ; il guérit. Six mois après, il reparaît, on le guérit encore ; mais si on touche le rectum, on sent un ulcère qui s'étend plus ou moins loin. (Il est facile de diagnostiquer ces ulcères par le toucher. On sent, en effet, une surface irrégulière grenue, très-différente de la muqueuse saine qui est lisse. Le spéculum *ani* est loin de fournir d'aussi bons renseignements). Un an après, le rétrécissement commence, et c'est plus tard seulement qu'il devient gênant et qu'il appelle l'attention du chirurgien et même des malades.

J'espère vous prouver, dans la prochaine séance, avec les observations, que la majeure partie des rétrécissements ont été observés vers la sixième année de la syphilis. Si vous tenez compte alors de ce que le rétrécissement est long à se reproduire, de ce que, s'il vient à la suite de plaques muqueuses ulcérées, il peut être retardé et ne point correspondre au début de la syphilis, vous serez d'avis que la plupart des rétrécissements du rectum ont pour ori-

gine un ulcère phagédénique du rectum sur un chancre ou une plaque muqueuse.

M. VERNEUIL. Je m'applaudis de voir la discussion s'étendre à la marche, à l'étiologie et à la pathogénie, tous sujets qui laissent encore beaucoup à désirer. Je quitte donc un moment la thérapeutique des rétrécissements du rectum pour aborder leur étiologie. A ce sujet, j'ai vu exactement comme M. Guérin. Je n'ai pas vu comme M. Gosselin, comme M. Desprès. Je ne dirai rien des ulcérations tuberculeuses ; je crois qu'elles sont beaucoup moins rares qu'on ne pense ; mais j'estime qu'elles ne peuvent donner lieu à des rétrécissements, parce qu'elles ne se cicatrisent pas. Rien de plus fréquent, en effet, que de voir, chez les tuberculeux, le rectum ulcéré en différents points, et cela de la manière la plus grave, sans qu'il y ait pour cela de rétrécissement. M. Gosselin a un des premiers appelé l'attention sur les rétrécissements du rectum, et jusqu'ici, je dois le dire, ses travaux à cet égard n'ont pas été l'objet d'une critique sérieuse. J'admets pour les rétrécissements des origines multiples. Je crois, en effet, que bon nombre de ces rétrécissements ne reconnaissent pas la syphilis pour origine, et je ne citerai pour exemple que ceux que l'on constate à la suite de la dysentérie. Je veux bien, sur la foi que j'ai aux affirmations de M. Gosselin et de M. Desprès, croire aux rétrécissements chancreux ; mais, pour ma part, je n'en ai jamais vu ; je dirai même plus : je me les explique mal.

MM. Gosselin et Desprès disent que le rétrécissement peut survenir à la suite d'un chancre phagédénique ou de plaques muqueuses ulcérées ; or, l'ulcération qui succède au chancre mou ou au chancre phagédénique non infectant, ne produit pas de rétraction inodulaire ; ce même phénomène se produit à peu près dans le chancre phagédénique infectant. Quant au chancre ordinaire, l'induration ne donne pas lieu non plus à la formation inodulaire ; et l'on a souvent constaté une absence presque absolue de cicatrices à la suite d'ulcérations chancreuses énormes. Il faudrait de plus admettre, pour expliquer les rétrécissements annulaires très-élevés, un énorme chancre phagédénique circulaire lui-même et occupant toute la circonférence du rectum. Ces chancres-là, je ne les ai jamais vus, et je les crois rares.

Que trouve-t-on donc à l'examen des rétrécissements du rectum? Comme l'a dit M. Desprès, de gros bourgeons presque semblables à des marisques lisses et comme vernies ; puis, par le toucher, des colonnes ou de gros plis verticaux, constituant à l'intérieur du rec-

tum une véritable cannelure ; de plus, un épaississement considérable de la paroi. Dans cette région, l'emploi du spéculum n'est pas possible ; mais, je comparerai par analogie l'état du rectum à l'aspect que présente l'infiltration dite tertiaire de la paroi postérieure du vagin. Cette paroi, souvent observée, est lisse, vernie, non ulcérée, présente presque l'aspect d'un fibrome. On dirait, passez-moi le mot, un éléphantiasis de la muqueuse.

Ce travail, je le répète, facile à voir dans le vagin, doit se produire de la même façon dans le rectum. A quoi succède donc cette infiltration ? On a parlé des gommes rectales ; je n'en ai pas vu souvent, si ce n'est dans un cas où elles figuraient un groupe de fistules anales ; mais en les admettant même, le même argument persisterait. La cicatrisation des gommes ne donne pas lieu à une rétraction inodulaire. Il faut donc admettre la formation d'un travail analogue à celui qui se passe dans le testicule vénérien : un tissu fibroïde de nouvelle formation ; une véritable infiltration plastique, constituant une virole plus ou moins épaisse et mamelonnée à sa partie interne, puis une rétraction progressive et la constitution du tissu inodulaire.

Une autre variété doit nous occuper, je veux parler du rétrécissement valvulaire. Voici, d'après les cas que j'ai observés, comment j'expliquerai sa formation :

Un chancre, une ulcération anale se produit,—une fissure lui succède,— puis la contracture du sphincter. Le rétrécissement finit par être constitué par les fibres supérieures du sphincter, qui forment une véritable valvule. Je réserve la question de thérapeutique, mais je déclare dès à présent que je restreins absolument l'usage de la rectotomie au traitement des rétrécissements graves.

M. TRÉLAT. Je suis absolument de l'avis de MM. Guérin et Verneuil. J'ai signalé depuis longtemps déjà la nature de ces sortes de rétrécissements, qui sont dus à une véritable hyperplasie. Je ne comprends pas que l'on puisse, comme le fait M. Després dans le cas cité par lui, accuser les accidents primitifs d'avoir produit le rétrécissement survenu quatre ou cinq ans après la manifestation de ces mêmes accidents. Il existe, du reste, des observations de rétrécissements de la trachée survenus vingt ans après les accidents primordiaux.

PRÉSENTATION DE PIÈCES

Lipome sous-parotidien. — M. DEMARQUAY. J'ai l'honneur d'attirer l'attention de la Société sur un fait intéressant et rare.

J'ai été consulté il y a quelque temps par un homme de cinquante et quelques années habitant une ville du centre de la France. Cet homme, fort, vigoureux, portait dans la région parotidienne droite une tumeur volumineuse, molle, fluctuante et donnant la sensation d'un lipome superficiel. L'opération ayant été décidée, je fis une incision cruciale intéressant seulement la peau. Je tombai sur une parotide volumineuse hypertrophiée et donnant bien la sensation d'une tumeur molle, fluctuante. La saillie formée par la tumeur était aussi évidente qu'avant la dissection de la peau; il n'y avait point de doute, le produit pathologique était sous la parotide. Mais comment arriver sous cette glande sans intéresser la parotide? Là était la question. Pour arriver à ce résultat, je cherchai à isoler la parotide à sa circonférence, afin de ménager les filets du facial. Mais malgré mon décollement parotidien, je n'arrivais point sur le produit pathologique à enlever. Bien convaincu que la tumeur volumineuse que j'avais sous les yeux n'était point formée par la parotide seulement, je me décidai à entamer la parotide dans sa partie antérieure, afin de mettre à nu la tumeur à enlever. Je découvris alors un lipome, beaucoup plus gros qu'un œuf de poule, enkysté et ayant pris naissance sous la parotide, derrière la partie montante du maxillaire inférieur, sous laquelle la tumeur graisseuse envoie un prolongement. Dans la main, elle donne la même sensation de fluctuation que lorsqu'elle était en place.

Après avoir pris l'avis des savants confrères qui m'aidaient dans cette difficile et délicate opération, j'enlevai une partie de la parotide qui recouvrait la tumeur, afin de diminuer l'étendue de la profondeur de la loge sous-parotidienne qui devait suppurer. Après l'opération, les mouvements de la commissure labiale du côté droit, ainsi que la paupière inférieure, étaient un peu gênés. Mais le tronc du facial n'ayant point été intéressé, j'espère que les mouvements reviendront intégralement.

L'examen de la tumeur a démontré qu'elle était bien formée de graisse et que nous avions bien affaire à un lipome sous-parotidien, ce qui est rare; lipome qu'il ne faudra point confondre avec un lipome sous-cutané développé dans la région parotidienne. J'ai enlevé un certain nombre de tumeurs de la région parotidienne, c'est la seconde fois que je tombe sur une tumeur développée sous la parotide et recouverte par cette glande. L'ablation, dans ce cas, est toujours difficile, laborieuse, et, quoi que l'on fasse, il faut intéresser un certain nombre de filets du facial. Cela est important à bien établir, sans quoi des confrères plus ou moins bienveillants et igno-

rant les choses de la chirurgie, incriminent le chirurgien et jugent une opération dont ils ne connaissent ni la gravité ni les difficultés. Dans ce cas particulier, excepté quelques filets du facial, aucun organe intéressant n'a été touché. Les artères et les veines importantes ont été respectées. Un pansement simple a suivi cette opération.

M. PANAS. Comme aspect, cette tumeur me paraît appartenir aux fibro-lipomes, peut-être aux tumeurs sarcomateuses; aussi l'examen microscopique est-il nécessaire. Comme siége, je croirais plutôt à une tumeur intra-parotidienne qu'à une tumeur sous-parotidienne, à cause du commerce intime de la face profonde de la glande avec la carotide interne.

M. PAULET. Je crois aussi à une tumeur intra-parotidienne à cause de la minceur de la lame parotidienne, que nous présente M. Demarquay.

M. DEMARQUAY. Je crois pouvoir affirmer la situation sous-parotidienne de la tumeur. J'ai senti sous mon doigt, de la façon la plus nette, les battements carotidiens. Quant à la glande elle-même, elle était fortement refoulée très en arrière et en bas.

M. LANNELONGUE. Je demanderai à M. Demarquay si le malade ne présentait pas de trouble ni de gêne dans la déglutition.

J'ajouterai, quant au siége de la tumeur, qu'elle pouvait parfaitement être sous-parotidienne au niveau de l'angle de la mâchoire et du sillon qui sépare les deux portions antérieure et postérieure de la parotide.

M. VERNEUIL. Je présente à la Société un kyste hydatique qui se trouvait situé au niveau du bord inférieur du grand pectoral, et absolument superficiel. La région, l'aspect, la consistance m'ont fait croire à un lipome. A peine l'incision faite, la poche hydatique s'est présentée. J'ai laissé en place le kyste intérieur, remarquable par ses parois lisses et comme nacrées.

M. DEMARQUAY. Je rappellerai qu'une tumeur analogue située dans l'épaisseur des muscles de l'avant-bras et accolée au nerf radial a été diagnostiquée kyste hydatique, par Denonvilliers, et que le diagnostic a été confirmé par l'opération.

M. GUYON. J'ajouterai un fait nouveau d'erreur de diagnostic. J'ai enlevé dernièrement, au-dessous de la queue du sourcil, un fibro-lipome que j'avais pris pour un kyste sébacé en considérant sa consistance et la région qu'il occupait.

ÉLECTION

Vote sur la demande qu'a faite M. Giraldès du titre de membre honoraire.

26 votants : 23 oui, — 1 non, — 2 bulletins blancs.

M. Giraldès est nommé membre honoraire.

La séance est levée à cinq heures et demie.

Le vice-secrétaire annuel : DE SAINT-GERMAIN.

SÉANCE DU 29 JANVIER 1873.

Présidence de M. TRÉLAT.

Le procès-verbal de la précédente séance est lu et adopté.

CORRESPONDANCE

La correspondance comprend :

La *Gazette des Hôpitaux* ; — l'*Union médicale* ; — la *Gazette hebdomadaire* ; — le *Bordeaux médical* ; — la *Revue médicale de Toulouse* ; — le *Montpellier médical*.

M. ENGLISH (de Vienne) adresse une brochure en allemand intitulée : *Contribution à la pathologie des organes sexuels et urinaires* comprenant des notes : *Sur l'occlusion de l'utricule prostatique. Kyste de la partie sus-montanale de la prostate. Lacune de la partie prostatique de l'urèthre.*

M. JOUON, membre correspondant à Nantes, adresse une brochure sur un cas de gastrotomie pour un rétrécissement infranchissable de l'œsophage.

M. DURRUEIL offre, de la part de M. Lenglebert, un ouvrage intitulé : *La syphilis dans ses rapports avec le mariage.*

M. RENÉ BLACHE écrit à la Société pour lui offrir le buste de Guersant, ancien président et membre fondateur. Ce buste est l'œuvre de M. Félix Martin, neveu de Guersant.

M. DESPRÉS prend la parole au sujet de la pièce présentée par M. Demarquay dans la précédente séance.

Je viens de faire l'examen micrographique de la tumeur présentée par M. Demarquay sous le nom de lipôme sous-parotidien. Malgré l'altération due à un séjour prolongé dans l'alcool, j'ai pu constater facilement l'existence de gouttelettes graisseuses et de tissu conjonctif pur. C'est donc bien réellement une tumeur lipomateuse.

M. PAULET fait un rapport verbal sur une lettre de M. Desprez (de Saint-Quentin). Dans cette lettre, M. Desprez cite à l'appui de sa méthode (opération de la cataracte par déplacement et énucléation du cristallin) trois cas intéressants, dans lesquels il a pu assister à la résorption graduelle du cristallin malgré sa réascension; il se met, du reste, à la disposition de la Société pour lui faire constater les résultats obtenus.

LECTURE

Note sur un nouveau procédé d'extraction linéaire par la cornée sans excision de l'iris. — M. NOTTA (de Lisieux). Les accidents inflammatoires qui compromettent le succès des opérations de cataracte par extraction à lambeau, même après des opérations faites dans les meilleures conditions et avec la plus grande habileté, sont depuis longtemps un sujet de méditation pour les chirurgiens. La plupart d'entre eux plaçant le point de départ de l'inflammation dans l'incision de la cornée, ont cherché à la modifier de diverses façons dans le but d'obtenir plus sûrement la réunion par première intention. C'est ainsi que certains chirurgiens donnent le conseil de diriger le couteau de manière à ne pas dépasser les limites de la cornée; d'autres, au contraire, allant au delà de la cornée, empiètent un peu sur la sclérotique.

Suivant le même ordre d'idées, M. Desmarres a créé son procédé d'extraction sous-conjonctivale. Or il faut bien le dire, aucune de ces modifications qui ne changeait ni la forme, ni la direction de la plaie, n'a donné de résultat vraiment satisfaisant.

Les oculistes allemands, attribuant à l'iris le rôle principal dans les accidents inflammatoires, furent frappés de voir les excisions de l'iris, dans l'opération de la pupille artificielle, ne jamais produire

la moindre réaction. Ils en conclurent que cette membrane, qui pouvait être excisée impunément, était excessivement sensible à la contusion et au tiraillement que lui causait le cristallin en traversant son sphincter pour être expulsé au dehors, et ils accusèrent *cet acte violent* d'être la cause des inflammations de l'iris. C'est ainsi que vint à de Graefe l'idée de faire l'excision de la partie de l'iris qui s'oppose le plus à la sortie de la cataracte; et il créa ce procédé de l'extraction linéaire qui tend aujourd'hui à se généraliser et qui, d'après les statistiques allemandes, donne des résultats plus favorables que l'extraction à lambeau et expose moins les opérés aux accidents inflammatoires.

Pour expliquer la rareté de l'inflammation dans l'extraction linéaire, on n'a été frappé que d'un fait, l'excision de l'iris; on n'a pas tenu compte des autres éléments de l'opération. « Il est, en effet, vraiment étrange que cette membrane, qui peut à peine supporter le tiraillement continu et la contusion que lui cause le cristallin en passant à travers la pupille » (Liebreich), ne soit point impressionnée par le tiraillement autrement énergique de la pince, qui en amène au dehors un lambeau destiné à subir l'excision.

La réunion de la plaie cornéenne a lieu par première intention, non point à cause, mais bien malgré cette excision, et cela pour d'autres raisons que nous allons examiner et qui, jusqu'à ce jour, ont passé inaperçues.

La première et la principale est la direction donnée à la plaie. « Aussitôt que la contre-ponction est faite, dit à ce sujet de Graefe, on donne immédiatement au couteau une direction inclinée en avant, de manière que le dos soit tourné vers le centre du globe cornéen imaginaire, et l'on continue la section dans ce plan en poussant hardiment le couteau en avant; » d'où résulte une section faite dans le plan d'un méridien du globe cornéen idéal, ou, que l'on me passe l'expression, perpendiculaire à la surface de la cornée; tandis que, dans l'opération à lambeau de Daniel, la section de la cornée est oblique, les surfaces de section sont beaucoup plus larges (1); l'extrémité du lambeau taillée en biseau est mince, par conséquent peu nourrie; elle aura donc moins de tendance à se cicatriser, le plus petit mouvement de la paupière pourra la décoller. Aussi voit-on fréquemment au niveau de la plaie, même

(1) Wecker, dans son *Traité des maladies des yeux* (t. II, p. 190, Paris, 1868), a donné deux figures schématiques, qui montrent bien la différence de ces deux sections.

dans des cas favorables, un petit sillon qui met à se combler un temps plus ou moins long, quinze jours et même un mois. Ce défaut de réunion du bord tranchant du lambeau explique pourquoi les opérés par la kératotomie supérieure se plaignent très-souvent d'un sentiment de corps étranger sous la paupière pendant longtemps, et on conçoit que, sous l'influence des causes les plus légères, il puisse devenir le point de départ d'une inflammation compromettante.

Dans l'extraction à lambeau, l'étendue de la plaie, puisqu'elle comprend la moitié de la circonférence de la cornée, constitue une circonstance défavorable. Ajoutons que si, par l'effet du traumatisme, il se produit un certain degré de tension des divers milieux de l'œil, cette tension aura pour résultat de soulever le lambeau.

Dans l'extraction linéaire, au contraire, la plaie est rectiligne, elle elle beaucoup plus petite, puisqu'elle est à peine la corde de l'arc formé par la plaie à lambeau, qu'il n'y a pour ainsi dire pas de lambeau, les surfaces de section n'ont que l'épaisseur même de la cornée, et leur coaptation est tellement parfaite que les mouvements de la paupière ne peuvent les déplacer; enfin, s'il survient une certaine tension intra-oculaire, au lieu de soulever le lambeau, elle tendra à affronter plus exactement les lèvres de l'incision. L'ensemble de ces conditions est manifestement favorable à la réunion par première intention.

Si les considérations qui précèdent sont exactes, l'extraction linéaire sans l'excision de l'iris doit donner identiquement les mêmes résultats que l'opération de de Graefe.

Déjà des tentatives ont été faites dans cette direction. Ainsi Liebreich fait l'extraction, depuis quelques années, à travers une section à très-petite courbure occupant la partie inférieure de la cornée et empiétant, des deux côtés, sur la sclérotique. Il se sert du couteau de de Graefe, et la pupille reste intacte.

Dans le même temps, M. Lebrun, de l'Institut ophthalmologique du Brabant, imaginait un procédé d'extraction qu'il appelait *extraction à petit lambeau médian*, et qui n'est autre que celui de Liebreich pratiqué dans le segment supérieur de la cornée sans empiéter sur la sclérotique.

Poursuivant le même but, nous avons employé le procédé suivant, que nous avons appliqué pour la première fois le 26 septembre 1871 :

Comme pour l'extraction à lambeau, la veille de l'opération un purgatif est administré, et des instillations d'atropine dilatent la pu-

pille. Le malade est couché sur un lit très-dur ou sur une table garnie d'un matelas, à une hauteur telle que l'opérateur, placé debout derrière la tête du patient légèrement élevée sur un coussin ferme, puisse relever lui-même la paupière supérieure. L'œil est fixé par un aide avec l'ophthalmostat de M. Nélaton. Alors le couteau à lame étroite de de Graefe est enfoncé dans la cornée, à 2 ou 3 millimètres au-dessus de l'équateur de l'œil, puis on dirige le couteau transversalement et parallèlement à l'iris, et aussitôt que l'on a pratiqué la contre-ponction à l'union de la cornée avec la sclérotique, on porte le tranchant du couteau en avant de manière à ce que le dos de l'instrument soit tourné vers le centre idéal du globe cornéen, et à l'aide d'un léger mouvement de scie, on divise la cornée.

Après avoir laissé reposer le malade un instant, on incise la capsule du cristallin avec le kystitome, et à l'aide d'une légère pression sur la paupière inférieure exercée avec le dos de la curette, au niveau du bord inférieur de la cornée, tandis que l'on relève légèrement la paupière supérieure, on fait sortir le cristallin avec la plus grande facilité.

J'ai opéré par ce procédé dix cataractes et ai obtenu dix guérisons.

Revenons sur certains détails de l'opération sur lesquels nous n'avons pu insister suffisamment dans le cours de la description précédente.

Avec le procédé que nous venons d'exposer, on n'a pour ainsi dire pas de lambeau, mais simplement une section transversale de la cornée. Cette section, qui répond à la partie supérieure de la pupille lorsqu'elle est dilatée, est située au-dessus du bord libre de l'iris lorsque l'action mydriatique de la belladone ne se fait plus sentir, par conséquent la pupille est parfaitement nette. On pouvait craindre, *à priori*, que la cicatrisation de la plaie, si rapprochée de la pupille, ne produisît une opacité capable de nuire, par son voisinage, à la netteté de la vue. Il n'en est rien; la plaie de la cornée n'étant pas oblique, comme dans l'extraction à lambeau, donne lieu à une opacité tellement linéaire qu'elle ne peut s'étendre au loin et empiéter sur la pupille. La plaie faite à la cornée est suffisante pour la sortie du cristallin, et l'iris n'y fait pas obstacle. Dans un seul cas, où il y avait une étroitesse considérable de la pupille qui avait été rebelle à l'action de l'atropine, le cristallin se trouvant arrêté par l'iris, je me bornai à inciser cette membrane dans le sens de la plaie cornéenne, et le cristallin sortit facilement.

Comme pansement, après l'opération, nous appliquons sur l'œil une cuirasse de petites bandelettes de taffetas d'Angleterre superposées, en ayant soin de laisser les angles interne et externe des paupières libres dans une longueur de 2 ou 3 millimètres pour donner aux larmes une libre issue. Quant à l'œil qui n'a pas été opéré, il est maintenu fermé à l'aide de deux ou trois bandelettes. Si le malade trouve que ces bandelettes deviennent trop dures en séchant et causent une sensation pénible, on applique par-dessus une compresse légèrement humide. Mais le plus ordinairement cette cuirasse est bien supportée. Nous n'appliquons aucun bandeau compressif, qui souvent incommode l'opéré. Seulement, nous le maintenons dans une obscurité complète.

En général, au bout de quatre ou cinq jours, on peut supprimer ces bandelettes. On évite ainsi cette inflammation des paupières qui survient presque toujours lorsqu'on en prolonge l'usage.

J'appelle l'attention sur la rapidité de la guérison : du quatrième au douzième jour dans neuf cas, le dix-huitième dans un cas; les opérés ont pu se lever munis de lunettes avec des verres neutres foncés et garnies de taffetas noir de manière à empêcher l'accès de la lumière.

En résumé, sur dix malades atteints de cataracte opérés par le procédé que nous avons décrit, nous avons obtenu dix guérisons. Une seule laisse à désirer, mais il faut tenir compte des difficultés que l'étroitesse de la pupille suscita pendant l'opération, et qui déterminèrent quelques accidents inflammatoires. Or, bien qu'il y ait déformation de la pupille, le malade y voit assez pour se conduire, vaquer à ses affaires et même lire des caractères d'imprimerie de 4 millimètres de hauteur.

Chez les neuf autres opérés, le résultat a été aussi heureux que possible.

Quoi qu'en disent les Allemands, l'iris a été d'une tolérance parfaite; il n'y a eu aucune inflammation, et comme résultat définitif, tous ont la pupille nette, tous peuvent lire les caractères d'imprimerie ordinaires, le journal, par exemple, et ceux qui ne savent pas lire reconnaissent et distinguent les objets les plus petits, comme une aiguille d'une épingle. Les résultats sont manifestement supérieurs à ceux que donne la méthode à lambeau.

Au total, ce procédé présente les mêmes avantages que l'extraction linéaire de de Graefe sous le rapport de la rapidité de la guérison et de l'absence d'accidents inflammatoires; mais il lui est préférable en ce qu'il est moins douloureux, d'une exécution beaucoup

plus facile, qu'il n'entraîne aucune déformation de la pupille, et qu'il ne se complique jamais de ces hémorrhagies qui accompagnent parfois la section de l'iris, remplissent la chambre antérieure et peuvent devenir le point de départ d'opacités plus ou moins étendues.

M. LANNELONGUE. Je tiens à faire part à la Société de l'observation d'un malade que j'ai opéré par extraction linéaire, depuis la communication de M. Notta. Le résultat, je dois le dire, a été moins satisfaisant que ceux de notre collègue. Après l'opération, j'ai appliqué, comme je le fais d'habitude, sur chaque œil, un tampon d'ouate, exerçant sur le globe oculaire une légère compression ; et, durant trois jours, le malade n'a accusé aucune douleur. Ce temps écoulé, j'ai levé l'appareil, et j'ai constaté une absence absolue de réunion, la chambre antérieure vide et l'iris appliqué derrière la cornée. J'ai renouvelé mon pansement, et, quarante-huit heures après, l'adhésion s'était produite et la chambre antérieure de nouveau remplie. Tout alla bien jusqu'au sixième jour; mais à ce moment l'œil, indolent jusque-là, se mit à rougir légèrement et à devenir le siége d'une très-légère douleur; en même temps se manifesta, sur la partie moyenne du bord inférieur de l'incision, une opacité, non pas seulement superficielle, mais envahissant les couches profondes de la cornée. Cette opacité, de 2 millimètres et demi environ comme surface, a la forme et l'étendue d'une petite lentille. Elle persiste, et, bien qu'en apparence et au point de vue de la réunion le malade semble guéri, gêne considérablement la vision.

M. GIRAUD-TEULON. La question soulevée par la lecture de M. Notta est extrêmement vaste et ne peut être limitée par la séance même. J'ai écouté avec d'autant plus d'intérêt la note de notre collègue, que je suis la même ligne de conduite, et je puis compter à peu près le même nombre de succès. La comparaison de cette méthode avec l'opération de de Graefe offre, en effet, plus d'un contraste intéressant. Deux points me semblent surtout fort importants : je veux parler des procidences de l'iris et de la nébulosité de la cornée. Je dois dire que sur une dizaine d'opérations pratiquées par l'extraction linéaire, j'ai observé quelques pincements de l'iris, mais point d'opacité cornéenne. Le grand défaut de la méthode de de Graefe est de ne pas laisser facilement sortir le cristallin, et, suivant l'expression pittoresque d'un médecin de Darmstad, Kuchler, qui, au congrès de Paris, en 1867, donnait ses idées à ce sujet, de ne point lui procurer un accouchement facile.

M. LE FORT. Je demanderai à M. Notta la permission de lui adresser quelques questions relatives à la proportion des résultats obtenus par lui à l'aide des autres procédés, et, par suite, à sonimpression sur la supériorité réelle de l'extraction linéaire. Je serais également heureux de savoir quel chemin paraît suivre le cristallin après la section faite, et si le changement de direction imprimé au couteau de de Graefe, dont le plat regarde d'abord en avant au moment de la ponction et de la contre-ponction, puis tout à fait en haut au moment de la section, n'est pas susceptible de causer une certaine irrégularité dans la plaie cornéenne, et, par suite, un retard dans la guérison.

M. PANAS. Le malade que nous a présenté M. Notta est un très-beau cas de guérison. Ce n'est cependant pas un succès absolument complet, à cause de la très-petite synéchie antérieure qu'il présente, complication qui n'est pas tout à fait indifférente et peut, pour plus tard, exposer le malade à des accidents glaucomateux. Aussi demanderai-je à M. Notta si, chez ses opérés, les synéchies ont été fréquentes, si elles ont été centrales ou périphériques ; enfin, quelle a été leur étendue.

Quant à l'opacité de la cornée, je n'en ai trouvé aucune chez le malade présenté par M. Notta, même à l'aide de l'éclairage oblique. Je voudrais savoir si, après dilatation de la pupille, ce moyen d'investigation donne le même résultat chez les autres opérés de notre collègue.

Reste enfin la question de l'acuité visuelle. Il serait bon d'être renseigné sur chacun à ce point de vue.

M. PERRIN. Un seul point m'a paru obscur dans la lecture de M. Notta, et je lui demanderai quelques éclaircissements à ce sujet. Je veux parler du cas où, la dilatation pupillaire ayant été insuffisante et le cristallin arrêté par l'iris, cette membrane aurait été incisée dans le sens de la section cornéenne. Ce point mérite d'être éclairci.

M. DESPRÉS. M. Notta a-t-il spécifié la densité de la cataracte chez ses opérés ? Ces cataractes étaient-elles molles ou dures ?

M. NOTTA. Les cataractes que j'ai opérées étaient toutes ou dures ou demi-molles. Je dois dire que j'ai été frappé de l'immense supériorité de l'extraction linéaire sur les autres méthodes, et j'en donnerai une idée en rappelant qu'avant les dix malades opérés par extraction, j'ai pratiqué soixante-huit fois l'opération de la cataracte. Sur ces soixante-huit cas, j'ai opéré quatre fois par abaissement ; trois fois j'ai eu un succès complet ; mais, une fois, j'ai

observé des douleurs névralgiques insupportables. J'ai fait une seule kératotomie inférieure avec succès, et soixante-trois kératotomies supérieures, sur lesquelles je compte dix-sept insuccès.

Sur mes dix malades opérés par extraction linéaire, je n'ai observé que les accidents suivants : une fois, vers le quatrième jour, une conjonctivite légère due à une friction exercée sur l'œil; deux fois, soit à la suite de la même manœuvre, soit à la suite d'un travail trop prolongé, la tête en bas, une petite hernie de l'iris. Ces complications qui, du reste, ont absolument et facilement cédé, me paraissent indépendantes du procédé. Quant aux opacités, trois fois j'ai observé, non pas au moment même de l'opération, mais le lendemain, quelques parcelles de cristallin rester dans le champ pupillaire. Les petits débris se résorbent d'ailleurs, et je suis convaincu qu'ils ne nuisent en rien au rétablissement de la vision.

Je compte, du reste, présenter à la Société toutes mes observations, et cela dans les plus minutieux détails.

M. TRÉLAT. Je crois que, vu son importance, il sera bon de mettre à l'ordre du jour, après la discussion sur les rétrécissements du rectum, la question des méthodes et procédés employés pour l'opération de la cataracte.

La séance est levée à cinq heures moins cinq.

Le vice-secrétaire : DE SAINT-GERMAIN.

SÉANCE DU 5 FÉVRIER 1873.

Présidence de M. TRÉLAT.

Le procès-verbal de la précédente séance est lu et adopté.

CORRESPONDANCE

La correspondance comprend :

La *Gazette des Hôpitaux*; — l'*Union médicale*; — la *Gazette hebdomadaire*; — le *Bulletin général de thérapeutique*; — les *Archives*

générales de médecine et de chirurgie; — la *Gazette médicale de Strasbourg;* — le *Marseille médical;* — le *Lyon médical;* — le *Bulletin de l'Académie royale de Belgique;* — le *Bordeaux médical.*

M. PIZZOLI, membre correspondant, adresse à la Société deux brochures en italien intitulées : *Tumeur hydroméningée crânienne, congénitale chez un jeune homme de dix-sept ans. Ponction, application d'un appareil compressif. Guérison.* — *Sur les phénomènes anatomo-pathologiques par lesquels le cours du sang cesse spontanément après la naissance du fœtus humain dans le cordon ombilical et rend d'ordinaire la ligature inutile.*

LECTURE

Rapport de M. Boinet sur le mémoire de M. le docteur Clément (d'Aigues-Mortes.)

Kyste hydatique du foie guéri par la ponction à l'aide d'un gros trocart, l'évacuation immédiate des poches hydatiques par l'aspiration et les lavages. — Messieurs, il s'agit d'une femme de trente ans, d'une constitution ordinairement assez forte et d'une santé habituellement bonne. Cette femme avait une alimentation essentiellement végétale et a toujours habité des logements humides. Mariée à dix-huit ans, elle a eu trois enfants, et c'est seulement après son troisième accouchement, qui date de huit mois, qu'elle a remarqué les premiers signes de l'affection dont elle est atteinte.

Lorsqu'elle fut examinée par notre confrère, le 18 octobre 1871, elle était pâle, amaigrie, très-oppressée et avait l'aspect d'une phthisique; elle éprouvait de fortes douleurs dans la région épigastrique et dans le dos, ne pouvait se tenir droite, et ne pouvait se coucher que sur le côté droit; elle avait un grand dégoût pour les aliments, et éprouvait le soir un léger mouvement fébrile; l'anémie et le marasme étaient arrivés à leur dernier degré. Plusieurs médecins qui avaient donné des soins à cette malade, avaient cru, les uns à une gastrite, les autres à un phlegmon des parties abdominales.

En examinant l'abdomen, on constatait à sa partie supérieure, à l'épigastre, une saillie hémisphérique assez proéminente et qui s'avançait vers les hypochondres et la région ombilicale, et s'enfonçait sous les fausses côtes. Cette saillie était lisse, rénitente, et paraissait provenir d'une tumeur considérable. La percussion don-

nait un son mat dans toute la partie supérieure de l'abdomen ; il y avait dans les régions iliaques un peu de liquide ascitique.

La tension des parois abdominales et la faiblesse des mouvements respiratoires empêchaient l'ascension et l'abaissement habituel du foie de se manifester. A la palpation, on sentait une fluctuation obscure, une élasticité prononcée, et quelque chose qui semblait vibrer sous le doigt lorsqu'on donnait une pichenette brusquement ; il y avait donc chez cette malade tous les signes d'un vaste kyste du foie.

Le lendemain 17 octobre, la malade étant couchée sur le dos, une ponction fut pratiquée avec un trocart, à 4 centimètres au-dessous du sternum. Il sortit un liquide semblable à du petit-lait, dont le jet cessa brusquement ; un stylet fut alors introduit dans la canule, et pénétra facilement à 14 centimètres de profondeur, sans atteindre le fond de la poche ; dès qu'il fut retiré, le jet revint pour s'arrêter de nouveau, et 300 grammes environ de liquide s'écoulèrent.

Après cette ponction, bien que la quantité de liquide restée fût *relativement* faible, la saillie de l'épigastre s'affaissa sensiblement, mais la tumeur resta encore volumineuse et fluctuante, ce qui n'empêcha pas la malade d'éprouver du soulagement.

Après avoir placé un petit morceau de diachylon sur la piqûre du trocart, on exerça sur la région épigastrique une légère compression à l'aide d'un bandage de corps. Pendant les cinq premiers jours qui suivirent l'opération, il y eut un peu de fièvre, et le pourtour de la piqûre s'enflamma.

Le 26 octobre, c'est-à-dire sept jours après la ponction, il s'écoula par la plaie un liquide purulent, dont notre confrère essaya inutilement d'augmenter l'écoulement par l'application de ventouses, et le 30 octobre la piqûre était refermée. Alors la tumeur reprit peu à peu son premier volume et les symptômes graves reparurent.

Les mouvements du stylet dans l'intérieur de la poche, dit notre confrère, devaient avoir déchiré et tué de nombreuses vésicules, ce qui devait avoir provoqué l'inflammation du kyste, et l'établissement d'adhérences étendues et solides entre la poche et les parois abdominales.... Le mal faisant de rapides progrès, nous décidâmes d'évacuer complétement la poche par une ponction avec un trocart volumineux, d'aspirer son contenu et de la laver avec des injections irritantes. A l'aide d'une seringue ordinaire, armée d'un tube en caoutchouc, qui s'adaptait exactement à la canule du trocart,

assisté de M. le docteur Calvet, qui m'avait déjà prêté son concours lors de la première ponction, nous suivîmes le procédé suivant :

Le 8 novembre, la ponction fut pratiquée avec un trocart de 4 millimètres. Un gros jet d'un pus épais et verdâtre, un peu fétide, sortit aussitôt, et s'interrompit à plusieurs reprises brusquement; mais le passage d'un porte-mèche dans la canule suffisait pour permettre l'écoulement du pus et même la sortie de quelques hydatides... Pour hâter l'évacuation de la poche, M. Clément appliqua sur l'extrémité externe du trocart sa seringue, munie d'un tube en caoutchouc... Les aspirations répétées retirèrent trois litres de pus, dans lequel nageaient de nombreuses vésicules entières ou en lambeaux et de dimensions variables; le pus devint un peu sanguinolent aux dernières aspirations; alors des injections d'alcool camphré mêlé de partie égale d'eau furent faites et retirées immédiatement. On retirait à chaque fois un peu de pus et des débris d'hydatides. Ces manœuvres furent répétées quatre ou cinq fois, jusqu'à ce que le liquide revînt tel qu'il était entré et que la seringue ne pût plus rien aspirer, ce qui indiquait que probablement la poche kystique était complétement débarrassée.

Parmi les hydatides qui ont été retirées, les plus grandes étaient déchirées, semblables à des flocons de membranes blanchâtres; les petites étaient entières, ovoïdes. MM. Pécholier et Saint-Pierre, agrégés à la Faculté de médecine de Montpellier, en ont examiné quelques-unes au microscope; elles leur ont présenté l'aspect des acépholocystes, mais ils n'ont pu constater les crochets caractéristiques des échinocoques.

La malade, quoique faible, supporta bien cette opération, qui dura une heure et demie... Elle éprouva promptement un soulagement progressif, et peu à peu les organes abdominaux et thoraciques, qui étaient refoulés par le kyste, reprirent leur position normale, et tous les accidents cessèrent; la respiration devint libre et la déglutition, qui était difficile, devint possible.... La malade éprouva un peu de fièvre pendant sept ou huit jours, et la piqûre du trocart se cicatrisa promptement. Après le premier septenaire, l'ascite avait complétement disparu, et avec elle l'œdème des membres inférieurs.

La malade put se lever le douzième jour et marcher dans sa chambre; l'appétit revint, les digestions se firent bien, et peu à peu elle reprit les occupations de son ménage. A l'épigastre, la sonorité de l'estomac était plus étendue, et on pouvait constater l'existence

des adhérences entre le foie et les parois abdominales pendant les mouvements respiratoires.

Il y avait quatre mois que la malade avait été opérée lorsque notre confrère nous adressa cette observation, et ce laps de temps nous paraissait un peu court, pour ne pas avoir quelque doute sur la persistance de la guérison; mais tout dernièrement, notre honoré confrère, sur la demande que nous lui avions adressée, pour savoir si la guérison s'était maintenue, nous répondait affirmativement que sa malade, une année après l'opération, avait une santé et une constitution aussi bonnes que par le passé.

Parmi les réflexions auxquelles se livre notre confrère dans le cours de son observation, il attribue à la première ponction la formation des adhérences qui existaient entre le kyste et la paroi abdominale lorsqu'il a pratiqué la seconde ponction, et il ajoute que c'est la certitude de l'existence de ces adhérences qui l'a amené à suivre le procédé opératoire qu'il a mis en usage, c'est-à-dire une nouvelle ponction avec un gros trocart, puis l'aspiration du liquide et des hydatides à l'aide d'une seringue, et enfin les lavages du kyste, convaincu que s'il eût pénétré de l'air dans le kyste, celui-ci eût été retiré par l'aspiration; les parois du kyste étant repoussées par les organes voisins, qui reprenaient leur place normale à mesure que le contenu disparaissait, il ne restait donc dans l'intérieur de la poche aucun espace où l'air aurait pu se loger.

Telle est, en résumé, l'intéressante observation qui vous a été communiquée par le docteur Clément, et à laquelle nous ajouterons quelques remarques.

Nous dirons tout d'abord que nous ne pouvons accepter, dans le cas actuel, l'opinion de notre confrère, qui pense que les adhérences qui existaient entre le kyste et les parois abdominales avaient eu pour cause de leur formation la première ponction. Nous nous appuierons, pour rejeter cette manière de voir, précisément sur un signe qui est relaté dans l'observation, c'est que les mouvements d'ascension et d'abaissement habituel du foie, pendant les mouvements respiratoires, n'avaient pas lieu ; or, ces mouvements servent à reconnaître s'il y a adhérence ou non. On sait que, pour arriver à reconnaître si des adhérences existent, il faut d'abord chercher à reconnaître le bord du foie ou quelque partie proéminente de la surface, et on la marque sur l'abdomen avec de l'encre ou un crayon. S'il y a adhérence, le point marqué correspondra avec le bord ou le point proéminent du foie, quelle que soit la ponction du corps; d'un autre côté, s'il n'y a pas d'adhérences, le foie glissera

le long de l'abdomen, quand le malade fera une inspiration profonde, ou lorsque, préalablement couché sur le dos, il se tournera sur le côté gauche, et la marque faite ne correspondra plus au bord proéminent, comme dans le cas d'adhérence ; or, comme chez cette malade les mouvements respiratoires ne donnaient pas lieu aux mouvements d'ascension et d'abaissement habituels du foie, il en résulte donc que des adhérences existaient déjà entre le kyste et la paroi abdominale, bien avant la première ponction, et qu'elles étaient dues probablement aux frottements du kyste, qui, considérablement développé, refoulait fortement les organes environnants.

Un autre point, qui frappera certainement l'esprit de tout le monde et qui est très-remarquable en effet, c'est la modification heureuse que M. Clément a fait subir au procédé opératoire, et qui lui a permis de retirer, immédiatement après la ponction, les hydatides contenues dans le kyste. Il fit d'abord une première ponction, probablement avec un trocart ordinaire, puisqu'il put, le liquide cessant de couler, introduire dans la canule du trocart un stylet. Le liquide qui s'écoula était semblable à du petit-lait, ce qui indiquait qu'il existait déjà un commencement d'inflammation dans la poche et que par conséquent la guérison ne pourrait être obtenue par une simple et unique ponction, et qu'il faudrait bientôt recourir à un autre mode de traitement, dont le but serait de vider complétement la poche kystique ; c'est ce qui eut lieu, en effet, et le 8 novembre, c'est-à-dire vingt jours après la première ponction, notre confrère, en présence d'un mal qui faisait de rapides progrès, se décida à évacuer complétement le kyste.

Disons d'abord qu'il était convaincu que la première ponction avait déterminé des adhérences et que les mouvements qu'il avait imprimés dans tous les sens au stylet qu'il avait introduit par la canule, avaient déchiré, morcelé et tué les hydatides. Quoi qu'il en fût, il procéda de la manière suivante : il se servit d'un trocart volumineux, dans le but de pouvoir aspirer avec une seringue le contenu du kyste et de le laver. Au lieu d'introduire dans la canule une sonde en gomme élastique, comme nous le faisons pour aspirer le contenu et faire des injections, il adapta à la canule du trocart et à la seringue un tube en caoutchouc, à l'aide duquel il put retirer et le pus et les hydatides ; après plusieurs aspirations, il avait retiré 3 litres de pus, dans lequel nageaient de nombreuses vésicules, entières ou en lambeaux, et de dimensions variables. Le pus devint un peu sanguinolent aux dernières aspirations, alors il lava le kyste avec des injections d'alcool camphré, qu'il retira immédia-

tement ; il répéta ces manœuvres jusqu'à ce que le liquide revint tel qu'il l'injectait, ce qui, dit notre confrère, indiquait que probablement la poche kystique était complétement débarrassée. La canule fut retirée, et, les jours suivants, la malade, qui au moment de l'opération était dans un état grave, éprouva promptement un mieux progressif, et, une année après, jouissait d'une excellente santé, sans la moindre apparence du retour de la maladie.

Ce qu'il y a de particulier et de nouveau dans le procédé opératoire de M. Clément, c'est l'extraction immédiate des hydatides, soit entières, soit en lambeaux, par des aspirations répétées. Le point important pour guérir un kyste hydatique du foie ou tout autre kyste simple et uniloculaire, est de le débarrasser complétement de tout son contenu, et c'est ce que tous les opérateurs ont cherché à obtenir, en employant les différents procédés qui ont été mis en usage. Si donc, à l'aide d'une ponction faite immédiatement, à l'aide d'un gros trocart, on peut retirer sur-le-champ, par la canule, toutes les hydatides renfermées dans la poche kystique, on abrégera considérablement la durée du traitement et on n'exposera pas le malade aux inconvénients des caustiques, des incisions, des sondes à demeure et des injections répétées pendant plusieurs semaines. Mais plusieurs conditions sont nécessaires pour obtenir de tels résultats. Il faut d'abord que le kyste soit uniloculaire, ce qui n'est pas le cas le plus commun dans les kystes du foie; il faudrait, suivant un grand nombre de médecins, que des adhérences existassent entre le foie et la paroi abdominale ; mais cette dernière circonstance n'est pas absolument indispensable, ainsi que nous l'avons démontré dans notre *Traité d'iodothérapie* (chapitre des kystes hydatiques et des abcès du foie, 2e édit., p. 480).

Le succès obtenu par notre confrère d'Aigues-Mortes doit donc encourager à mettre son procédé en pratique, d'autant mieux que si on pouvait parvenir à retirer toutes les hydatides par la canule, après les avoir déchirées, morcelées, on aurait toujours la ressource de la sonde à demeure, pour établir des adhérences s'il n'en existait pas, et faire des injections iodées, puis arriver ensuite à une incision assez large pour permettre la sortie facile de toutes les vésicules hydatiques ; extraire immédiatement, par une large canule et par aspiration, les hydatides, est donc une méthode très-heureuse et bonne à mettre en pratique.

Une méthode qui, depuis quelque temps, est prônée plus qu'elle ne le mérite, parce qu'elle ne fournit pas les succès qu'elle annonce, est la méthode par ponctions avec aspiration, à l'aide d'une canule

capillaire. Avec cette méthode, on ne peut extraire que le liquide renfermé dans le kyste ou les poches, mais jamais on n'extrait les poches ou vessies hydatiques, ce qui est le point capital dans le traitement des kystes du foie. Cette méthode d'ailleurs n'est pas nouvelle; il n'y a de nouveau que l'instrument pour la pratiquer. Il y a longtemps déjà qu'on a mis en usage les ponctions capillaires, et nous en avons cité de nombreux exemples dans notre *Traité d'iodothérapie* (2e édition, page 480), entre autres ceux de MM. Récamier, Hawkim, Brodie, Lenoir, Robert, Boinet, Legroux, Velpeau, Laugier, Demarquay, Frerichs, Heurtaux, etc. Mais cette méthode, qu'elle soit pratiquée par ponction avec aspiration ou par ponction avec un trocart explorateur, n'est le plus souvent qu'une méthode palliative, qui jusqu'à présent n'a fourni de bons résultats que par exception, et dans des cas qu'il est impossible de déterminer *à priori*. Il faudrait, pour avoir une opinion juste sur les résultats obtenus par les ponctions capillaires avec ou sans aspiration, suivre les malades pendant plusieurs années afin de s'assurer s'il n'y a pas eu récidive ou si la guérison a été radicale. Pour ce qui nous concerne, nous confessons que plusieurs malades que nous avons cru guéris radicalement à la suite de ponctions capillaires, sont venus plus tard, dans deux cas, après plus d'une année, réclamer de nouveau nos soins, la maladie s'étant reproduite très-lentement. La lenteur de cette maladie à se reproduire dans certains cas n'a rien qui doive surprendre quand on sait avec quelle lenteur se développe le plus souvent un kyste du foie... presque tous les malades, lorsqu'ils viennent consulter, font remonter le commencement de leur mal à cinq, six ou sept ans, et quelquefois plus.

Dans le mémoire publié par M. Dieulafoy, dans la *Gazette des hôpitaux* (année 1872), nous trouvons six observations seulement, sur lesquelles est basée la méthode des ponctions capillaires avec aspiration. Si nous examinons ces observations, nous trouvons qu'elles sont loin d'établir la preuve que la méthode de M. Dieulafoy soit supérieure aux autres méthodes ou procédés employés contre les kystes du foie, nous trouvons au contraire qu'elle leur est bien inférieure et qu'elle ne doit être employée que comme moyen d'essai et à titre palliatif.

Dans la première observation du travail de M. Dieulafoy, il s'agit d'une femme opérée dans le service du M. Gubler. Cette femme sort *guérie* de l'hôpital *quinze jours après l'opération*, et, depuis, on n'a plus de ses nouvelles... Est-on en droit d'affirmer, comme il est dit

dans l'observation, qu'il y a guérison et qu'il n'y a pas eu de récidive ?

La seconde observation est une malade du service de M. Matice... Le liquide retiré par l'aspiration est en voie de purulence... *Trois semaines après l'opération*, sortie de l'hôpital... Il est vrai que M. Dieulafoy l'a revue quatre mois après... Mais depuis cette époque, qu'est-elle devenue? Nous savons qu'une guérison d'un kyste du foie traité par une ponction capillaire et datant de quatre mois seulement, laisse des doutes sur sa réalité, et ici ces doutes augmentent d'autant plus que le liquide aspiré était purulent...

Dans la troisième observation, prise dans le service de M. Moutard-Martin, il a été fait sept ponctions capillaires avec aspiration dans l'espace de deux mois... Après la première ponction le liquide est devenu purulent, et la malade a quitté l'hôpital *douze jours après la dernière ponction*, qui n'avait donné issue à aucun liquide... Cette guérison s'est-elle maintenue ?... Il eût été important de le constater.

La quatrième observation a trait à un malade qui aurait guéri radicalement après trois ponctions avec aspiration... Et M. L. Monod, l'auteur de cette observation (*Gazette hebdomadaire*, n° 29, 1872), dit : « Je ne puis sans doute certifier que le malade est radicalement guéri, mais je puis ajouter que depuis l'époque où j'ai rédigé cette observation, c'est-à-dire depuis *cinq mois*, la santé s'est constamment améliorée, et que la guérison peut être considérée comme définitive... » La dernière ponction a été pratiquée le 24 juillet 1871, et l'observation, publiée le 19 juillet 1872 ; il serait important de revoir ce malade pour savoir si la guérison se maintient.

La cinquième observation appartient à M. Bouchut. Elle laisse également à désirer au point de vue du temps qui s'est écoulé depuis la sortie de la malade de l'hôpital. C'était une enfant de onze ans, dont l'observation a été publiée le 13 février 1872, dans la *Gazette des Hôpitaux*, c'est-à-dire deux mois environ après la dernière ponction. Depuis, pas de nouvelles.

Enfin, la sixième observation ne peut être invoquée que pour prouver l'innocuité des ponctions avec aspiration. Les trois cents ponctions qui ont été pratiquées ne pourront jamais servir à montrer l'efficacité de la ponction avec aspiration, puisque des accidents graves de rétention du pus dans le kyste pendant le cours du traitement ont forcé l'opérateur à recourir à l'usage d'une grosse sonde laissée à demeure, et à l'aide de laquelle on a fait des aspirations

et des lavages... Qu'est devenue cette malade?... Après plus de dix mois de traitement, lorsqu'elle est sortie de l'hôpital, au mois d'avril 1872, elle n'était pas complétement guérie, ainsi que le rapporte M. Dieulafoy lui-même, qui a eu l'occasion de revoir cette malade depuis sa sortie de l'hôpital.

A ces faits, nous en ajouterons deux qui démontrent clairement et positivement l'inefficacité des ponctions capillaires avec aspiration.

Le premier a été publié dans le n° 58 de la *Gazette des Hôpitaux*, par M. le docteur Vidal, plusieurs mois avant la publication du travail de M. Dieulafoy.

Il s'agit d'un soldat qui était entré à l'hôpital du Gros-Caillou, pour une fièvre typhoïde, le 3 septembre 1871, pendant la convalescence de laquelle on reconnaît l'existence d'un kyste hydatique du foie, dont l'origine remonterait à plus de six ans. « Afin de lever tout doute, une ponction exploratrice est pratiquée, le 24 septembre, à l'aide de la seringue aspiratrice de M. Dieulafoy. Un liquide séreux, de couleur légèrement citrine, jaillit dans le corps de pompe; des accidents locaux et généraux surviennent après cette ponction, qui est renouvelée deux fois dans la même séance, le 6 octobre, avec la seringue aspiratrice. Le liquide fourni par la première aspiration est purulent; celui fourni par la seconde, le trocart ayant été enfoncé plus profondément dans la tumeur, est en très-petite quantité et séro-purulent. Ces ponctions n'ont pas diminué le volume du kyste.

Les jours suivants, jusqu'au 14 octobre, un mouvement fébrile se reproduit tous les soirs. Le 20 octobre, on commence à ouvrir le kyste à l'aide du caustique, et, dans la nuit du 6 au 7 novembre, l'eschare se détache, et une quantité énorme de liquide séreux s'écoule, avec des hydatides jaunâtres et transparentes. On fait tous les jours des injections d'eau alcoolisée, puis d'alcool pur. La cavité se rétrécit de plus en plus. Des injections iodées sont renouvelées à plusieurs reprises et amènent l'oblitération complète du kyste trois mois après son ouverture.

Le second cas a trait à une femme de vingt-quatre ans, nommée B..., et qui est entrée dans le service de M. Demarquay, à la Maison de santé, le 9 octobre 1872. Cette femme était entrée d'abord à Beaujon, dans le mois de juillet 1872, dans le service de M. Axenfeld, où elle a été opérée par M. Dieulafoy. Trois ponctions capillaires avec aspiration ont été pratiquées successivement. A la première ponction, le liquide était clair comme de l'eau de roche; à

la seconde ponction et à la troisième, il était purulent. Cette femme quitta l'hôpital pour continuer les soins chez elle ; elle y resta un mois, après lequel, se trouvant plus malade, épuisée, très-amaigrie, ayant des sueurs, de la fièvre tous les jours, elle entra à la maison de santé, dans un état très-grave, et où elle a succombé le 19 novembre 1872.

C'est pour des affections de cette nature qu'il serait surtout important de présenter les malades aux Sociétés savantes, longtemps après la guérison (deux ou trois années), afin qu'on pût juger la valeur de la méthode mise en usage, et savoir si elle est réellement efficace, car il ne faut pas oublier que, pour guérir sûrement et pour toujours un kyste hydatique du foie, il faut que toutes les vessies hydatiques renfermées dans le kyste en soient complétement expulsées. D'où nous concluons que la méthode ou le procédé qui atteint ce but, sans exposer le malade à de graves dangers, est de tous les moyens de traitement le meilleur.

Ce qui doit faire rejeter la méthode des ponctions capillaires, avec ou sans aspiration, comme méthode générale dans le traitement des kystes du foie, d'abord c'est parce que les faits ont démontré qu'elle n'est le plus souvent que palliative ; c'est ensuite parce que l'anatomie pathologique nous apprend que les kystes uniloculaires, c'est-à-dire ne contenant qu'une seule vessie hydatique, sont excessivement rares, tandis que ceux qui en contiennent un grand nombre sont les plus nombreux ; alors dans ceux-ci, ou kystes mililoculaires, les ponctions restent inefficaces, parce que lorsqu'on pratique une ponction capillaire, on ne peut pénétrer que dans une seule vessie, laissant les autres intactes. Alors, une seule vessie étant vidée, les autres n'en continuent pas moins à vivre et la maladie persiste.

La quantité de liquide qui s'écoule après la ponction est plus ou moins grande, suivant qu'on a atteint la vessie *mère*, c'est-à-dire la plus grande poche renfermée dans le kyste, ou bien des vessies moins volumineuses. Alors, le mal persistant ou se reproduisant, on revient à de nouvelles ponctions, qui ne donnent issue à un liquide clair et limpide qu'autant que le trocart perce une poche ou vessie qui n'a pas encore été atteinte ; dans le cas, au contraire, où l'instrument attaque la vessie, qui déjà avait été ponctionnée, le liquide qui s'écoule est louche, trouble, couleur petit-lait, et souvent en voie de purulence ou purulent ; et c'est là un des grands inconvénients des ponctions capillaires dans les kystes qui renferment plusieurs vessies, c'est de produire la purulence du liquide

de la poche et d'amener souvent des accidents généraux très-graves, dus à la formation du pus dans l'intérieur de l'économie.

Ces ponctions n'ont donc pas la propriété de modifier avantageusement les surfaces de la poche kystique, comme le dit M. Dieulafoy, qui croit, lorsqu'il trouve un liquide clair et limpide après avoir trouvé, à une ponction antérieure un liquide purulent, que la poche s'est modifiée avantageusement sous l'influence de la ponction avec aspiration... Nous avons dit plus haut que ce phénomène n'avait lieu que parce que le trocart pénétrait dans une vessie qui n'avait pas encore été ponctionnée... Plusieurs fois nous avons rencontré, à l'autopsie, des vessies intactes remplies d'un liquide clair et limpide, quoiqu'elles nageassent dans une poche kystique remplie de liquide purulent.

Si quelquefois des ponctions capillaires ont guéri radicalement des kystes hydatiques du foie, c'est que probablement le kyste était uniloculaire et ne contenait qu'une seule poche hydatique, et encore faudrait-il suivre le malade pendant plusieurs années pour être certain qu'il n'y a pas eu de récidive.

Nous croyons pouvoir conclure de ces faits et de tous ceux que nous avons observés, que le traitement auquel un kyste doit être soumis doit être appliqué de la manière suivante :

Commencer d'abord par une ponction capillaire, avec ou sans aspiration, pour procurer du soulagement au malade et s'assurer de la nature du liquide... S'il est clair et limpide, on peut attendre, dans l'espoir qu'on aura été assez heureux pour rencontrer un kyste uniloculaire et susceptible de guérir par la ponction capillaire; mais si le liquide est louche, trouble, purulent, ou bien si le mal récidive après une première ponction, il faut sans hésiter et sans perdre de temps, et avant que les forces des malades soient épuisées, recourir aux méthodes qui consistent à ouvrir largement le kyste et à le vider en une seule fois, si c'est possible, de tout son contenu, soit en employant un gros trocart dont la canule sera assez large pour permettre l'aspiration de toutes les vessies hydatiques, comme a fait notre confrère, soit en appliquant des caustiques pour pénétrer largement dans le kyste et établir des adhérences, moyens qui permettent de laver facilement l'intérieur du kyste et de faire des injections détersives, désinfectantes, iodées ou autres.

Votre commission vous propose : 1° de publier, dans vos bulletins, un extrait de l'observation de M. le docteur Clément ; 2° de lui adresser des remercîments pour son intéressante communica-

tion ; 3° de l'inscrire comme candidat sur la liste des membres correspondants.

M. CHASSAIGNAC. Mes opinions sont identiques sur beaucoup de points à celles de M. Boinet. Je regrette seulement de ne point voir intervenir ici l'emploi direct de l'injection iodée. Tout en mentionnant, en effet, les cas de succès à la suite d'une simple ponction, je rappellerai l'observation que j'ai présentée ici.

Il s'agissait d'un maréchal-ferrant, employé chez M. Legris, vétérinaire, qui avait été guéri à la suite d'une injection iodée. Je considère comme bien inférieure à cette méthode celle des ponctions capillaires, qui peuvent amener la purulence. Si l'on devait en arriver là, je leur préférerais de beaucoup le drainage. Cette dernière opération serait, dans tous les cas, bien supérieure à l'ouverture large que l'on doit réserver pour les cas extrêmes.

En résumé, je crois qu'il serait sage de débuter par l'injection iodée, et de réserver les ponctions capillaires à l'établissement du diagnostic.

M. BOINET. Je suis presque complétement d'accord avec M. Chassaignac. Je ferai cependant une réserve. Son argumentation n'est applicable qu'aux kystes uniloculaires ; car dans les cas de kystes multiloculaires, à cause de la purulence qui s'établit fatalement, il n'y a plus qu'à choisir entre les différents moyens connus d'ouvrir largement toutes les poches.

M. DUPLAY fait un rapport verbal sur un travail de M. Terrier, relatif à la ponction et à l'aspiration dans la hernie étranglée.

Voici l'observation de M. Terrier :

Hernie crurale volumineuse et étranglée. Aspiration avec l'appareil Dieulafoy sans succès. Opération et guérison. — Depuis quelque temps, vous le savez tous, l'attention des praticiens a été attirée sur l'emploi de l'aspiration sous-cutanée dans le traitement des hernies devenues irréductibles par étranglement.

Si, d'un côté, quelques chirurgiens ont obtenu des succès incontestables, consignés pour la plupart dans la thèse inaugurale de M. Autun (1871); d'un autre côté, les résultats obtenus par cette méthode nouvelle ont été moins satisfaisants, et après son emploi rationnel, des chirurgiens ont été obligés de recourir à la classique opération de la hernie étranglée.

Chargé d'un service temporaire à l'hôpital de la Pitié, j'ai eu précisément l'occasion de pratiquer l'aspiration sous-cutanée dans le but d'obtenir la réduction d'une hernie crurale volumineuse. Je

n'ai pu réussir à faire rentrer l'intestin, j'ai dû recourir à l'opération; mais je dirai de suite que cette tentative infructueuse n'a influé en rien sur le résultat définitif, et que la malade a parfaitement guéri des accidents de sa hernie.

Voici cette observation :

A. B..., 46 ans, entre à l'hôpital de la Pitié, le 28 août 1872 (salle Saint-Augustin, n° 5); les renseignements fournis par la malade sur l'origine de sa hernie sont les suivants : il y a dix-sept ans environ, pendant qu'elle se livrait à un travail pénible, elle s'aperçut d'une grosseur au pli de l'aine droite; un médecin appelé immédiatement put réduire cette tumeur, et dit qu'elle avait une hernie. Depuis cette époque, la tumeur herniaire s'est très-fréquemment reproduite; et, au dire de la malade, la hernie était même assez habituellement sortie. Cependant, lorsque la tumeur était saillante depuis un certain temps, elle devenait gênante, douloureuse, et ces légers accidents disparaissaient par la réduction d'ailleurs facile et complète, si l'on en croit la malade. Jamais il n'a été porté de bandage, fait important à noter, comme on le sait.

Le mercredi 27 août, vers cinq heures du soir, la tumeur devint très-douloureuse; les tentatives de réduction faites par la malade n'eurent aucun succès; des accidents survinrent, les vomissements furent assez abondants et verdâtres. Un médecin appelé pratiqua le taxis après un bain prolongé, mais il ne put rien faire rentrer. La nuit fut mauvaise, les vomissements continuèrent, la malade ne rendit ni gaz ni matières par l'anus.

Le jeudi matin (28), on apporte la malade à l'hôpital, et elle est examinée vers dix heures et demie. L'état général n'est pas mauvais; la face est très-légèrement grippée, la langue blanche, les vomissements peu fréquents et porracés. Pas de ballonnement du ventre, pas de douleurs à la palpation des parois abdominales; la hernie seule est le siége de souffrances assez vives exaspérées par la pression et les tentatives de réduction.

Dans la région inguinale droite, on trouve une tumeur assez volumineuse offrant l'aspect et les dimensions d'un gros œuf, dont le grand diamètre serait parallèle au ligament de Fallope. Le volume de la hernie, sa direction, sa situation empiétant un peu vers la paroi abdominale, me firent hésiter sur le diagnostic; toutefois, après un examen attentif, je me rattachai à l'idée d'une hernie crurale volumineuse.

La tumeur est tendue, élastique, sonore à la percussion dans

toute sa partie antérieure et externe, offrant, au contraire, un peu de matité vers la partie interne, du côté du pli génito-crural. En somme, on acquiert ainsi la certitude que c'est une entéro-épiplocèle. D'ailleurs, le pédicule de la hernie, bien que profondément situé et difficile à explorer, offre des dimensions telles, qu'on peut presque affirmer la présence à ce niveau d'une masse épiploïque considérable.

Une tentative de taxis, sans chloroforme, ne donne aucun résultat; c'est alors que, tenant compte du volume et de l'ancienneté de la hernie, de l'absence de tout moyen de contention, enfin de la nature de son contenu et des accidents généraux assez peu accusés, je crus devoir essayer l'aspiration. Malheureusement, je n'avais à ma disposition qu'un aspirateur de petit modèle; aussi la manœuvre opératoire fut-elle un peu plus pénible, en ce sens, qu'après chaque ponction, on fut obligé d'amorcer la seringue un certain nombre de fois.

Je fis donc, avec l'aiguille n° 1, une première ponction au niveau de la partie sonore de la tumeur, c'est-à-dire en haut et en dehors; je pénétrai manifestement dans l'intestin, car j'aspirai une certaine quantité de liquide grisâtre, ayant tout à fait l'aspect des matières contenues dans l'intestin grêle. Un quart de verre fut ainsi retiré, et avec ce liquide furent évacués également des gaz ayant peu d'odeur. La tumeur s'affaissa et diminua rapidement de près de moitié; la malade accusa de suite un certain soulagement; toutefois cet amendement dans les symptômes locaux fut de courte durée. C'est que les gaz renfermés dans les anses intestinales encore contenues dans l'abdomen, arrivaient avec une extrême facilité dans l'anse herniée et la distendaient avec une certaine force.

L'aiguille retirée, je pratiquai immédiatement le taxis avec précaution et sans y mettre trop d'insistance; il n'y eut pas l'ombre d'une réduction, bien au contraire, la tumeur paraissait augmentée et distendue par des gaz.

Dans l'après-midi, on donna un grand bain à la malade, et l'interne, M. Richelot, fit immédiatement après le bain une tentative de taxis avec chloroforme. De plus, deux nouvelles ponctions furent pratiquées avec l'aiguille n° 1; l'aspirateur ne se remplit que de gaz intestinaux, et encore d'une façon très-incomplète, paraît-il; la tumeur ne diminua guère et ne put être réduite. On continua les cataplasmes sur la hernie et on crut devoir administrer un purgatif (jalap de scammonée), qui fut aussitôt rejeté avec des matières verdâtres.

Je revis la malade vers cinq heures du soir, les symptômes d'étranglement s'étaient accentués, le ventre était a gmenté de volume, il existait une tympanite très-accusée, la malade avait de la fièvre et se plaignait beaucoup. Je résolus d'opérer aussitôt, soit vingt-quatre heures après l'apparition des premiers phénomènes morbides.

La malade est chloroformée; une incision de 4 à 5 centimètres est faite sur la partie saillante de la tumeur, et dirigée, suivant son grand axe, en bas et en dedans, c'est-à-dire parallèlement au pli de l'aine. Les plans cellulo-fibreux sous-jacents sont sectionnés couche par couche et directement jusqu'à la paroi du sac, très-facile à reconnaître. Cette paroi intéressée, il s'écoule une certaine quantité de liquide séreux, et l'incision est largement complétée en dedans et en dehors. L'on voit aussitôt une anse d'intestin grêle de 6 à 8 centimètres de long fortement distendue par des gaz, injectée de sang et entourée surtout en bas et en dedans par une masse épiploïque assez volumineuse et congestionnée.

Pour bien examiner l'état de l'intestin hernié, j'agrandis et l'incision cutanée et celle de l'ouverture du sac; nulle part on ne constate la moindre trace des piqûres faites par l'aiguille de l'aspirateur, et je puis assurer les avoir recherchées avec soin, d'autant que je m'attendais à un tout autre résultat. D'ailleurs le fait a été vérifié par mes deux collègues de l'École pratique, MM. Berger et Richelot.

Je cherchai le collet du sac. Il était fort étroit et semblait situé immédiatement au-dessous de l'arcade crurale. En ce point, l'intestin paraissait presque complétement entouré par l'épiploon. Toutefois je pus débrider en haut et en dehors en faisant d'ailleurs deux petites incisions. Ceci fait, l'intestin essuyé avec soin, je pressai doucement pour faire rentrer l'anse herniée, et je remarquai qu'elle ne contenait que des gaz. La réduction fut facile, elle se fit en quelque sorte spontanément dès que les deux tiers de l'anse furent repoussés dans l'abdomen. Je laissai l'épiploon au dehors, espérant qu'il pourrait jouer le rôle d'un bouchon par rapport à l'ouverture, et je me crus d'autant plus autorisé à tenir cette conduite, que la malade, atteinte d'une vieille bronchite chronique, toussait incessamment et avec de violents efforts.

Un cataplasme fut appliqué sur la plaie, je prescrivis de l'extrait d'opium.

Cette administration d'opium fut encore continuée pendant trois

jours. A part un léger écoulement sanguin, survenu le 1er et le 2 septembre, les phénomènes du côté de la plaie marchèrent assez régulièrement. Un suintement séreux, d'abord considérable, céda au bout d'une huitaine de jours et fit place à un écoulement séro-purulent assez abondant qui ne tarda pas à diminuer; une partie de l'épiploon laissée dans la plaie se mortifia; l'autre partie fut détruite par le perchlorure de fer et deux applications de canquoin. On pansait avec l'alcool phéniqué.

L'état général fut immédiatement amendé par l'opération. Dès le soir, des gaz furent éliminés par l'anus. Toutefois, ce ne fut que le sixième jour qu'il y eut des selles abondantes et diarrhéïques. Cette évacuation parut même coïncider avec quelques phénomènes de congestion vers la séreuse de l'abdomen, fait intéresant à signaler.

Toutefois, la santé de la malade sera longue à se rétablir à cause de sa bronchite chronique datant de vingt ans, bronchite qui donnait lieu à des troubles circulatoires, à une oppression constante, et à une toux presque continuelle, une expectoration abondante.

Vers le 1er octobre, cette bronchite, devenue aiguë, nécessita même l'application de révulsifs sur le thorax et un traitement interne rationnel. La malade se plaignait aussi de cystite du col et fut sondée. Tous ces symptômes s'amendèrent, et la plaie était complétement cicatrisée vers le 15 octobre, époque à laquelle nous quittâmes le service.

Nous avons vu la malade la semaine dernière; elle était bien portante et la plaie était complétement cicatrisée. Il faut ajouter que sa hernie crurale s'est reproduite, malgré l'existence d'un bouchon épiploïque assez volumineux, phénomène qui d'ailleurs n'a pas lieu de surprendre beaucoup.

En résumé, nous avons eu affaire à une entéro-épiplocèle d'un volume considérable pour une hernie crurale. Cette tumeur, qui n'avait jamais été maintenue, présentait, au début, les caractères cliniques assignés par Malgaigne à l'inflammation herniaire, soit des phénomènes locaux accusés et des phénomènes généraux peu graves, au moins relativement à ce qui arrive dans les hernies crurales nettement étranglées. Les tentatives de taxis ne réussissant pas, nous avons cru devoir faire la ponction pour diminuer le volume de l'intestin hernié et agir plus efficacement par de nouvelles tentatives de réduction. Un moment, la tumeur ayant très-notablement diminué de volume, nous avons cru pouvoir réussir; mais l'anse herniée n'a pas tardé à se remplir très-vite de gaz intesti-

naux, fait curieux au point de vue du mécanisme de l'étranglement primitif formulé par O'Beirne et adopté par le professeur Gosselin.

Deux nouvelles tentatives d'aspiration sous-cutanée faites par M. Richelot ne réussirent pas mieux ; l'anse intestinale, toujours très-distendue par les gaz, ne diminuait même plus de volume, ce qui peut s'expliquer par l'exiguïté de la pompe de l'aspirateur employé.

L'opération fut faite dans de bonnes conditions, c'est-à-dire dans les vingt-quatre premières heures de l'étranglement ; et, chose importante à signaler, c'est que, malgré trois ponctions répétées dans un intervalle de six heures, il n'y avait aucune trace appréciable de lésion des parois intestinales, fait vérifié, je le répète, non-seulement par moi, mais par les deux internes du service, aides d'anatomie à la Faculté.

Comme on l'a vu, j'ai dû pratiquer deux petits débridements en dehors, pour faire rentrer l'intestin, et j'ai eu soin de l'immobiliser aussi longtemps que possible en administrant de l'opium. Il m'a semblé que, dans les diverses circonstances où j'ai vu employer cette méthode, on n'avait eu qu'à s'en louer.

En somme, dans le cas actuel, si l'aspiration n'a pas donné de résultats heureux, sa pratique n'a nullement aggravé l'état de la hernie et n'en a pas entravé le traitement en quelque sorte classique, c'est-à-dire le débridement du collet du sac et la réduction immédiate de l'anse herniée.

M. VERNEUIL annonce qu'il déposera sur le bureau, à la prochaine séance, une observation inédite relative au même sujet.

PRÉSENTATION DE MALADE

M. LÉON LE FORT. Le malade que je vous présente, au nom de M. Collin, m'est complètement étranger. Soldat en 1870, il a subi, à Pithiviers, la résection du coude, que lui a faite le professeur Langenbeck. C'est un exemple d'insuccès aussi complet que possible, et le résultat contraste étrangement avec ceux que nous avons pu constater sur les opérés de M. Ollier.

L'avant-bras forme avec le bras un véritable fléau, et le blessé ne pourrait se servir de son bras, si l'habileté de M. Collin ne l'avait muni de l'appareil qu'il porte aujourd'hui.

Cet appareil est formé de trois pièces : l'une qui répond à l'épaule

les deux autres au bras et à l'avant-bras. Le mouvement de flexion de l'avant-bras sur le bras est facilité par un mécanisme particulier. En examinant le blessé, M. Collin s'est aperçu que la flexion devenait plus facile lorsque l'on comprimait le biceps sur la face antérieure de l'extrémité sectionnée de l'humérus. Il a donc appliqué, au devant de la pièce brachiale, un arc métallique, muni d'une vis à sa partie moyenne. Cette vis agit sur une plaque de cuir

moulé qui comprime le biceps. Le malade vous dira que ce n'est qu'en serrant la vis qu'il peut soulever des poids un peu lourds.

L'extension de l'avant-bras ne peut avoir lieu activement, le triceps ayant été coupé et ne venant plus s'insérer sur le cubitus. Mais, pour que l'avant-bras puisse s'étendre par son propre poids, il faut que le bras soit dans la supination complète, et le malade ne pourrait, sans incliner fortement le corps en dehors et en arrière, opérer ce mouvement, s'il n'était aidé par l'action d'une courroie, qui vient s'insérer, d'une part, sur le haut de la pièce brachiale, et, d'autre part, à une ceinture qui entoure la taille. Cette courroie

passe obliquement le long du dos; elle est tendue par un mouvement imperceptible des épaules et du tronc, et cette tension suffit à compléter la force nécessaire au mouvement de supination, lequel détermine la chute de l'avant-bras en extension complète.

Pour que le mouvement fût possible, il fallait que l'articulation de la pièce brachiale avec la pièce couvrant l'épaule pût permettre la rotation. Il fallait encore laisser libres les mouvements du bras d'avant en arrière, et les mouvements d'adduction et d'abduction. M. Collin a réuni en ce point trois articulations permettant tous ces mouvements; mais, dans l'abduction complète, la pièce brachiale se rapproche de l'épaulière; elle devient trop longue en dehors, et la difficulté, amenée par cette particularité, a, jusqu'à présent, empêché de donner à l'abduction au bras toute l'étendue désirable. M. Collin l'a vaincue très-habilement. La pièce d'acier, qui relie le bras à l'épaule, est formée par une tige cylindrique, et vous pouvez voir quelle est l'étendue et la facilité de tous les mouvements.

Au lieu d'un avant-bras inutile, le malade a aujourd'hui un membre tout à fait utile, et il est heureux que l'ingéniosité et l'habileté de M. Collin soient venues réparer les imperfections si graves, les défectuosités si grandes de la résection pratiquée par le plus célèbre chirurgien de l'Allemagne.

M. DESPRÉS. Je ne pense pas que le seul fait d'appliquer le biceps sur l'humérus soit, comme le pense M. Le Fort, ce qui facilite les mouvements du bras du malade. Je remarque que celui-ci, pour fléchir le coude, porte le bras en arrière, de façon à ce que l'avant-bras pende et soit dans un degré marqué de flexion. La contraction du biceps, alors, devient efficace parce qu'elle est secondée par la contraction du triceps distendu, qui applique l'extrémité supérieure de l'avant-bras sur l'extrémité supérieure de l'humérus.

Lorsque le malade veut fléchir l'avant-bras, sans porter en arrière le bras, la contraction du triceps et du biceps tirent l'avant-bras en dedans de l'axe du membre et repoussent l'humérus en dehors.

Ce qui est le plus utile dans l'appareil de M. Collin, ce sont les deux montants et le manchon qui maintiennent le bras et l'avant-bras dans un même axe, et ce sont les deux ressorts en boudin qui maintiennent l'avant-bras dans un léger degré de flexion.

La séance est levée à cinq heures moins dix.

Le vice-secrétaire : DE SAINT-GERMAIN.

SÉANCE DU 12 FÉVRIER 1872.

Présidence de M. TRÉLAT.

Le procès-verbal de la précédente séance est lu et adopté.

CORRESPONDANCE

La correspondance comprend :

La *Gazette des Hôpitaux*; — l'*Union médicale*; — la *Gazette hebdomadaire*; — la *France médicale*; — la *Gazette obstétricale*; — le *Journal de médecine et de chirurgie pratiques*; — le *Bordeaux médical*; — le *Bulletin de la Société de médecine pratique*.

M. LARREY offre à la Société les thèses du dernier concours de l'agrégation en chirurgie de Paris en 1872.

M. GIRAUD-TEULON offre, de la part de l'auteur, une thèse sur *les Mélanodermies*, par le docteur Fabre.

M. TERRIER prie la Société de l'inscrire au nombre des candidats à la place de titulaire déclarée vacante le 5 février.

M. GUÉNIOT fait un rapport verbal sur une note présentée par M. L. Carrère et ayant trait à la *contention des fractures de cuisse chez les enfants nouveau-nés*.

Ce travail a été suggéré à l'auteur par la lecture de la communication faite sur ce sujet par M. Guéniot, en janvier 1872. (Voir : *Du traitement des fractures de cuisse chez les enfants nouveau-nés*, in *Bull. gén. de thérap.*, 1872.) Dans les deux observations relatées par M. Carrère, l'appareil à attelles ne pouvant être maintenu au niveau de la fracture, le chirurgien (M. le docteur Carrère père) eut recours à l'immobilisation de la cuisse dans la flexion sur le ventre. De la sorte, les attelles ne glissèrent plus comme auparavant au-dessous de la fracture, et les fragments bien maintenus se réunirent solidement sans causer de difformité.

M. Guéniot reconnaît, avec l'auteur, que des attelles en carton sont plus faciles à se procurer que de la gutta-percha, et que, sur ce point, le procédé de M. le docteur Carrère offre un avantage sur le sien. Mais l'attitude donnée au membre est nécessairement un

peu forcée, et les pansements de l'ombilic, de même que l'emmaillottement, peuvent être ainsi moins faciles; tandis que, sous ce triple rapport, le petit appareil en gutta-percha ne laisse rien à désirer.

Le procédé de M. Carrère n'en reste pas moins une ressource ingénieuse et utile qui mérite d'être connue. Aussi M. le rapporteur propose-t-il : 1° d'adresser des remercîments à l'auteur pour son intéressante communication; 2° de publier son observation dans les bulletins. (Adopté.)

Observation. — M. Carrère (d'Esternay). « Le 5 mars 1846 je fus appelé près de la femme R..., primipare, pour terminer un accouchement anormal. La jambe gauche était sortie; la jambe droite (le fémur étant arcbouté contre le pubis) ne pouvait céder à la traction exercée sur le pied, ni être refoulée. Ayant fait appeler un confrère très-expérimenté, qui ne fut pas plus heureux, on décida que la fracture du fémur était indispensable, et elle fut pratiquée aussitôt à l'aide du crochet mousse du forceps. Immédiatement, l'accouchement eut lieu sans autre difficulté; l'enfant était bien constitué. La fracture existait au tiers supérieur du fémur. J'enveloppai la cuisse d'un linge et d'une bande roulée et l'assujettis avec des attelles en carton. Le lendemain, tout l'appareil était descendu au-dessous de la fracture. Tous les moyens tentés pour le maintenir, bretelles, ceintures, furent impuissants. Le quatrième jour, je m'aventurai à utiliser la tendance de la cuisse à se fléchir sur le bassin; je la fixai solidement sur l'abdomen par plusieurs tours de bande, après avoir assujetti la fracture par des attelles de carton. L'enfant supporta cette position sans aucun inconvénient. On put le porter, le promener, le laver, et maintenir la propreté la plus complète.

« Pour préserver l'appareil de toute souillure, je faisais porter et coucher l'enfant sur le côté opposé à la fracture, une pièce de taffetas ciré le garantissait du contact de l'urine. Le vingtième jour, le membre mis à découvert, la fracture se trouva parfaitement consolidée sans aucune difformité. Le sujet, aujourd'hui soldat très-robuste et bien développé, ne laisse percevoir aucune différence entre les deux membres.

« J'ai employé le même appareil en 1864 sur un enfant de deux mois, fils d'un ouvrier porcelainier à Ésternay-Retourneloup (Marne), pour une fracture résultant d'une chute sur la cuisse gauche, et j'ai obtenu le même résultat. »

M. Guérin. Dans une précédente séance, après avoir décrit

l'hyperplasie de toutes les parties qui constituent les parois du rectum, et après avoir insisté sur la densité de ces tissus dans la période des accidents tardifs de la syphilis, qui précède le rétrécissement syphilitique, j'ai appelé votre attention sur un accident de la même période, qui se manifeste à l'isthme du gosier. Permettez-moi, à l'occasion de deux malades que je vais avoir l'honneur de vous présenter, d'insister sur l'évolution du rétrécissement de cette partie du canal alimentaire.

Souvent, sans que le malade en ait conscience, le voile du palais s'épaissit et perd son exquise sensibilité, à une époque variable de l'infection syphilitique. En même temps, les piliers du voile du palais s'hypertrophient, et si, à ce moment, on examine l'arrière-bouche, on s'aperçoit que cette membrane, composée d'éléments variables, n'est plus aussi mobile qu'à l'état normal. On ne voit point encore de trace d'ulcération; il n'y a qu'hyperplasie sous la membrane muqueuse et dans l'interstice des fibres musculaires.

Bientôt, le malade se plaint de moucher des matières muqueuses abondantes et d'une couleur jaunâtre. Si, alors, on porte le doigt derrière le voile du palais, il n'est pas rare de ramener quelques taches de sang. C'est qu'à l'hyperplasie succède la période d'ulcération, mais l'ulcération siége ordinairement sur la face pharyngienne des parties malades.

On ne tarde pas aussi à reconnaître que l'isthme est sensiblement rétréci et le rétrécissement augmentera incessamment, mettant un temps variable à se compléter.

A mesure que le rétrécissement se produit, on voit les piliers postérieurs se rapprocher l'un de l'autre et bientôt se réunir sur la ligne médiane à la manière de deux rideaux baissés, et peu à peu le voile du palais tout entier tend à s'unir à la paroi postérieure du pharynx, de façon à diviser à la manière d'un diaphragme le conduit pharyngien en deux parties qui, à un moment donné, peuvent cesser de communiquer l'une avec l'autre.

Je me propose de vous montrer deux malades qui offrent l'exemple de cette maladie à deux périodes très-différentes : un homme n'ayant encore que l'hyperplasie, qui coïncide avec la première période du rétrécissement; une femme ayant déjà un rétrécissement très-caractérisé.

Le malade est un exemple incontestable d'une éruption syphilitique. Il avoue avoir eu une ulcération du frein de la verge, et postérieurement des ulcérations des orteils qui étaient manifestement des plaques muqueuses. Aujourd'hui, il a, en outre de

l'hyperplasie du voile et des piliers du palais, une ulcération provenant d'une gomme. La femme, au contraire, nie les antécédents syphilitiques. Elle pourrait donc être considérée comme affectée d'angine strumeuse, et je ne doute pas que sa maladie ne fût jugée telle si l'on ne tenait compte de son histoire exacte. Bien qu'elle nie l'origine syphilitique, il y a dans ses antécédents des faits qui sont de nature à fixer le diagnostic. Ainsi, elle a eu deux grossesses, et elle a accouché de deux enfants morts. On n'observe pas cette issue funeste des grossesses chez les femmes scrofuleuses.

Le traitement par l'iodure de potassium, qu'elle a subi dans mon service et qui a mis un terme à ses douleurs, corrobore encore le diagnostic.

Il m'a paru très-intéressant de rapprocher ces deux malades, parce qu'ils présentent deux périodes très-différentes de l'angine syphilitique. L'une est au début, l'autre a déjà amené un rétrécissement très-caractérisé de l'isthme du gosier.

M. DESPRÉS. Je désire faire constater que l'un des malades présentés par M. A. Guérin accuse des antécédents scrofuleux.

Discussion sur les rétrécissements du rectum.

M. PANAS. La question opératoire me semble avoir été épuisée dans les séances précédentes. Je n'y reviendrai donc pas. L'anatomie pathologique des rétrécissements du rectum a été abordée ensuite à cette tribune, et c'est à ce sujet que je désire présenter quelques réflexions.

Et d'abord, y a-t-il des rétrécissements syphilitiques du rectum? C'est une question difficile à résoudre, car il faudrait pouvoir comparer la fréquence des rétrécissements survenus chez les sujets syphilitiques et chez ceux qui ne le sont pas. C'est cependant une opinion généralement admise par les praticiens, sans que toutefois la proportionnalité ait pu être établie. Les renseignements puisés auprès du malade suffisent rarement à prouver l'origine syphilitique, et la pierre de touche du traitement spécifique, si utile dans certains cas, n'a que peu de valeur dans celui-ci, car l'intervention doit toujours être directe pour amener la guérison. Aussi a-t-on pensé que les rétrécissements du rectum étaient des manifestations vénériennes ; c'est ce que paraissent avoir constaté MM. Gosselin et Desprès, mais on a rarement pu suivre la continuité du chancre

phagédénique de l'anus dans le rectum ; je n'ai pu le faire, du moins, pendant un assez long séjour à l'hôpital de Lourcine.

L'anatomie pathologique proprement dite peut-elle nous fournir des renseignements ? Cette anatomie n'est pas très-avancée ; cependant on a pu constater que le rétrécissement n'est pas le résultat de brides cicatricielles siégeant à la surface de la muqueuse rectale, mais bien d'une hyperplasie de la paroi rectale s'étendant jusque dans l'excavation du sacrum. M. Broca nous a montré ici ces produits néo-plasiques. On a vu que la lésion ne porte pas sur la muqueuse, mais bien sur le tissu sous-muqueux, et en particulier sur les fibres musculaires qui ont subi une hypertrophie énorme. Ce ne sont donc pas des cicatrices analogues à celles que produiraient les brûlures qui déterminent les rétrécissements du rectum. C'est du reste ce qui a été déjà démontré pour les rétrécissements de l'urèthre. On conçoit dès lors pourquoi la rectotomie ne doit pas être superficielle, mais au contraire profonde et dépasser les limites de la paroi rectale.

M. Verneuil a dit un mot des rétrécissements valvulaires ou musculaires. M. Nélaton les avait déjà signalés. Il en existe un très-bel exemple au musée de Saint-Bartholony, à Londres. Ces rétrécissements musculaires accompagnent très-souvent les rétrécissements organiques et sont occasionnés par les efforts de contraction intestinale que nécessitent ces derniers.

M. DESPRÉS. Il y a dans les mémoires relatifs aux rétrécissements du rectum, soixante dix-huit observations environ et qui ont été recueillies çà et là. En y joignant les observations communiquées par nos collègues, on arrive à un chiffre respectable. Je veux tirer de ces observations les preuves de ce que j'ai avancé devant la Société. Ces observations peuvent être divisées en trois classes : 1° les observations sans détails destinées à prouver l'efficacité d'un traitement ; 2° les observations où, quoique l'origne du rétrécissement soit indiquée, il n'est fait aucune mention *du début du rétrécissement* ; 3° enfin celles où il est noté à quel moment les malades ont ressenti les premières atteintes de leur mal.

Je laisse de côté la première série de faits, sur lesquels il est impossible de raisonner.

La deuxième série contient quinze cas où les auteurs ont attribué le rétrécissement à une lésion ancienne, sans donner aucun détail sur le début du rétrécissement. Les voici :

— Une femme de vingt-six ans a la syphilis ; des traitements

multiples sont faits. Vingt ans après on constate une fistule recto-vaginale et un rétrécissement du rectum. (Desault, *Œuvres chir.*, t. II, p. 422.)

— Trois observations de rétrécissements du rectum, sans indication du début, chez des malades qui sont mortes tuberculeuses. (Gosselin, *Mém. sur le rétrécissement du rectum*, *Arch. de médecine*, 1854.)

— Un fait d'un homme ayant un rétrécissement et des fistules à l'anus et soupçonné syphilitique. Pas de détails sur le début du rétrécissement. (Gosselin, Liouville, *Bull. Soc. anat.*, 1867.)

— Deux faits de M. Trélat exposés ici à la Société de chirurgie, sans détails sur le début du rétrécissement. (*Bull. Soc. de chir.*, 1872.)

— Quatre faits de M. Verneuil, sans antécédents et sans détails touchant les premières phases du rétrécissement. (*Bull. Soc. de chir.*, 1872.)

— Un fait emprunté à la pratique de M. Verneuil. Femme de soixante ans; pas de détails sur le début. (Pinguet, *Thèse de Paris*, 1872, *Des rétrécissements du rectum.*)

— Une femme reconnue syphilitique. Pas d'antécédents relatifs au début du rétrécissement. (Ledentu, Pinguet, *loc. cit.*)

— Un rétrécissement consécutif à une dysentérie. Sans détails. (Ledentu, Pinguet, *loc. cit.*)

— Un cas douteux. Rétrécissement valvulaire pouvant être rapporté à une rectite. (Després, *Chancres phagédéniques du rectum. Arch. de méd.*, 1868.)

Total, quinze.

Il y a dix-sept observations où les antcédents sont marqués, et j'ajouterai quatre observations personnelles nouvelles. Dans ces observations, trois groupes doivent être faits :

Voyons d'abord les *chancres à l'anus évidents* :

— Homme de trente-cinq ans. Écorchure à la verge. Quelque temps après, *petite gerçure à la marge de l'anus*, rétrécissement constaté l'année suivante. (*Bull Soc. de chir.*, 1872.)

— Femme de vingt-deux ans. *Difficulté d'aller à la selle* après une grossesse, traitée par Velpeau par des mèches dans l'anus et une liqueur qui déchausa les dents (sans doute de la liqueur de Van

Swieten, Velpeau traitait ainsi les rhagades à l'anus). Rétrécissement constaté sept ans après. (Robert et Nélaton, Perret, *Rétrécissement du rectum, Thèse de Paris,* 1855.)

— Femme de vingt-six ans. Ulcération à la fourchette; fistule recto-vulvaire chancreuse, puis constipation. L'année suivante, nouvel ulcère à la vulve (chancre de réinoculation sans doute). Rétrécissement constaté plus d'une année après. A l'autopsie, mamelons et ulcères sur la muqueuse rectale. M. Verneuil, qui fait l'examen microscopique, trouve dans le rétrécissement du tissu fibro-plastique et des fibres musculaires hypertrophiées. (Provent, *Bull. Soc. anat.* 1855, *Rétrécissement du rectum.*)

— Femme de dix-neuf ans environ, ulcération des grandes lèvres, difficultés d'aller à la selle. Abcès à la marge de l'anus à vingt-quatre ans. Angine deux ans après. Le rétrécissement est constaté seulement sept ans après, au moment où il a été traité. (Perret, *Thèse citée.*)

— Femme de vingt-sept ans. Chancre utérin. L'année suivante, roséole et plaques muqueuses. Entre les accidents chancreux et les syphilides, une fistule anale est opérée *et récidive,* ce qui signifie qu'elle était chancreuse. A vingt neuf ans, récidive de plaques muqueuses. A trente ans, le rétrécissement du rectum est constaté. (Pillon et Perret, *Thèse citée.*)

— Femme de vingt-quatre ans. Chancre phagédénique de la vulve et chancre anal. A vingt-six ans, rétrécissement constaté en voie de formation. Morte par suite de tubercules pulmonaires. (Després, *loc. cit.*)

— Femme de vingt-trois ans. Bouton à l'anus. Trois ans après, douleurs en allant à la selle, *fistule anale franchement chancreuse.* A trente ans, condylomes. Rétrécissement constaté deux ans après.

(Obs. personnelle, Registre statistique à l'hôpital Saint-Louis et à Lourcine.)

— Femme de quarante ans, catarrhe utérin et chancre anal traité à l'hôpital de Lourcine. A quarante-deux ans, nouveau chancre anal et condylomes. A quarante-trois ans, opérée à Saint-Louis par M. Trélat pour une fistule à l'anus qui est restée chancreuse. Entrée à Lourcine en 1868 avec chancre rectal, se transformant en rétrécissement sous mes yeux. (Obs. personnelle, registres cités).

— Une femme, dont l'histoire est rapportée plus loin.

Voici donc neuf faits où le rétrécissement a été précédé d'un chancre évident ; quatre fois il y a eu une fistule chancreuse avant la constatation du rétrécissement. Ces observations ont une grande valeur, provenant de sources très-différentes.

Voyons maintenant les faits de chancres probables, c'est-à-dire ceux où il y a les caractères accessoires de l'ulcération chancreuse, c'est-à-dire des condylomes et des fistules et un début du rétrécissement voisin du moment où une fistule est constatée.

— Homme de vingt-quatre ans, fistule anale après abcès de la marge de l'anus, puis le rétrécissement constaté. La fistule suppurait beaucoup et était le siége de poussées inflammatoires fréquentes (la fistule était probablement chancreuse). — Verneuil, *Bull. Soc. de chir.*, 1872).

— Femme de vingt-quatre ans, accident du côté de l'anus, selles sanguines, diarrhée alternant avec de la constipation, rétrécissement constaté dix ans après. *Condylomes* à la marge de l'anus. (Gosselin, Perret, *Thèse citée.*)

— Femme de vingt-cinq ans, constipation alternant avec la diarrhée, fistule recto-vaginale, examen au moment où se produit la fistule l'année suivante ; le rétrécissement est constaté à ce moment. (Verneuil, *Thèse de Puignet.*)

— Femme de quarante ans, ayant eu un rétrécissement dont l'origine est attribuée à une syphilis ancienne. Mais la malade porte des cicatrices très-marquées à la vulve (suite de chancres, sans aucun doute, car les syphilides de la vulve ne laissent pas de cicatrices). (Trélat, *Bull. Soc. de chir.*, 1872.)

— Femme de quarante-cinq ans, à l'autopsie de laquelle on trouve un rétrécissement du rectum, des *cicatrices* d'anciennes ulcérations autour de l'anus, fistule anale, ulcères cicatrisés à l'entrée du vagin (Henry, *Thèse de Perret, loc. cit.*) La malade avait un nodus sur le tibia et des tubercules pulmonaires.

— Homme adulte ; avait été soumis à des cautérisations énergiques de l'anus trois ans avant la constatation du rétrécissement. Bien que ce fait ne soit pas clair, on peut supposer qu'il y avait un ulcère à la marge de l'anus. (Blanchet, Perret, *Thèse citée.*)

— Enfin une femme de trente-cinq ans, que j'ai actuellement dans mon service, a eu, en avril 1870, des boutons à la vulve. En juillet 1872, elle entre dans mon service avec des condylomes à l'anus et un abcès à la marge de l'anus, qui se transforme en une

fistule chancreuse. La muqueuse du rectum est ulcérée et le rétrécissement se produit sous mes yeux. Pour moi, l'origine chancreuse est évidente, mais j'ai voulu apporter une rigueur absolue. En classant ce fait, je l'ai mis dans le groupe des chancres probables.

Voici sept faits de chancres probables au début du rétrécissement.

Le troisième groupe, que j'appelle le groupe des rétrécissements dus à des plaques muqueuses ulcérées du rectum, est le moins nombreux. Mais ici, avant d'aller plus loin, j'ai besoin de m'entendre avec M. Verneuil. Nous n'appelons pas la même chose sous le nom de plaque muqueuse ulcérée. M. Verneuil appelle plaques muqueuses ulcérées les plaques qui suintent et se recouvrent de pus, cela n'est pas la plaque ulcérée. Celle-ci est une ulcération à l'emporte-pièce, résultat de la destruction de toute la partie saillante de la plaque muqueuse qui s'est sphacélée. M. Verneuil a raison de dire que les plaques muqueuses simples ne donnent pas lieu à la formation de cicatrices, mais il ne peut pas croire qu'un ulcère qui a détruit une plaque muqueuse ne donne pas de cicatrice.

Voici les faits :

— Femme, à l'âge de vingt-cinq ans ayant eu la syphilis, et ayant été traitée comme syphilitique, a eu, environ cinq ou six ans plus tard, les signes d'un rétrécissement du rectum. (Panas, *Bull. Soc. de chir.*, 1872.)

— Femme de vingt-trois ans, plaques muqueuses vulvaires ; un an après, fistule recto-vaginale ; deux ans après, récidive de plaques muqueuses. L'année suivante, le rétrécissement est constaté. (Perret, *Thèse citée.*)

— Une femme, dix-huit mois après le début de la syphilis caractérisée par des plaques muqueuses et des boutons à l'anus, a un abcès à la marge de l'anus qui se termine par une fistule. Le rétrécissement est constaté neuf ans après le début de la syphilis. (Lannelongue, Pinguet, *Thèse citée.*)

— Femme de vingt ans, éruption de boutons aux parties génitales. Un an après, elle a un écoulement purulent et sanguinolent par l'anus. Quatre ans après, difficulté pour aller à la selle. Huit ans après, le rétrécissement est constaté. (Panas, *Bull. Soc. de chir.*, 1872). La malade avait des condylomes étendus à l'anus.

— Femme de trente-deux ans ; syphilis traitée à Lourcine par

M. A. Guérin ; trois ans après, récidive, abcès et fistule recto-vaginale ; pas de guérison. Rétrécissement constaté trois ans après ; condylomes à l'anus. La malade a succombé à une péritonite tuberculeuse. (Després, *Chancre phagédénique du rectum ; Arch. de méd.*, 1868, et *Revue phot. des hôpitaux*, 1869.)

Voilà cinq cas où le mal débute au moment où il existe des plaques muqueuses, où la syphilis n'est pas douteuse ; et, quoique le rétrécissement soit constaté beaucoup plus tard, on voit manifestement que le mal a eu pour origine quelques-unes de ces plaques muqueuses ulcérées de l'anus, qui forment des rhagades ou fissures remontant dans le rectum et telles que je les ai décrites dans le mémoire que j'ai publié dans les *Archives*. Il y a eu aussi des fistules et des condylomes à l'anus.

Remarquez, messieurs, la valeur de ces faits. Tous montrent que le mal a débuté dans tous les cas moins de cinq ans après le premier accident vénérien ou syphilitique du côté de l'anus. Dans la plupart des cas, c'est à la deuxième année qu'ils ont été constatés.

Dans la moitié des faits (onze fois), il y a une fistule anale ou une fistule recto-vaginale, qui existe avant que le rétrécissement ait été constaté par les malades et le chirurgien. Il est évident que l'ulcération creusant à la fois en surface et en profondeur, par une sorte de phagédénisme térébrant, occasionne la fistule avant la production de la cicatrice, c'est-à-dire du rétrécissement. Cette fistule a un caractère spécial : elle a des bords calleux et suppure beaucoup ; elle récidive ; quelquefois elle a l'aspect chancreux.

Laissez-moi répondre encore à quelques objections. Si vous tenez à la rigueur dans l'observation, ne vous arrêtez pas à cette objection, qu'un rétrécissement constaté à la neuvième année qui suit les premiers accidents de la syphilis est un accident reculé de la syphilis ; le rétrécissement est plus vieux que vous ne le supposez. M. Trélat voit des cicatrices à la vulve, constate un rétrécissement, et il dit : Ces cicatrices sont les traces de la syphilis ancienne. Mais est-il sûr que le rétrécissement n'est point une cicatrice de la même époque que celle qui est à la vulve ? Les observations bien prises ne montrent-elles pas que des malades ont eu des signes de rétrécissement rectal six et sept ans avant qu'eux-mêmes et le chirurgien les constatent ? D'ailleurs, ce fait même n'est-il pas explicable ? La défécation fait ce que ferait le chirurgien s'il était consulté au début du rétrécissement. Le bol fécal fait la dilatation temporaire. On sait quels muscles puissants concourent à la défé-

cation ; l'obstacle formé par le rétrécissement, au début, ne résiste pas à l'effort dans la défécation. Joignez à cela que les malades se croyant constipés prennent force lavements, et font, sans en avoir conscience, un traitement utile.

M. Verneuil ne conçoit pas la rétraction de la cicatrice d'un chancre phagédénique, et tire cette conclusion que la cicatrice d'un chancre du rectum ne peut produire un rétrécissement. J'avoue que, sans avoir l'expérience de M. Verneuil sur le tissu de cicatrice, j'ai vu des chancres phagédéniques larges comme la main, et dont la cicatrice n'avait que la largeur du doigt. La cicatrice s'est donc rétractée comme toute cicatrice intéressant toute la peau et toute la muqueuse, lorsqu'elles ont subi une perte de substance.

M. Panas dit que le rétrécissement n'est point constitué par du tissu de cicatrice, mais par les fibres musculaires hypertrophiées. Il a fourni un seul examen microscopique : j'y oppose celui de M. Verneuil et les miens. M. Verneuil a trouvé dans un rétrécissement des éléments fibro-plastiques, comme dans toute cicatrice jeune. J'ai vu moi-même du tissu fibreux et conjonctif. L'illusion de l'examen microscopique cité par M. Panas vient de ce que l'on a envisagé seulement ce qui était en plus grand nombre dans le tissu du rétrécissement. Oui, les fibres musculaires existent dans le rétrécissement ; mais cela tient à ce qu'ils sont emprisonnés dans le tissu de cicatrice. La structure du rectum nous en donne le motif. Lorsqu'un ulcère a détruit la muqueuse, la couche musculaire est mise à nu ; il n'y a point de membrane fibreuse, point de gaîne entre la muqueuse et les fibres musculaires. La cicatrice comprend donc les muscles, et c'est entre les fibres musculaires que se trouve le tissu de cicatrice, le tissu fibreux et conjonctif.

Telles sont, messieurs, les observations connues jusqu'à ce jour, et où les antécédents du rétrécissement ont été étudiés. Vous voyez que toutes les fois qu'on a eu soin de chercher, on a trouvé que le rétrécissement pouvait être rattaché à une des lésions des premiers âges de la syphilis ou des antécédents vénériens. Tels sont les faits sur lesquels je voulais appuyer mes propositions précédentes.

Les opérations de rectotomie, proposées par MM. Verneuil et Panas, sont, je l'ai dit, des opérations palliatives ne donnant pas de meilleurs résultats que la dilatation temporaire. Voici un fait destiné à le prouver.

Il y a onze ans, j'ai vu une femme de vingt-cinq ans qui, depuis deux ans avait de la constipation, puis, disait-elle, des hémor-

rhoïdes, à la suite desquelles son médecin avait reconnu une *fente* et une petite *fistule*, pour laquelle elle entra à la Maison de santé, où M. Demarquay l'opéra. Après l'opération, la malade rendait du sang et des mucosités par les selles.

La malade, au moment où je la vis, avait un rétrécissement situé à la partie inférieure du rectum, et qui formait un anneau circulaire. Plein des idées de Velpeau dont je venais d'être l'interne, je fis des sections sur trois points, et je dilatai avec une canule. Six mois après, le rétrécissement se resserrait, et je reconnus que la section du rétrécissement ne faisait pas plus que la dilatation; car, dès que la malade avait cessé la dilatation, le rétrécissement se resserrait. Je prescrivis la dilatation, tantôt avec les mèches, tantôt avec la canule. Depuis 1863, la malade continue ce traitement; elle prend de fréquents lavements et entretient la dilatation.

J'ai revu la malade en 1868 : elle avait déjà eu trois enfants bien vivants; elle n'avait point souffert pendant ses grossesses, et continuait à rendre des matières moulées. Elle ne cessait de dilater de temps en temps et de prendre des lavements. Dans les premiers jours du mois de février de cette année, j'ai été voir la malade : je l'ai trouvée en bonne santé. Depuis 1868, elle avait fait deux fausses couches, en 1870 et en 1871, et elle est actuellement sur le point d'accoucher de son sixième enfant. Elle ne dilate plus que de temps en temps, mais elle boit de la tisane de graine de lin, et prend un lavement chaque fois qu'elle sent le besoin d'aller à la selle. Quelquefois, quand elle a rendu des matières dures, elle évacue quelques glaires, mais ses matières sont toujours moulées. Le rétrécissement laisse pénétrer le doigt indicateur; il forme une virole résistante, d'une largeur d'environ $0^m,01$.

Ainsi, voilà un rétrécissement supportable qui, cependant, n'est pas continuellement dilaté et qui laisse vivre la malade onze ans sans accident, grâce à une dilatation intermittente et des soins hygiéniques. Lorsque la rectotomie, quel que soit le procédé, aura mieux fait, je dirai qu'on peut l'accepter.

PRÉSENTATION DE PIÈCES

Rétrécissement de l'œsophage. — Compression des récurrents et du pneumo-gastrique droit. — Accidents de sténose laryngée; trachéotomie. — Asphyxie par le poumon, malgré la perméabilité des voies aériennes. — Mort. — M. LÉON LE FORT. Le sujet de cette observation est un homme grand et

bien constitué, un peu amaigri, le teint un peu plombé et les pommettes colorées sur une petite étendue. Pas de maladies antérieures, aucun renseignement sur la cause de la mort des parents.

Au mois de mai 1872, il ressentit pour la première fois de la difficulté à avaler un bol alimentaire un peu volumineux. De loin en loin le même phénomène se reproduisit, mais quelques efforts et une gorgée de liquide accéléraient la descente du morceau ingurgité.

Au mois de novembre, même année, la gêne du troisième temps de la déglutition devint permanente; les aliments devaient être mâchés fort longtemps ou sous forme de bouillie pour être avalés. Un médecin, consulté à cette époque, considéra le rétrécissement œsophagien comme spasmodique et prescrivit le bromure puis l'iodure de potassium sans résultat manifeste d'ailleurs.

En janvier 1873, ce malade se présenta à la consultation de l'hôpital Beaujon, et le cathétérisme de l'œsophage fut tenté avec la plus petite boule d'ivoire de la série. On constata alors un premier rétrécissement situé presque à l'entrée de l'œsophage, et un autre quelques centimètres plus bas, mais infranchissable. Cependant la boule pénétra dans l'estomac, dans une exploration ultérieure, mais avec beaucoup de difficulté. A cette époque, l'alimentation était encore possible à l'aide de bouillie très-claire; mais cette ressource ayant fait défaut à son tour, le malade entra à l'hôpital.

Le 27 janvier, nous trouvons cet homme affaibli par cette abstinence prolongée, ne souffrant nulle part, accusant une sensation d'arrêt des aliments et même des liquides ingérés rapidement, au niveau de la partie inférieure du cou. S'il fait effort pour avaler, les aliments sont régurgités et ne pénètrent pas jusqu'à l'estomac. Lorsqu'il boit à petites gorgées espacées l'une de l'autre, ou lorsqu'il prend du bouillon, du tapioca par cuillerées, ces liquides sont avalés lentement. On est alors réduit à employer une sonde œsophagienne du calibre de 5 à 6 millimètres, et on lui injecte, avec une seringue, un repas composé de bouillon, d'œufs et de vin. Chaque introduction de la sonde est accompagnée du rejet de matières filantes un peu aérées, mais le vomissement est impossible, et jamais les liquides alimentaires introduits par la sonde ne furent évacués par les efforts de vomissement.

Notre homme se trouvait très-bien de ce régime, après avoir longtemps jeuné malgré lui. Ses craintes de mourir de faim s'étaient évanouies, sa gaieté avait reparu. Malheureusement, sa joie devait être de courte durée.

5 février. Les accidents s'annoncèrent par un changement de la voix. Elle devint irrégulière : les sons, plus graves, passaient subitement à une échelle plus élevée pour s'abaisser ensuite, formant un ensemble très-discordant. Ces tons criards firent place à des tons rauques, puis étouffés ; la voix s'éteignit. Le soir même, la dyspnée survint, dura toute la nuit.

Le lendemain, on constate un cornage très-marqué lors de l'inspiration; l'expiration est assez libre. La région sous-thyréoïdienne est tuméfiée uniformément jusqu'au faisceau claviculaire du sterno-mastoïdien. Ce gonflement masque de chaque côté deux petites masses indurées dépendantes de la chaîne ganglionnaire située sous le sterno-mastoïdien, et constatée à l'entrée du malade à l'hôpital. Cet œdème sous-cutané fait penser que la dyspnée est peut-être due à un œdème glottique concomitant, la forme du cornage ne contredisant point cette hypothèse. Je pratique l'examen laryngoscopique.

Le miroir laryngien montre les replis aryténo-épiglottiques parfaitement sains, mais les cordes vocales sont immobiles et rapprochées l'une de l'autre, de manière à ne laisser à l'air qu'un étroit passage. Il était dès lors évident que la dyspnée tenait à la compression soit du récurrent, soit du tronc même d'un des pneumogastriques, et que cette compression devait être exercée par une tumeur située dans les parois ou hors des parois de l'œsophage, mais qui était l'agent principal du rétrécissement œsophagien. Tel fut le diagnostic que je crus devoir porter et que l'autopsie ne justifia que trop.

Le 6 février au soir, la dyspnée a augmenté, le cornage existe dans l'expiration comme à l'inspiration. Le malade fait de puissants efforts pour respirer, il est blême et couvert de sueur. La sensibilité persiste. Le diaphragme est aspiré lors de l'inspiration, les creux sus-claviculaires s'accusent fortement, et les mouvements respiratoires sont très-précipités. Comme l'état du malade fait redouter une asphyxie imminente, la trachéotomie est décidée (dix heures du soir) afin de prolonger la vie du malade.

Je pratique avec le bistouri une incision des téguments couche par couche, une ou deux petites artères sont liées, et la trachée est ouverte sans accidents. Le malade n'a presque pas perdu de sang, il a à peine souffert pendant l'incision. Aussitôt la canule placée, la respiration s'accomplit régulièrement, au grand soulagement du patient. Le reste de la nuit est très-calme.

7 février. Alimentation à la sonde. Journée bonne.

8 février. L'oppression est un peu plus accusée, quoique le passage de l'air soit très-libre par la canule. Le pouls est à 140, il est petit et irrégulier. Ses râles sous-crépitants fins s'entendent dans les deux poumons.

On continue l'alimentation par la sonde. Le tronc même d'un des pneumo-gastriques est évidemment comprimé par la tumeur.

9 février. La nuit a été mauvaise, pas de sommeil, dyspnée considérable, pouls impossible à compter. Affaissement du malade, qui présente le même tableau qu'avant la trachéotomie. Asphyxie graduelle. Mort à huit heures du soir.

Autopsie. — La plaie de la trachéotomie est exactement située sur la ligne médiane; la veine jugulaire antérieure passe à 5 millimètres à gauche de l'incision.

La tuméfaction du cou, qui a précédé la trachéotomie, est constituée par une infiltration purulente entre les muscles de la région sous-hyoïdienne. Cette infiltration s'étend dans le médiastin antérieur et a fusé entre la plèvre et le péricarde; aussi trouve-t-on des adhérences peu solides entre le poumon droit et la plèvre médiastine; quelques adhérences, récentes aussi, existent sur la face externe. La plèvre gauche est moins enflammée.

Les poumons, emphysémateux et un peu congestionnés, ne présentent aucune trace de tubercule.

Le cœur est sain. Un caillot fibrineux remplit l'aorte, également saine, à part de petites plaques jaunâtres.

L'œsophage, fendu à sa face postérieure, montre un rétrécissement de 6 à 7 millimètres de diamètre, situé à 3 centimètres au-dessous du cartilage cricoïde. Le rétrécissement est produit par le bord supérieur d'une ulcération annulaire de la muqueuse œsophagienne.

Les contours, saillants, présentent de petits points jaunâtres de la grosseur d'une tête d'épingle, ressemblant beaucoup à des granulations tuberculeuses; quelques-uns de ces points jaunâtres sont isolés et font saillie sur la muqueuse saine; les glandes voisines s'en distinguent nettement par leur volume plus considérable et leur teinte grise.

Deux autres ulcérations moins étendues en surface, à bords élevés, fermes, à fond plat et lisse, occupent l'une la partie moyenne, l'autre la partie inférieure de l'œsophage, sans produire de rétrécissement très-notable.

Un noyau de consistance ferme, de couleur jaunâtre et de la

grosseur d'un pois occupait l'épaisseur de la paroi postérieure de l'œsophage. L'estomac est sain; il renferme de la bile qui n'a pu être vomie.

Le nerf pneumo-gastrique droit, avant la séparation du laryngé inférieur, est englobé dans une tumeur indépendante de l'œsophage, formée par des ganglions indurés, jaunâtres, dégénérés, au niveau de la septième vertèbre cervicale.

Le pneumo-gastrique gauche paraît sain, mais le récurrent gauche pénètre dans la tumeur formée par la paroi œsophagienne à la partie inférieure du cou.

Rien au larynx.

Examen microscopique. — Le pneumo-gastrique gauche paraît sain; il est facile à dégager de la masse au milieu de laquelle il est plongé et paraît avoir échappé à la compression; mais le récurrent pénètre dans la tumeur péri-œsophagienne, y disparaît et était évidemment comprimé.

Le pneumo-gastrique droit, avant la séparation du nerf récurrent, est englobé dans une tumeur indépendante de l'œsophage, formée par des ganglions tuméfiés, jaunâtres, indurés, ayant l'aspect qu'ils présentent dans la dégénérescence tuberculeuse. Cette masse répond à peu près à la septième vertèbre cervicale. Il est impossible d'en dégager le nerf, qui y subissait évidemment une énergique compression.

Le larynx n'offre rien d'anormal.

En résumé, des ulcérations œsophagiennes d'apparence tuberculeuse ont amené un rétrécissement de ce conduit, rétrécissement qu'a augmenté encore le développement de masses ganglionnaires, situées à la base du cou et sur les côtés de l'œsophage. La compression des récurrents a d'abord amené des phénomènes de raucité de la voix, puis de la dyspnée. Les accidents se sont aggravés au point de rendre nécessaire la trachéotomie. Après l'opération, l'air pénétrant directement dans la trachée, la suffocation a disparu; mais bientôt, le pneumo-gastrique lui-même étant comprimé, la dyspnée pulmonaire a remplacé la dyspnée laryngienne, et le malade a succombé à une véritable asphyxie par paralysie des fibres bronchiques.

La séance est levée.

Le vice-secrétaire : DE SAINT-GERMAIN.

SÉANCE DU 19 FÉVRIER 1873

Présidence de M. TRÉLAT.

Le procès-verbal de la précédente séance est lu et adopté.

CORRESPONDANCE

La correspondance comprend :

La *Gazette des Hôpitaux*; — l'*Union médicale*; — la *Gazette hebdomadaire*; — la *France médicale*; — le *Bulletin général de thérapeutique*; — le *Bordeaux médical*; — le *Lyon médical*; — le *Bulletin médical du nord de la France*; — le *Montpellier médical*.

M. LARREY offre, au nom de Mme veuve Huguier, le *Recueil des discours prononcés aux obsèques de notre collègue*.

M. MAGITOT offre, au nom de M. le docteur P. Hulin, de Louvain, un travail sur : *la maladie aphtheuse des animaux et sa transmission à l'espèce humaine*.

M. TRÉLAT, au nom de M. le docteur Wecker, offre : *les relevés cliniques de sa clinique ophthalmologique*,

M. LETENNEUR, membre correspondant à Nantes, adresse deux observations qui seront inscrites au *Bulletin*; ces observations sont intitulées : *Tumeur fibro-plastique de l'orbite ayant récidivé sept fois dans l'espace de douze ans. — Déchirure complète du périnée et d'une grande partie de la cloison recto-vaginale. Opération; guérison.*

M. LE SECRÉTAIRE GÉNÉRAL annonce que les membres de la Société recevront à domicile la feuille 15 du volume du *Bulletin* de l'année 1872, qui n'avait pas été brochée par erreur avec le deuxième fascicule de ce volume.

La Société reçoit : une lettre de M. le ministre de l'instruction publique, qui l'informe qu'une allocation de 600 francs lui est accordée par son département. — Des lettres de candidature de MM. Nicaise, Polaillon et Benjamin Anger. — Le second fascicule du tome VII des *Mémoires de la Société de chirurgie de Paris* et la feuille 15 du dernier fascicule du *Bulletin de* 1872. Cette feuille n'avait pas été, par suite d'un oubli, comprise dans le brochage.

RAPPORT

M. DUBRUEIL lit le rapport suivant :

Messieurs, je viens au nom d'une commission composée de MM. Labbé, Paulet et moi, vous rendre compte d'observations présentées à la Société de chirurgie par M. Boissarie, ancien interne des hôpitaux et médecin à Sarlat.

Parmi ces observations, il en est de relatives à l'injection du perchlorure de fer dans la cavité utérine, lesquelles ayant été en partie publiées dans la *Gazette des Hôpitaux*, me paraissent devoir être laissées de côté. Je signalerai donc seulement une observation de resserrement des mâchoires dû à l'existence d'une bride cicatricielle et deux faits de chute du rectum.

Le resserrement des mâchoires était survenu après l'extraction mal faite de la dernière molaire inférieure droite, qui avait été cassée et dont les racines étaient demeurées dans l'alvéole.

A la suite du travail inflammatoire, qui avait été la conséquence de cette opération, il s'était formé une bride immobilisant le maxillaire inférieur, qui ne pouvait s'éloigner du supérieur de plus de 2 ou 3 millimètres.

M. Boissarie sectionna cette bride, dont il ne décrit du reste pas la disposition, et à l'aide de l'introduction entre les dents de leviers cunéiformes, il parvint à obtenir un écartement suffisant des mâchoires.

Après avoir lu cette observation un peu courte, il est difficile de faire exactement la part qui revient dans la guérison à la section de la bride et celle qui doit être attribuée à l'action dilatatrice des coins. J'avoue que, pour ma part, cette dernière me paraît beaucoup plus grande.

Les deux cas de chute de la muqueuse rectale signalés par M. Boissarie ont été traités par ce chirurgien à l'aide du procédé de Robert, qui consiste, comme on le sait, à exciser la partie postérieure de la circonférence de l'anus et la portion du plancher pelvien comprise entre les deux lignes partant des extrémités du diamètre transverse de l'anus et allant se réunir au sommet du coccyx.

La première de ces opérations a été pratiquée sur une femme atteinte d'une chute de l'utérus, prédisposition qui, en abaissant le péritoine, commande une certaine prudence, surtout dans les manœuvres exercées sur la partie antérieure du rectum.

Des cautérisations avec l'acide nitrique ayant échoué, M. Boissarie pratiqua une excision dans les limites que j'ai signalées et réunit par la suture entortillée les bords de la perte de substance.

Les points de suture furent enlevés le cinquième jour, et la malade n'alla à la selle que dix jours après l'opération.

Ainsi fut obtenue la guérison d'une saillie de la muqueuse rectale, qui atteignait 18 centimètres de longueur, tandis que la dilatation du sphincter laissait la main tout entière pénétrer dans le rectum sans difficulté et presque sans éprouver de résistance.

Le second malade de M. Boissarie est un jeune homme de vingt et un ans qui, atteint depuis une année d'une chute du rectum, fut traité et guéri par le même procédé.

L'auteur fait suivre ces observations de quelques réflexions, dans lesquelles il cherche à établir que toute autre méthode eût été dans ces cas impuissante ou dangereuse, et il termine en vantant l'innocuité et l'efficacité de celle qu'il a mise en usage.

Quant au premier point, c'est-à-dire au danger ou à l'inefficacité de tout autre mode opératoire, il est permis de supposer que l'écrasement linéaire ou la ligature extemporanée appliqués sur la portion de muqueuse saillante au dehors auraient débarrassé le malade sans grand danger et pour toujours.

En outre, bien que l'opération de Robert ait donné entre les mains de M. Boissarie deux succès complets et persistants sur deux cas, elle a été pratiquée un trop petit nombre de fois pour qu'on puisse établir d'une façon certaine son degré d'efficacité. On ne trouve guère, en effet, de publié en fait d'observations de ce genre, dans lesquelles on a pu suivre les malades, que celle de Robert, dans laquelle il est dit que, plus de deux mois après l'opération, l'anus livrait encore passage à un petit bourrelet muqueux. En somme, le procédé en question n'agit qu'en rétrécissant l'orifice anal et excisant en arrière une portion de tissu. On arriverait, je crois, au même résultat en excisant la moitié postérieure de la muqueuse anale et rapprochant par la suture les parties avivées. Mais ce procédé, comme celui de Robert, n'en exposerait pas moins à la procidence de la muqueuse de la partie antérieure.

Par contre, l'excision d'une portion assez étendue du plancher pelvien est une opération d'une assez grande gravité.

L'application de l'écrasement linéaire ou de la ligature extemporanée me paraît préférable au double point de vue de la sécurité et de l'efficacité.

LECTURE

M. NICAISE lit une note sur un cas de résection sous-périostée de la diaphyse humérale et de gonflement des tendons de l'extenseur commun à la suite d'une paralysie traumatique du nerf radial.

Ce travail est renvoyé à une commission composée de MM. Dubrueil, Horteloup et Tillaux.

Discussion sur les rétrécissements du rectum.

M. LÉON LE FORT. Je ne veux pas prolonger une discussion qui dure déjà depuis si longtemps. Je me bornerai à citer un fait qui m'est personnel, et j'y suis amené par la mention qu'a faite M. Verneuil de l'emploi de l'électrolyse.

Le 14 octobre 1872, est entrée dans mon service, à Lariboisière, une femme de trente ans qui, d'après son dire, aurait été opérée, il y a cinq ans, d'un rétrécissement du rectum ; mais elle ne peut m'indiquer la nature de l'opération. Elle n'a pas cessé, depuis, d'être sujette à une forte constipation, et ne rend que des matières aplaties ou très-amincies. Les garde-robes n'ont lieu qu'à l'aide de lavements. Les matières rendues sont couvertes d'un peu de sang. Je constate un rétrécissement du rectum constitué par un anneau dur mamelonné, situé assez haut pour qu'on ne l'attaque qu'avec l'extrémité de l'index, et assez étroit pour qu'on ne puisse qu'y engager l'extrémité du doigt. Je me décidai à employer l'électrolyse. Je fis, avec de la gutta-percha, un long cône plein, au centre duquel cheminaient deux fils de cuivre qui, vers l'extrémité amincie, venaient faire saillie à la surface, dans une étendue de 4 centimètres, et au niveau du rétrécissement. Les fils saillants, à la base où ils se réunissaient, furent mis en rapport avec un des pôles d'une pile de quatre petits éléments au sulfate de cuivre (Morin), l'autre réophore, constitué par une plaque, étant appliqué sur l'abdomen.

L'appareil resta en place quatre heures le premier jour, après quoi la femme l'introduisit elle-même chaque soir et le gardait pendant toute la nuit. Après huit jours, il y avait déjà amélioration. Lorsque, le 21 décembre, la malade sortit de l'hôpital, le doigt s'engageait librement et facilement dans le rectum. Il n'y avait plus de constipation ; les matières avaient leur volume normal.

L'appareil avait été appliqué une vingtaine de fois. Il n'y eut jamais ni douleurs, ni perte de sang.

COMMUNICATIONS

Déchirure complète du périnée et d'une grande partie de la cloison recto-vaginale. — Opération. — Guérison. — M. LETENNEUR (de Nantes). M. Verneuil (*Bull. de la Soc. de chir.*) a posé, avec une grande netteté, les principes qui doivent diriger le chirurgien dans la restauration du périnée. L'excellence de ces principes me parut alors d'autant mieux démontrée, qu'au mois de novembre 1861, j'avais opéré exactement de la même manière et avec un succès complet, une jeune dame mère de quatre enfants, et qui, depuis lors, en a eu cinq autres. Elle avait une déchirure complète du périnée et du sphincter de l'anus. Je rapprochai les bords de la muqueuse vaginale avec plusieurs points de suture entrecoupée; puis, au moyen de la suture enchevillée, j'affrontai les parois appartenant au périnée après les avoir préalablement avivées.

Ce fut une des premières opérations importantes dans lesquelles je me suis servi des fils d'argent.

En 1869, j'opérai, par le même procédé, au cabinet des pensionnaires de l'Hôtel-Dieu de Nantes, et avec un résultat immédiat très-satisfaisant, une jeune femme qui, le soir même de l'opération, soit dans un accès d'hystérie, soit par suite de l'ivresse chloroformique, s'agita tellement qu'elle brisa les fils d'argent de la suture enchevillée et mit à néant tout le travail de la matinée.

L'opération fut reprise quatre mois après sans que, cette fois, aucun incident vînt entraver la guérison, qui fut aussi belle que possible. Cette femme n'a pas eu de nouvelle grossesse. Chez elle, comme chez mon opérée de 1861, le périnée a conservé une bonne épaisseur, et les fonctions de l'anus ne laissent rien à désirer. Le sphincter a repris toute son énergie, et il n'y a point de rétrécissement.

Au mois de juillet 1872, j'ai pratiqué une nouvelle opération dans des conditions plus graves que les précédentes, puisque la déchirure comprenait une grande partie de la cloison recto-vaginale. Malgré l'étendue des lésions, je n'ai pas cru devoir agir autrement que dans les cas indiqués plus haut, et, comme on le verra plus loin, le résultat obtenu m'a prouvé que j'avais eu raison.

Je crois donc, comme M. Verneuil, qu'on peut et qu'on doit, même dans les plus larges déchirures, se borner à faire des su-

tures sur deux côtés du triangle et sur les parties profondes du périnée sans intéresser la muqueuse rectale, toujours moins tolérante que celle du vagin.

Mme X..., âgée de vingt-quatre ans, a eu un premier accouchement il y a trois ans, pendant lequel le périnée se déchira largement.

Lorsque Mme X... put se rendre compte de ce qui était arrivé, il était trop tard pour agir, et d'ailleurs, obéissant à une fausse honte, elle n'osa pas même révéler son infirmité à son médecin ordinaire.

Au mois de mars 1872, un second accouchement eut lieu sans incident notable.

Quatre mois après, Mme X... vint me consulter et me déclara qu'elle était résolue à se soumettre à tout ce qui serait nécessaire pour obtenir sa guérison.

En examinant Mme X. ., je constatai que, non-seulement la vulve et l'anus ne formaient qu'une seule ouverture, mais que le vagin et le rectum étaient en communication par une déchirure de la cloison ayant 5 centimètres de longueur. En haut, le sommet de cette division formait un angle arrondi bordé d'un liséré cicatriciel résistant. A partir de ce point, les bords de la cloison s'écartaient et venaient se confondre sur les côtés avec les parties cicatricielles appartenant au périnée. A travers cette division de la cloison, on voyait la muqueuse rectale tranchant, par sa couleur rouge violacée, sur la couleur rose pâle des parties voisines.

Quand on écarte les deux lèvres de la division sans les tendre, il est impossible de distinguer les surfaces cicatricielles du périnée, de la muqueuse du vagin, tant la couleur et l'aspect des tissus se ressemblent. Mais en tendant fortement les parties, tout ce qui appartient à la cicatrice prend un aspect blanc nacré. On voit alors que la cicatrisation s'est faite d'une manière très-irrégulière, que des lambeaux de muqueuse sont venus se greffer à une assez grande distance sur les surfaces du périnée, de sorte que celles-ci sont loin d'offrir la forme triangulaire qu'on observe ordinairement. Cette disposition est plus prononcée à gauche qu'à droite. Du côté gauche, en effet, ces lambeaux de muqueuse forment des saillies et des bosselures séparées par des sillons dirigés en tous sens.

L'utérus n'est pas abaissé d'une manière sensible ; mais lorsque Mme X... fait de longues promenades ou lorsqu'elle veut soulever un fardeau, elle sent que les viscères tendent à s'échapper au dehors, ce qui la force à prendre de grandes précautions.

L'anus, réduit à une large gouttière, ne peut retenir les gaz et les matières fécales. Grâce à un régime approprié, la constipation est habituelle, ce qui diminue en partie les conséquences fâcheuses de cette grave infirmité.

En rapprochant les parties droites et gauches de ce large cloaque, on se rend facilement compte des points où devraient se trouver la limite inférieure de la vulve et la limite antérieure de l'anus, par conséquent on peut apprécier l'étendue et les limites des parties qui doivent être avivées dans l'opération.

Cette opération fut pratiquée le 31 juillet 1872 avec l'assistance de mes confrères, MM. les docteurs Thoinnet et Jouon.

La malade étant anesthésiée, un aide écarta les grandes lèvres, et je plaçai deux doigts de la main gauche dans le rectum. Les parties étant bien tendues, je circonscrivis, avec le bistouri, les espaces à aviver. Ils représentaient, de chaque côté, deux triangles réunis par leur angle interne au sommet de la division de la cloison. C'est de ce sommet, comme d'un centre, que je fis partir mes incisions.

Je commençai par isoler la muqueuse vaginale du liséré cicatriciel qui bordait le sommet de la division. Cette petite incision formait une demi-circonférence ouverte en avant et en bas. De là, une ligne légèrement courbe, à concavité supérieure, et se terminant à la peau, au point qui doit correspondre à la commissure postérieure de la valvule, sépare la muqueuse vaginale de la surface cicatricielle. Une autre incision, partant du même point que la précédente, descend le long de la division de la cloison, jusqu'à l'union de la peau et de la muqueuse de l'anus, en laissant le long de la muqueuse rectale un liséré cicatriciel de 1 millimètre de largeur. Ces deux incisions, se terminant à la peau, formaient un angle ouvert en dehors, comprenant toute la surface cicatricielle. Cette surface fut séparée de la peau par une troisième incision allant du point correspondant à la commissure de l'anus. Ainsi se trouvait dessiné le champ de l'avivement. Ces incisions furent faites symétriquement des deux côtés, et l'avivement eut lieu ensuite avec un écoulement de sang insignifiant.

En rapprochant les deux surfaces avivées et en explorant le vagin avec le doigt, il est facile de constater le peu de résistance que présente la cloison, et on s'explique très-bien comment on a eu à regretter, dans un certain nombre de cas, la formation de fistules recto-vaginales.

Pour obvier à ce danger, je décolle la muqueuse vaginale dans

une hauteur d'un centimètre au niveau de l'éperon, c'est-à-dire sur la ligne médiane, et de 1 demi-centimètre seulement sur les côtés. Il devenait alors facile d'affronter la muqueuse, non plus par des bords, mais par des surfaces assez larges pour offrir des garanties suffisantes de solidité.

Pour cela, j'employai la suture entrecoupée avec du fil d'argent. Le premier point fut placé au niveau même de l'angle de la division, et je continuai, d'arrière en avant, en laissant entre chaque point de suture 5 à 6 millimètres. Dix points de suture furent ainsi placés. Le dernier, qui reconstituait la fourchette, comprit la muqueuse et la plaie; les autres ne comprenaient que la muqueuse.

Le conduit vaginal se trouvait ainsi reformé complétement. Les fils de suture furent réunis en faisceaux et dépassaient à l'extérieur l'orifice vulvaire.

Au-dessous du vagin ainsi reformé, se trouvait donc un espace ouvert du côté du rectum et du côté de la peau et formé de deux surfaces triangulaires saignantes parfaitement symétriques.

Pour rapprocher ces surfaces, je me servis de quatre points de suture profonde, soutenus à droite et à gauche par des chevilles.

Je passai mes fils d'argent au moyen d'une grande aiguille mince et courbe. Je commençai par le fil supérieur : l'aiguille pénétra à gauche de dehors en dedans, à 2 centimètres du bord antérieur de la plaie, ressortit profondément en affleurant l'angle de la cloison sans toucher à la muqueuse rectale. L'aiguille fit, en sens inverse, le même trajet du côté droit.

Les trois autres fils furent placés de la même manière, en affleurant toujours, comme le premier, la muqueuse rectale sans la toucher.

L'épaisseur des tissus compris dans les sutures profondes étant moins grande en bas qu'en haut; les points de la peau traversés par les fils se sont rapprochés de plus en plus des bords de la division; le dernier fil était à 1 centimètre seulement de la division, tandis que le fil supérieur en était distant de 2 centimètres. En serrant les fils sur les chevilles, celles-ci formaient un angle ouvert en haut et se touchaient à peu près en bas au niveau de l'anus.

L'espace compris entre les chevilles, c'est-à-dire le périnée reconstitué, offrait une hauteur de 4 centimètres. Sur la ligne médiane, les tissus fortement comprimés par les chevilles faisaient une légère saillie et, en peu d'instants, semblèrent œdématiés.

Je fis alors des points de suture complémentaires : quatre points

superficiels pour maintenir les bords de la peau parfaitement affrontés, un cinquième tout à fait en bas, sur la limite extrême de la peau de l'anus, et comprenant avec la peau une certaine épaisseur de tissu, peut-être même les extrémités antérieures du sphincter.

En introduisant le doigt dans l'anus, je m'assurai que les bords de la cloison étaient rapprochés et se touchaient; dans cette exploration, je sentis très-bien les fils de la suture profonde à travers une couche très-mince de tissu; enfin, je pus apprécier la hauteur de la ligne de réunion de la cloison du côté du rectum. Cette ligne avait 4 centimètres à partir de l'anus, tandis que du côté du vagin les points de suture se succédaient sur une longueur de 5 centimètres, différence facile à comprendre.

Une injection fut pratiquée dans le vagin, après quoi la malade fut reportée sur son lit. Les genoux, rapprochés et maintenus au moyen d'un mouchoir plié en cravate, furent tenus élevés par un coussin transversal placé au-dessous.

Suites de l'opération. — Je prescrivis trois pilules de 1 centigramme d'extrait d'opium à prendre dans la soirée. Je recommandai à la personne qui gardait la malade de pratiquer le cathétérisme lorsque le besoin d'uriner se ferait sentir, et de faire immédiatement après, une injection d'eau froide à l'entrée du vagin et sur le périnée.

La nuit fut calme, avec quelques heures de sommeil.

Le lendemain de l'opération, l'œdème des bords de la plaie périnéale avait disparu, l'aspect de la peau était très-satisfaisant, et rien n'indiquait que la constriction fût trop forte.

Le quatrième jour après l'opération, le cathétérisme devenait difficile par suite de l'irritation de l'urèthre. Je permis à la malade d'uriner sans sonde, et après chaque miction on fit, comme précédemment, des injections vaginales et des irrigations sur le périnée.

Du côté de l'intestin, rien ne vint contrarier les suites de l'opération; 1 ou 2 centigrammes d'extrait d'opium administrés chaque soir suffirent pour maintenir la constipation. Les gaz sortaient sans difficulté et la malade sentait parfaitement qu'elle pouvait les maintenir à volonté.

Le huitième jour après l'opération, une limonade de Rogé fut administrée et produisit quatre selles abondantes sans qu'il y eût le moindre accident du côté des sutures; la commissure antérieure de l'anus, maintenue par une anse de fil, comme je l'ai exposé plus haut, résista à cette épreuve.

Le neuvième jour, j'enlevai les sutures profondes et les sutures vaginales; celle qui correspondait à la fourchette avait coupé les tissus, ce que j'avais observé également dans mes précédentes opérations. La réunion paraissant parfaite, j'enlevai dans la même séance les fils de la suture de l'anus, que je laissai jusqu'au onzième jour.

Le jour où j'enlevai les sutures, le périnée offrait une hauteur de plus de 3 centimètres. Pendant les jours suivants, il perdit 1 demi-centimètre environ.

La vulve est bien conformée et petite; l'anus ne paraît plus avoir été le siége d'une déchirure; le sphincter a toute son énergie et les selles sont faciles à l'aide de lavements.

Le toucher, pratiqué du côté du vagin et du rectum, permet de constater que la cloison est entière et résistante.

En somme, le succès a été complet et la beauté du résultat ne laisse rien à désirer.

Nota. — Mme X... était de retour chez elle depuis deux mois, lorsqu'elle m'écrivit que, pendant un effort de défécation, elle avait éprouvé une douleur à l'anus et que, depuis ce temps, les gaz s'échappaient quelquefois involontairement.

J'engageai Mme X... à revenir me voir; je constatai alors une petite fissure en avant, avec écartement de la muqueuse. Cette fissure ne dépassait pas en profondeur la couche sous-muqueuse et avait une largeur de 4 millimètres. J'ai cautérisé cette surface avec le crayon de nitrate d'argent et donné le conseil de continuer cette application tous les cinq ou six jours jusqu'à guérison de la fissure. Je n'ai point reçu de lettres de la malade depuis ce temps, ce qui me permet de croire qu'il ne reste plus de traces de ce petit incident.

Tumeur fibro-plastique de l'orbite ayant récidivé sept fois dans l'espace de douze ans. — M. LETENNEUR (de Nantes). M. W., âgé de quarante-cinq ans, ancien marin, me consulta, en 1857, pour une petite excroissance charnue ayant son siége dans l'angle interne de l'œil droit, au-dessus de la caroncule lacrymale. Cette excroissance rouge, saignante, de la grosseur d'un grain de groseille, semblait avoir son point de départ sur la conjonctive elle-même; mais en examinant plus attentivement, je reconnus que le pédicule était dur, comme fibreux, et qu'il adhérait, au-dessous de la muqueuse, à une tumeur osseuse mal circonscrite, qui se confondait avec la paroi interne de l'orbite.

L'examen de la fosse nasale droite ne donna qu'un résultat négatif.

Quoi qu'il en soit, la tumeur saignante du grand angle de l'œil devait être détruite, car elle causait un larmoiement continu, donnait lieu à une sécrétion muco-purulente et ressemblait fort à un cancroïde. J'excisai cette tumeur jusqu'à sa base et, pour plus de sûreté, je cautérisai le point d'implantation sur l'os avec la pointe d'un cautère rougie à blanc.

La guérison fut prompte; mais la tumeur osseuse continua à s'accroître,

Un an après, cette tumeur avait le volume d'une noisette; elle repoussait un peu le globe de l'œil en dehors et causait de la diplopie. Le larmoiement, qui avait disparu, devenait aussi abondant qu'autrefois, mais sans être accompagné de muco-pus.

M. W..., fort inquiet de son état, vint me voir de nouveau. Malgré la dureté de la tumeur osseuse, on pouvait la déprimer par la pression du doigt, alors la paroi revenait immédiatement sur elle-même, comme on l'observe dans les kystes osseux : l'air passait toujours d'une façon incomplète par la narine correspondante; par conséquent, la tumeur n'avait qu'un petit volume. Je songeais à exciser la paroi du kyste, espérant que cette opération suffirait pour amener la guérison, lorsque le malade fit un voyage de Paris et y consulta Gosselin. L'avis de notre éminent collègue fut entièrement conforme au mien, et dès que M. W... fut de retour à Nantes, je pratiquai l'opération que j'avais projetée (1858).

Une incision faite à travers la paupière, à partir du tendon de l'orbiculaire, mit la tumeur à nu. Mais l'ablation de la coque osseuse me fit découvrir, non un liquide visqueux comme je m'y attendais, mais une tumeur solide qui ne put être enlevée que par fragments. La cavité qui la contenait était mal limitée, son fond était formé par une couche de tissu d'apparence fibreuse, mais n'ayant point l'aspect lisse qu'on trouve dans ces kystes; la paroi orbitaire seule était osseuse.

La cavité fut badigeonnée dans toute son étendue avec de la teinture d'iode; aucune suture ne fut faite à la plaie de la paupière; un pansement simple fut appliqué, et la cautérisation marcha rapidement. La guérison eut lieu dans l'espace d'une semaine à peine.

La tumeur, examinée au microscope, était composée en grande partie d'éléments fibro-plastiques, ainsi qu'on pouvait d'ailleurs le présumer à simple vue.

Deux ans après, l'œil commence de nouveau à se dévier en de-

hors; le malade se plaint de douleurs de tête, et particulièrement de douleurs à la région frontale. Il est facile de constater la présence d'une tumeur, qui occupe tout le côté interne de l'orbite.

Avant de pratiquer une nouvelle opération, je résolus de faire subir à M. W... un traitement interne par l'iodure de potassium, bien que rien, dans les antécédents, ne justifiât précisément cette médication, et que la nature de la tumeur enlevée précédemment me fît prévoir l'inutilité de cet essai.

Après plusieurs mois, la tumeur ayant beaucoup augmenté, le malade réclama lui-même l'opération, qui eut lieu le 16 novembre 1860.

Une incision demi-circulaire, partant du milieu de l'arcade orbitaire, au-dessous du sourcil, et se terminant au milieu du bord inférieur de l'orbite, dessina un lambeau qui comprenait la moitié interne des deux paupières; le tendon de l'orbiculaire fut détaché à son insertion, et le lambeau renversé en dehors.

La tumeur fut enlevée facilement et en totalité, bien que par fragments. Le doigt, introduit dans la cavité, pénétra jusque vers le fond de l'orbite et ne trouva que des tissus de consistance normale. Les paupières furent remises en place et maintenues par quelques points de suture. La guérison fut très-rapide. L'examen microscopique donna les mêmes résultats que pour l'autre tumeur.

L'œil reprit sa direction normale et ses fonctions ne furent point altérées.

Après cette opération, le malade désira essayer de nouveau l'usage de l'iodure de potassium, je lui en prescrivis pendant plusieurs mois, et à deux reprises différentes, 1 gramme par jour; en même temps, je fis faire des frictions autour de l'orbite avec une pommade de protoiodure de mercure.

Malgré toutes ces précautions, la tumeur reparut, mais cette fois sous la voûte de l'orbite, de manière à repousser l'œil directement en bas.

Au mois de septembre 1861, eut lieu la quatrième opération. La tumeur coiffait toute la partie supérieure du globe de l'œil, et se prolongeait en dedans et en arrière jusqu'au fond de l'orbite. L'extraction fut très-pénible; les tissus morbides adhéraient aux muscles et à tout le pédicule de l'œil jusqu'au trou optique. Il fallut isoler pour la dissection près des deux tiers du globe, enlever des lambeaux de muscles, ainsi que le nerf frontal.

La tumeur avait le même aspect qu'aux deux opérations précédentes, mais n'a point été examinée au microscope.

Après cette opération, la vue était conservée, mais très-affaiblie. Bientôt la conjonctive s'enflamma, les paupières se tuméfièrent et un suintement muco-purulent coula sur la joue et y causa un érythème. Je conseillai des lotions avec de l'eau blanche. Quelques jours après, je réussis à écarter les paupières pour examiner l'œil, et je fus frappé de l'existence, sur la cornée, d'une large tache d'un blanc mat. Cette membrane s'était ramollie par défaut de vitalité, et l'eau blanche l'avait pénétrée par imbibition. Cependant la tache ne couvrait pas toute la pupille et le malade pouvait encore distinguer vaguement les objets.

J'ai à peine besoin de signaler la paralysie de la peau de la région frontale, puisque la section du nerf sus-orbitaire rendait ce résultat inévitable.

La plaie de l'opération se guérit facilement, mais l'œil resta saillant avec sa large tache blanche métallique. La vue ne tarda pas à être complétement abolie, et je regrettai, je l'avoue, de n'avoir pas enlevé l'œil avec la tumeur, afin d'écarter le plus possible les chances d'une nouvelle récidive.

Cependant, pendant quatre ans, la guérison se maintint, et je la crus définitive.

Dans l'intervalle, au mois d'octobre 1862, l'enchifrènement qui existait depuis longtemps augmenta beaucoup ; j'examinai de nouveau les narines, et je reconnus, des deux côtés, des polypes muqueux, que j'arrachai.

Au mois de septembre 1865, quatre ans après la dernière opération, alors que nous comptions sur une guérison définitive, je reconnus l'existence d'une nouvelle tumeur, placée entre le globe de l'œil et le plancher de l'orbite. Une proéminence plus grande de l'œil m'autorisait à croire que la tumeur se prolongeait profondément. Je proposai l'ablation du globe de l'œil avec la tumeur, ce que je fis le 5 octobre.

La tumeur faisait le tour de l'orbite, adhérait au périoste de la paroi supérieure, qui dut être dénudée dans toute son étendue ; le périoste fut enlevé aussi sur plusieurs autres points ; le nerf optique fut coupé aussi profondément que possible ; enfin les suites de cette opération furent d'une simplicité extrême. Cependant nous redoutions l'avenir, car l'expérience du passé ne nous permettait guère de nous livrer à l'espérance.

La sixième opération eut lieu le 31 mars 1866. Cette fois, la récidive avait été très-prompte, puisqu'il ne s'était écoulé que six mois depuis la dernière opération. L'orbite, déjà rétrécie d'une ma-

nière sensible, était rempli d'une production morbide, dure bosselée, qui faisait saillie au pourtour osseux de la cavité ; l'ablation ne put avoir lieu que par rugination.

Au mois de mars 1867, après un an d'intervalle, il fallut encore intervenir.

Alors, je trouvai l'orbite réduit, par le rapprochement de ses parois, à la moitié à peine de ses dimensions normales ; il fallut encore dénuder les surfaces osseuses au moyen de la spatule. Je trouvai, à la paroi supérieure, l'os érodé, rugueux dans l'étendue de 1 centimètre environ. La guérison, comme toujours, fut prompte et facile. Le malade reprenait, après chaque opération, ses occupations ordinaires, faisait des voyages, allait souvent à Paris, où il ne manquait guère d'aller se montrer à M. Gosselin.

Je dus débarrasser les fosses nasales de nouveaux polypes, au mois de décembre 1868.

Déjà, il était évident que la maladie de l'orbite reparaissait encore. M. W... sentait ses forces diminuer ; il perdait courage et redoutait une nouvelle opération. Avant de s'y soumettre, il fit plusieurs voyages pour ses affaires, se fatigua beaucoup, et me donna rendez-vous pour le milieu de janvier 1869.

Le chloroforme produisit plus d'agitation que de coutume. J'enlevai la tumeur, avec beaucoup de précautions, à la partie supérieure où j'avais, à la dernière opération, deux ans auparavant, trouvé l'os malade. Là, je constatai une perforation pouvant recevoir l'extrémité du doigt, et dont le fond était formé par la dure-mère.

Dès le soir de l'opération, une loquacité qu'on ne pouvait attribuer à l'action du chloroforme, une fréquence assez grande du pouls, nous firent craindre l'apparition d'une méningite. Ces craintes se réalisèrent, et, après quelques jours de grande agitation, le malade tomba dans un état comateux, qui se prolongea jusqu'à la mort.

Ainsi, dans l'espace de douze ans, ce malade a subi huit opérations, sans compter deux extractions de polypes. Entre les opérations, le plus court intervalle a été de six mois ; le plus long de quatre ans.

La Société se forme en comité secret à quatre heures et demie.

Le secrétaire : TILLAUX.

SÉANCE DU 26 FÉVRIER 1872.

Présidence de M. TRÉLAT.

Le procès-verbal de la précédente séance est lu et adopté.

CORRESPONDANCE

La correspondance comprend :

La *Gazette des Hôpitaux*; — l'*Union médicale*; — la *Gazette hebdomadaire*; — la *France médicale*; — la *Gazette obstétricale*; — le *Bordeaux médical*; — la *Revue médicale de Toulouse*.

M. LEDENTU prie la Société de le comprendre au nombre des candidats à la place de membre titulaire.

M. MONOYER (de Nancy) adresse à la Société une lettre dans laquelle il fait part des réflexions que lui a suggérées la communication de M. le docteur Notta (de Lisieux), *sur l'Extraction linéaire sans excision de l'iris*. Il trouve une analogie assez grande entre la méthode de M. Notta et les procédés de Liebrech et de de Graefe quant à ce qui concerne l'incision de la cornée. Pour la non-excision de l'iris, il fait observer que lui-même, dans les *Annales d'oculistique* de 1857, tome VIII, p. 173, a signalé ce fait que si l'iridectomie modère ou même prévient quelquefois les inflammations, elle entretient parfois aussi une irritation chronique qui retarde la guérison. M. Monoyer ajoute qu'il n'est pas absolument indifférent, au point de vue optique, d'avoir une pupille centrale ou une pupille agrandie dans un sens jusqu'au bord de la cornée. En conséquence, il n'a recours, dit-il, à l'iridectomie, que lorsque les tentatives faites pour s'en passer ont échoué, ou bien lorsqu'elle est formellement indiquée.

Il termine en donnant un résumé succinct de son procédé opératoire.

M. LEGOUEST adresse à la Société, de la part de M. le docteur Mourlon, médecin-major, une observation manuscrite intitulée : *Fracture avec luxation de l'astragale*.

M. DOLBEAU offre, de la part de M. Paul Labarthe, sa thèse

inaugurale intitulée : *le Chancre simple chez l'homme et chez la femme*. De la part du docteur Chacrois, médecin eu chef du Vésinet, une observation de kyste hydatique du foie guéri par la ponction simple avec aspiration. (Commission, MM. Dolbeau, Boinet et Lannelongue.)

M. LARREY offre à la Société le *Bulletin de l'Académie de médecine*, pour les années 1870, 71 et 72 ; le *Bulletin de thérapeutique* pour 1871 et 72 ; vingt et quelques thèses de chirurgie.

M. ROCHARD (de Brest), membre correspondant, assiste à la séance.

LECTURE

M. TERRIER lit un mémoire intitulé : *Anomalie des jumeaux et de l'artère poplitée.*

Le travail de M. Terrier est renvoyé à une commission composée de MM. Dubrueil, Horteloup et Duplay.

Discussion sur les rétrécissements du rectum.

M. FORGET. La question des *rétrécissements du rectum et de leur traitement par la rectotomie externe*, dont la Société a été saisie par M. Verneuil est, au point de vue clinique, d'un intérêt trop immédiat pour avoir pu se produire devant vous sans y être soumise au contrôle d'une discussion approfondie.

Ce n'est pas, en effet, une simple modification aux diverses méthodes curatives généralement suivies et que la tradition des maîtres les plus expérimentés a transmises à l'art contemporain que propose notre collègue, c'est la substitution, sinon absolue, du moins générale, à ces méthodes, d'un traitement à l'aide d'une opération nouvelle, du moins quant au but qu'elle veut atteindre.

La rectotomie interne, pratiquée de dedans en dehors avec un bistouri boutonné, conduit sur le doigt du chirurgien qui en règle ainsi la marche et en éclaire la direction, avait été très-exceptionnellement pratiquée par M. Nélaton, dont M. Panas a imité la conduite dans un cas morbide semblable, qu'il nous a communiqué. A cette opération, M. Verneuil préfère la rectotomie externe au moyen de l'écraseur de M. Chassaignac, introduit à travers les parties molles, parallèlement à la paroi postérieure du rectum, jusqu'au niveau et au-dessous du rétrécissement, point sur lequel il pénètre à l'intérieur de l'intestin.

Pour apprécier la manœuvre opératoire au point de vue de son exécution et de son résultat, je me bornerai à répéter ce que M. Verneuil en dit lui-même, qu'elle est longue, difficile, et qu'elle donne lieu à un traumatisme considérable, et tel parfois que « l'on se ferait difficilement idée de l'aspect horrible que présente la région après l'opération. » (*Gazette des Hôpitaux*, 1872, p. 1028.)

C'est, messieurs, l'énonciation de ce fait par notre collègue lui-même qui m'a conduit à lui demander, dans l'une des précédentes séances, s'il ne subordonnait pas un acte opératoire d'une telle gravité à certains cas pathologiques particuliers et exceptionnels. J'ajoutai, qu'en raison même du traumatisme qui en était la conséquence, il me semblait nécessaire d'en poser tout d'abord les indications. J'insistai plus particulièrement sur la nature et le siége des rétrécissements et sur la hauteur à laquelle M. Verneuil plaçait la limite qu'on ne devait pas dépasser, sans danger, dans l'intestin.

Mon honorable collègue me renvoya à son mémoire, qui devait répondre à mes questions. Eh bien, je l'avoue, après m'être reporté à la source indiquée, je n'y ai pas trouvé ce que j'y cherchais et qui eût dû me satisfaire. Cela se comprendra aisément, puisque l'auteur, dès son entrée en matière, déclare qu'il ne s'occupera point des causes et de la pathogénie des rétrécissements ; que, malgré leurs différences histologiques, il ne considère en eux qu'un seul caractère qui leur soit commun à tous, la diminution du calibre de l'intestin, d'où résulte l'indication formelle pour tous, quelle que soit la nature du mal, de rendre à celui-ci son calibre normal au moyen de l'opération qu'il recommande.

Il m'a semblé, d'après cela, que c'est bien une méthode générale de traitement que propose l'auteur, et qui, dans sa pensée, doit se substituer à la dilatation simple ou combinée avec l'incision, faisant ainsi abstraction des données particulières fournies par la clinique et basées sur la composition anatomique des tissus morbides, sur l'origine spécifique ou purement inflammatoire de l'hyperplasie dont l'atrésie rectale, à tous les degrés, est la conséquence ultime.

Or, au point de vue pratique, il en résulte, dans le travail de M. Verneuil, un *desideratum* important. C'est son côté vulnérable ; aussi est-ce celui qui a été le point de mire des membres de la Société qui, jusqu'à présent, ont pris part à la discussion.

M. Guérin, comme M. Desprès, avant de juger l'acte opératoire en lui-même, et surtout de l'accepter en principe, se sont préoc-

cupés de la pathogénie du rétrécissement. C'est, en effet, par l'étude étiologique que l'insuffisance thérapeutique des méthodes plus simples, moins dangereuses et généralement usitées pourra être démontrée, et que, dès lors, la nécessité de la rectotomie externe sera mise en évidence.

Suivant la voie où sont entrés les collègues qui m'ont précédé, si je consulte l'enseignement des maîtres, notamment de Desault, de J. L. Petit, de Boyer, de Dupuytren, de Roux, Lisfranc, et des chirurgiens formés à leurs écoles; si je prends conseil, d'autre part, des observations que j'ai été à même de recueillir pendant et depuis mon internat dans les hôpitaux et dans ma pratique particulière, je suis fondé à croire que M. Verneuil se montre, en cette circonstance, trop radical, et qu'avant de résoudre le problème thérapeutique dont il s'agit, il est nécessaire d'en envisager tous les éléments, convaincu que, dans un très-grand nombre de cas, l'analyse clinique qui en sera faite conduira à une solution moins grave et de nature à donner un résultat curatif qui, s'il n'est pas toujours définitif, sera le plus souvent assez satisfaisant pour qu'il soit inutile de recourir à la rectotomie comme la comprend M. Verneuil, et qui, suivant moi, doit être réservée comme l'*ultima ratio* du chirurgien pour des cas très-rares qui, après avoir invinciblement résisté aux autres moyens, se présentent dans des conditions d'urgence et d'atrésie telles, qu'il y a péril pour le malade à ne pas ouvrir immédiatement une large issue aux matières retenues et accumulées au-dessus de l'obstacle à leur libre cours.

Or, il faut le reconnaître, ces cas sont rares, et la statistique des observations que renferme le mémoire de M. Verneuil, au nombre de huit, tendrait elle même à en fournir la preuve. Les malades n'attendent pas d'être réduits à une aussi pressante extrémité pour solliciter les secours de l'art. Il ne s'agit pas, dans l'espèce, d'un état morbide qui s'improvise de toute pièce et sans qu'ils en aient reçu l'avertissement de longue date. On a donc tout le temps de délibérer et d'agir en connaissance de cause.

Quoi qu'il en soit, et en admettant même cette nécessité d'opérer vite, largement et sans retard, l'incision intra-rectale des tissus morbides constituant le rétrécissement, et suivie de l'introduction de mèches, ne paraîtra pas encore à bien des chirurgiens, devoir être abandonnée d'une manière absolue et remplacée alors d'emblée par la rectotomie. Toutefois, il n'est pas douteux qu'en une semblable occurrence, le procédé qui ouvre la voie la plus large et qui est le plus expéditif ne soit le meilleur, et à ce titre, si j'avais

à choisir, la rectotomie interne me semble préférable à la rectotomie externe, malgré l'inconvénient qu'elle peut avoir d'exposer à une perte de sang qu'évite plus sûrement la diérèse pratiquée à l'aide de l'écraseur; mais celle-ci, en revanche, est d'une exécution difficile, obscure, hasardeuse, surtout lorsqu'il n'existe pas préalablement une voie pathologique pour l'introduction de la chaîne, et qu'il faut en créer une artificiellement qui conduise dans le rectum au-dessus de la coarctation.

Mais l'incision simple du rétrécissement combinée avec la dilatation, même dans les conditions d'urgence que je suppose, n'est pas, je le répète, absolument inefficace à faire cesser les accidents graves produits par la rétention des matières stercorales en leur livrant passage. Des faits existent dans les recueils scientifiques, qui en fournissent la preuve. Je me bornerai à en citer deux succinctement, qui rentrent dans le cas de ceux dont je m'occupe.

Le docteur Stafford, dans un mémoire publié dans le *The Edimbourg medical crud surgical journal,* 1840, rapporte :

1re Observation. — Rétrécissement valvulaire, dur, fibreux, siégeant à 2 pouces de l'anus, une sonde n° 12 a de la peine à le traverser; symptômes graves du côté du canal intestinal. Le chirurgien a immédiatement porté dans le rectum un long instrument particulier (8 pouces de longueur) enfermant une lame semi-lunaire : dès qu'il eut traversé le rétrécissement, il fit saillir la lame en arrière et divisa la bride correspondant à la paroi postérieure du rectum, le doigt traversa facilement le siége du rétrécissement; une mèche y fut introduite.

Le soir même, garde-robe abondante. Au bout d'un mois, la malade ayant succombé à un érysipèle (l'observation se tait sur son point de départ), on s'assura que l'intestin, dans la portion rétrécie, pouvait admettre une bougie du volume du pouce; les bords de l'incision étaient cicatrisés et un tissu muqueux les recouvrait.

2e Observation. — Femme de trente-trois ans, coarctation circulaire de l'intestin à 3 pouces de l'anus, très-dur, admettant à peine une bougie n° 10; incision du rétrécissement avec le bistouri de Cooper, conduit sur le doigt, le tranchant tourné en arrière. Second rétrécissement dur, fibreux, au-dessus du premier, incisé de même. Hémorrhagie qui nécessita l'introduction d'une grosse mèche; c'était une bougie garnie de charpie.

L'écoulement de sang s'arrêta promptement. Deux heures après

l'opération, garde-robe abondante ; l'évacuation continua pendant trois jours. Quatre mois après l'opération, la malade sortit de l'hôpital guérie, les matières fécales passaient avec la plus grande facilité.

A l'appui de cette manière de faire, le docteur Stafford cite l'autorité d'un chirurgien de renom en Angleterre, le professeur Viseman, qui recommandait surtout l'incision, comme méthode générale dans le traitement du rétrécissement, suivie de l'usage des mèches.

Je n'insisterai pas sur ces faits, qui ne sont pas très-rares. Pour ma part, j'en ai plus particulièrement suivi trois cas dans ma pratique, dont un avec Lisfranc, et j'ai eu à me louer d'avoir combiné l'incision et la dilatation, qui, chez une dame de Lille, fut continuée pendant près d'une année sans produire aucun accident ; elle avait été soumise concurremment à l'usage intérieur de l'iodure de potassium, l'élément syphilitique ayant paru n'avoir pas été étranger à l'origine de la maladie.

Toutefois, je reconnais que, si ces faits démontrent l'efficacité de l'incision simple pour rétablir une voie suffisante à l'issue des matières dans les cas graves et d'urgence, ils ne prouvent pas que l'obstacle ne puisse se reconstituer en partie si on ne surveille les opérés pendant un temps assez long, cela est vrai ; mais il en est des rétrécissements fibreux du rectum comme de ceux de l'urèthre, et je ne crois pas que la tendance de ces derniers à récidiver si on abandonne prématurément la dilatation, soit jamais un motif pour faire renoncer à cette méthode, soit qu'on l'emploie seule ou qu'on l'ait fait précéder de l'incision. Prétendra-t-on qu'appliquée aux voies urinaires, cette méthode n'offre pas les mêmes dangers qu'à l'intestin ? Cette assertion, à coup sûr, serait mal fondée en présence des accidents graves dont un simple cathétérisme peut être cause.

Si maintenant, messieurs, on considère les observations citées par M. Verneuil à l'appui de la méthode de traitement qu'il préconise, on trouve, qu'un seul cas excepté de rétrécissement spontané, existant en dehors de toute complication, soit abcès, soit fistule, par conséquent avec un périnée parfaitement intact, cas pour lequel, à mon avis, la rectotomie est un moyen de traitement excessif et peu admissible, c'est toujours pour des cearctations du rectum avec fistules multiples, ayant produit et entretenant dans l'épaisseur du périnée une inflammation chronique suivie d'indurations et de callosités considérables, étendues plus ou moins haut au pourtour de l'anus et de l'intestin, que notre collègue a pratiqué l'opération,

Or, ces états pathologiques ne sont pas absolument rares en pra-

tique, assurément beaucoup d'entre nous en ont observé; pour ma part, j'en ai vu dans divers hôpitaux, qui ont été traités avec succès par l'incision conduite directement jusqu'au point correspondant à la limite de l'induration intestinale, et même au-dessus, dans un cas où le décollement de la paroi rectale le dépassait de plusieurs millimètres. Dans les services de Roux et de Lisfranc, j'ai vu deces cas que l'on considérait comme rentrant dans le cadre des fistules rectales compliquées, dont le traitement exige des débridements nombreux et profonds.

J'ai observé deux faits semblables dans ma pratique, sur deux hommes, âgés l'un de trente-cinq ans, l'autre de quarante-cinq ans; tous deux avaient le périnée sillonné de trajets fistuleux, convergeant la plupart vers l'anus, dont le pourtour comme les tissus de toute la région était très-notablement induré. Le doigt, introduit dans le rectum, non sans une certaine difficulté, constatait le prolongement de l'induration calleuse dans une hauteur de 3 centimètres, parallèlement à l'intestin, dont la demi-circonférence environ était notablement rétrécie par une sorte de virole demi-circulaire, qui la circonscrivait et que je considérai comme formée par un tissu fibro-plastique de la nature de celui qui se développe autour et au contact des tissus qui sont le siége de phlegmasie chronique et de suppurations prolongées; tissu que, il y a quinze ans, M. Lebert, dans cette enceinte, décrivait sous la dénomination de tissu *fibro-plastique autogène.*

Mes deux malades, qui présentaient un état morbide analogue, ne différant que par le degré d'ancienneté et d'intensité de la lésion, furent l'un et l'autre traités par l'incision des trajets fistuleux et la division du tissu induré, ainsi que je l'avais vu faire par les chirurgiens nos maîtres. Dans l'un des cas qui me sont propres, une forte sonde cannelée mit sans trop de peine en évidence l'ouverture d'une des fistules à l'intérieur de l'intestin; dans l'autre, je dus l'établir artificiellement et achever ensuite l'opération.

Les tissus incisés, par la nature même de leur composition, sont généralement peu vasculaires; aussi chez ces deux malades, malgré l'étendue du traumatisme, il se fit un écoulement de sang modéré; d'ailleurs il est facile d'y mettre obstacle, en introduisant, comme je le vis faire à Roux, une mèche volumineuse dans le rectum, jusqu'au-dessus de la limite de l'incision, et laissée à demeure.

Je pansai mes deux opérés, comme cela a lieu pour la fistule à l'anus; la guérison eut lieu, mais elle fut longue à obtenir.

Si c'est pour de semblables états pathologiques que la rectotomie externe est conseillée par M. Verneuil, à coup sûr, personne, je crois, n'en contestera l'opportunité. La rectotomie, en effet, est une opération qui a deux limites extrêmes, dont l'une, très-voisine de l'anus, est atteinte par l'incision de la fistule ano-rectale la plus simple, et dont l'autre, placée à une hauteur variable dans l'intestin, doit nécessairement être dépassée si on veut obtenir la guérison radicale des lésions anatomiques complexes et variées que M. Verneuil a eu le mérite de rappeler à l'attention de la Société, et dont il lui a offert de beaux exemples de guérison.

Après avoir considéré le sujet en discussion au point de vue de l'opération chirurgicale sur laquelle M. Verneuil a surtout insisté dans son mémoire, je ne veux pas l'abandonner sans m'arrêter, à l'exemple de mes collègues qui ont pris la parole avant moi, sur quelques points les plus importants de l'histoire clinique des rétrécissements du rectum, et saisir ainsi l'occasion de remettre en lumière un travail publié en 1839 (*Gazette médicale*) par le fondateur de la Société de chirurgie, Auguste Bérard, en collaboration avec un de ses internes, M. Maslieurat-Lagémard.

Je n'entrerai pas dans les détails de ce mémoire; il me suffira d'en donner un résumé succinct pour en faire apprécier l'importance et le degré d'utilité.

Les auteurs examinent successivement :

1° *La nature des rétrécissements* (c'est la pathogénie). — Inflammatoire, elle est le résultat de la condensation simple du tissu conjonctif sous-muqueux ; — spécifique, d'origine syphilitique, elle est produite par l'ulcération de la muqueuse rectale, soit primitive (chancre de l'anus), soit consécutive (gomme et condylome).

2° *Forme du rétrécissement.* — Valvulaire, anneau circonférentiel; semi-lunaire, bride formant croissant. C'est le plus souvent un tissu inodulaire auquel je crois que les recherches modernes autorisent à ajouter l'action des sphincters, dont la contracture progressive et permanente s'explique étiologiquement par l'influence morbide de la syphilis constitutionnelle, et j'ajoute, peut-être aussi de la diathèse rhumatismale.

Le rétrécissement en nappe, en colonne circonscrite, est signalé par Aug. Bérard. C'est le premier degré de l'induration pathologique s'étendant à toute la circonférence de l'intestin à une hauteur variable.

Étiologie. — Sur un chiffre de quarante-trois malades, il compte

quatorze cas chez des individus atteints de syphilis; quinze cas de rétrécissements organiques; neuf cas par cloisons fibreuses, occupant toute la circonférence du rectum sur cinq malades, et simplement semi-lunaires sur quatre autres malades. Sur ces neuf cas de rétrécissement par brides fibreuses, cinq étaient d'origine syphilitique; chez plusieurs, il s'accompagnait de l'agglomération d'un grand nombre de tubercules durs, lisses, indolents, donnant au toucher la sensation des condylomes de la marge de l'anus.

A l'occasion de ces derniers cas, les auteurs citent deux observations qui leur sont personnelles, recueillies sur des femmes atteintes de syphilis, l'une récemment, l'autre plus anciennement. Chez toutes deux, la guérison fut obtenue à l'aide d'un traitement antisyphilitique et de la dilatation (pilules de Dupuytren, mèches enduites d'onguent napolitain et d'extrait de belladone). Le traitement se prolongea quatre et six mois.

Siége du rétrécissement. — Sur les quarante-trois cas, il occupait l'extrémité inférieure du rectum dans trente cas; dans douze cas, il ne pouvait pas être atteint avec le doigt; il répondait à l'angle sacro-vertébral. C'est la disposition observée chez notre grand auteur tragique Talma. Sur un seul des quarante-trois malades, il y avait atrésie du rectum dans toute sa hauteur.

Enfin, sous le rapport *du sexe* et de *l'âge*, Bérard et son collaborateur notent vingt-trois femmes et vingt hommes; *l'âge* pour les femmes est de quarante-cinq à cinquante ans, et de cinquante-cinq à soixante ans pour les hommes.

En résumé, il est aisé de reconnaître aux principaux traits du mémoire que je viens de reproduire, que l'observation clinique portant sur les rétrécissements du rectum avait bien vu, il y a trente-cinq ans, toutes les particularités d'origine, de forme, de siége et de constitution anatomique, qui les caractérisent chacun en les différenciant les uns des autres.

A en juger par la discussion actuelle, à bien peu de choses près, nous en sommes au même point où Bérard avait laissé, en 1839, le sujet dont nous nous occupons.

Quant au traitement, avec tous ses contemporains, il recommandait et pratiquait, comme méthode générale, la dilatation simple ou combinée avec l'incision directe du rétrécissement et une médication interne appropriée au sujet. C'est encore cette méthode qui, de nos jours, est généralement adoptée par les chirurgiens, et qui, à

mon avis, doit être conservée, sauf les cas exceptionnels caractérisés par des indications spéciales.

M. DESPRÉS. Le mémoire de Maslieurat-Lagémard est dans la thèse de M. Perret. Ce mémoire est fait par lui-même avec le mémoire de Costalla. Or, les deux observations de chancres et de plaques muqueuses qui lui sont propres sont-elles évidentes? C'est ce qui ne m'est pas démontré. Tous les mémoires précités parlent de rétrécissement du rectum chez des syphilitiques pédérastes. Je voudrais que la nature des accidents, chancres ou plaques muqueuses, fût spécifiée.

M. FORGET répond qu'il n'est pas fait mention de chancres ni de plaques muqueuses dans les observations, et que c'est lui qui les a interprétées.

COMMUNICATION

M. CHASSAIGNAC commence une lecture, qui sera terminée dans la prochaine séance.

M. PANAS présente une malade opérée de cataracte sénile par deux procédés différents. L'œil droit a été opéré, le 5 février 1873, par la kératotomie scléro-cornéale supérieure intéressant le tiers de la circonférence.

L'œil gauche a été opéré le 3 janvier de la même année par le procédé Leibreich.

L'observation sera communiquée ultérieurement.

ÉLECTION

POUR TROIS PLACES DE MEMBRES CORRESPONDANTS.

M. Spillman obtient	22	voix
M. Chipault	21	—
M. Ribell	17	—
M. Pamard	5	—
M. Cazin	5	—
M. Beau	3	—
M. Boissarie	2	—
MM. Chairou et Duplouy	1	—

En conséquence, MM. Spillmann, Chipault et Ribell sont nommés membres correspondants de la Société de chirurgie.

La séance est levée à cinq heures et demie.

Le vice-secrétaire : DE SAINT-GERMAIN.

SÉANCE DU 5 MARS 1872.

Présidence de M. TRÉLAT.

Le procès-verbal de la précédente séance est lu et adopté.

CORRESPONDANCE

La correspondance comprend :

La *Gazette des Hôpitaux*; — l'*Union médicale*; — la *Gazette hebdomadaire*; — les *Archives générales de médecine et de chirurgie*; — le *Bulletin général de thérapeutique*; — la *France médicale*; — le *Bordeaux médical*; — la *Gazette obstétricale*; — le *Marseille médical*; — le *Lyon médical*.

M. CHIPAULT, membre correspondant à Orléans, écrit à la Société une lettre de remercîments.

M. KRISHABER écrit pour être inscrit au nombre des candidats à la place déclarée vacante parmi les membres titulaires.

Discussion sur les rétrécissements du rectum.

M. VERNEUIL. M. Forget me reproche en termes courtois d'être un peu trop radical et de vouloir, dans le traitement des rétrécissements du rectum, substituer la rectotomie linéaire aux autres méthodes usitées jusqu'à ce jour. Cette opération, parfois laborieuse, l'effraye quelque peu et lui semble bien grave si on la compare à la dilatation et aux incisions internes, qui ont donné de bons résultats à nos maîtres.

Dans la crainte d'ailleurs d'avoir mal compris ma pensée intime, notre collègue réclame de moi des explications catégoriques qu'il ne trouve pas dans mon premier travail.

Je vais répondre aussi brièvement que possible, mais de manière à dissiper toute obscurité.

Je ne rejette point les méthodes anciennes. Je les ai toutes mises en usage, sauf les débridements internes. Dans plusieurs endroits, je parle de leurs avantages et des résultats favorables qu'elles

m'ont donnés, et je me déclare disposé à les employer encore. Seulement, je crois leur efficacité très-restreinte et bornée aux cas légers. Dans les cas graves, elles sont impuissantes, à peine palliatives, souvent sont mal tolérées et même dangereuses à l'occasion. La dilatation qui semble la plus innocente a plus d'une fois causé des accidents mortels.

M. Forget, trouvant que ces cas sont rares et tiennent à des circonstances tout à fait exceptionnelles, est disposé à n'en point tenir compte. Je lui ferai remarquer que si la mort avait suivi l'une de mes opérations, il serait en droit d'accuser ma méthode; dès lors je suis en droit d'accuser à mon tour celles qu'il préconise et de protester contre leur innocuité prétendue.

Quant à la gravité de la rectotomie linéaire, je pense que M. Forget l'exagère; cette opération peut être laborieuse, difficile, j'en ai fourni la preuve. Dans les cas où tout le périnée ne forme plus qu'une masse indivise, criblée de fistules, lorsque le rétrécissement est à la fois très-étroit, très-épais, très-élevé, le passage de la chaîne est véritablement difficile. Mais une fois la manœuvre exécutée, le reste de l'opération est plus simple et les suites singulièrement bénignes, au moins d'après mon expérience.

Dans les cas où j'ai appliqué la rectotomie au lieu d'élection, c'est-à-dire en arrière sur la ligne médiane, le passage de la chaîne s'est effectué très-aisément, et si l'on songe, d'autre part, aux parties très-peu importantes que la section verticale intéresse en ce point, on ne trouve pas matière à trop s'alarmer des accidents consécutifs.

En résumé : 1° je pense qu'on peut conserver les méthodes anciennes à titre de palliatifs et pour les cas légers, mais que, dans les cas graves et lorsque ces méthodes n'auront ni guéri, ni pallié le mal, ni éloigné ni dissipé les accidents du rétrécissement, il faut recourir sans scrupule à la rectotomie.

2° Je pense encore que cette opération n'est pas grave; que le fût-elle davantage, elle constituerait encore une précieuse ressource dans les cas invétérés et rebelles qui compromettent sérieusement la vie et contre lesquels les méthodes ordinaires sont frappées d'impuissance.

C'est d'après ces préceptes que j'ai agi dans les cas que j'ai eu l'honneur de vous communiquer; ils sont, vous le savez, au nombre de dix. Mettons de côté les trois cancéreux, dont j'ai cherché seulement à diminuer les souffrances, il reste six cas de rétrécissement

compliqués de fistules et un cas de rétrécissement relativement simple.

Dans les six premiers, M. Forget n'a point attaqué ma pratique, c'est que, sans doute, il aurait agi comme moi ; peut-être toutefois aurait-il divisé le rétrécissement à l'aide du bistouri. Pour ma part, je préfère la chance de l'écraseur comme plus sûre et plus innocente. Mais c'est à l'avenir à juger entre les deux agents de section ; quant à la nécessité de la section, elle reste, je crois, hors de contrôle ; si j'ai été quelque peu téméraire, c'est seulement dans la septième observation où j'ai osé, pour atteindre le rétrécissement, intéresser toute la région sphinctérienne exempte de tout désordre anatomique. M. Forget a seulement effleuré la discussion de ce cas, mais il a sûrement remarqué que depuis 1867, c'est-à-dire depuis plus de quatre ans, on avait employé la dilatation sous toutes ses formes, qu'on avait même, à deux reprises, pratiqué des débridements de l'obstacle à l'intérieur du rectum ; que tout était resté vain, que les douleurs étaient incessantes et que, depuis bien longtemps, le patient amaigri, infirme, souffreteux, ne pouvait se livrer à aucun travail sérieux. En ce cas, n'étais-je pas autorisé à sortir de la voie commune et proportionner la gravité du moyen à la ténacité du mal, à pratiquer la rectotomie, qui a enfin délivré ce malheureux sans provoquer le moindre accident notable.

Ces explications, je l'espère, satisferont notre collègue, dissiperont toute équivoque, et me feront juger moins audacieux, moins radical que je le parais.

M. CHASSAIGNAC. Guérir des malades atteints d'une désolante infirmité, quelquefois voués à une mort certaine, et qui, jusque vers le milieu de ce siècle, étaient réputés inguérissables, tel est le but poursuivi en vain par la chirurgie des temps passés, dans le traitement des rétrécissements.

L'entérotomie rectale par écrasement linéaire a donc soulevé une question de réelle importance, et qui va nous mettre à même de savoir où en est arrivée sur ce point de la science la Société de chirurgie et les progrès qu'il lui a été donné de faire pénétrer, en cette matière, dans la pratique générale.

Il me serait difficile de rester indifférent au sort d'un procédé imaginé et exécuté par moi il y a plus de dix-huit ans, pour la cure des rétrécissements du rectum ; procédé décrit avec soin dans deux de mes ouvrages, et qui a fourni des résultats heureux, non encore égalés jusqu'à ce moment, ni dans la pratique française, ni dans la pratique étrangère.

Malgré l'intérêt qui s'y attache, le sujet n'a été, sur plusieurs de ses points, que très-imparfaitement effleuré. Il a donné lieu déjà à des discussions de détail qui sont en voie de s'approfondir, et il ne saurait convenir à la Société d'en rester sur aucune partie de cette question à des à peu près et à des sources incomplètes.

Tout en cherchant à ne discuter que des opinions vraiment compétentes, j'aurai à vous entretenir des points suivants :

1° L'origine de la méthode ;

2° La détermination de la valeur clinique des procédés comparés entre eux ;

3° Les principes à l'aide desquels on peut préserver les malades des tentatives dangereuses et irréfléchies.

L'idée qu'on pourrait, sans danger, fendre le rectum depuis son orifice à la peau jusqu'à sa limite péritonéale, et cela dans toute l'épaisseur de ses tuniques, n'était venue à aucun chirurgien jusqu'en 1856.

C'est de cette époque et aux environs de 1853 que se sont élaborées les notions qui ont préparé et accompli la réforme du traitement des rétrécissements du rectum.

La dilatation sous toutes ses formes, les scarifications, les incisions plus ou moins profondes sur l'anneau du rétrécissement, tels avaient été les moyens thérapeutiques employés dans la pratique générale avant 1856, époque à laquelle, après avoir exécuté de nombreuses amputations de cancers du rectum et de bourrelets hémorrhoïdaux volumineux, ainsi que des opérations de fistules à l'anus ayant leur orifice interne à une grande profondeur, j'acquis la preuve certaine qu'on pouvait, au moyen de la section mousse, éviter d'une manière presque assurée l'hémorrhagie, quelle que fût la hauteur qu'atteignît la section intestinale.

Fort de cette immunité antihémorrhagique et sans savoir encore au degré où je crois la connaître aujourd'hui, l'action préventive contre la phlébite purulente et contre l'érysipèle opératoire, je crus devoir instituer pour les rétrécissements du rectum une série d'opérations toutes fondées sur ce principe : qu'on peut, sans danger d'hémorrhagie, de phlébite ou d'érysipèle, diviser l'intestin dans toute son épaisseur et dans toute la portion de sa hauteur, qui remonte jusqu'au cul-de-sac péritonéal exclusivement.

La rectotomie par écrasement linéaire a été décrite pour la première fois en 1856, page 220 du livre *De l'écrasement*, en traitant du cancer du rectum, puis en 1861, *Traité des opérations*, t. II, pages 709 et 710.

Dans cette question des rétrécissements du rectum, un certain nombre de chirurgiens ont confondu comme à plaisir des choses très-disparates, des rétrécissements de l'anus et des rétrécissements suprà-sphinctériens de l'intestin proprement dit, des rétrécissements avec fistules et des rétrécissements sans fistules.

Rien d'étonnant dès lors à ce qu'il ait été émis sur ce sujet des assertions si contestables et parfois absolument contradictoires entre elles. Un rétrécissement par induration chronique, purement phlegmasique, et un rétrécissement par induration cancéreuse, sont des maladies complétement distinctes et d'un pronostic diamétralement opposé. Aussi, envisager en bloc tous les rétrécissements du rectum, sans tenir compte de la diversité de leur siége anatomique précis, de leurs causes, de leurs complications, ce serait s'exposer à présenter un tableau bien confus et bien infidèle de la question.

Eu égard au siége anatomique, les rétrécissements du rectum doivent être tout d'abord divisés en deux grandes classes. Ceux qui occupent la région sphinctérienne, c'est-à-dire la partie inférieure de l'organe et ceux qui existent dans le corps même de l'intestin, au-dessus de la région des sphincters. Les uns sont *superficiels*, les autres *profonds*.

Il est de toute évidence que, tout en occupant le même organe, des rétrécissements superficiels, parfaitement accessibles à l'action des instruments et à la vue de l'observateur, se prêtent à des manœuvres opératoires qu'il serait dangereux d'appliquer aux rétrécissements profondément placés. On ne peut donc s'empêcher d'admettre, au point de vue pratique et en ce qui concerne le siége anatomique, deux classes de rétrécissements : les superficiels et les profonds.

Les opérations, et c'est l'immense majorité de la pratique courante, ne sont réellement pas des rectotomies, ce sont des sphinctérotomies anales.

Sur un total de vingt-huit opérations recueillies par Curling, on voit que, dans vingt et un cas, le rétrécissement siége à un pouce et demi, deux pouces (anglais) de l'orifice anal. Tous étaient faciles à atteindre par le doigt. Dans deux cas, ils étaient plus rapprochés de l'anus. Dans les trois derniers, ils atteignaient la partie la plus profonde du rectum.

Chez deux malades (Obs. XXIII et XXVI), M. Curling a trouvé un rétrécissement double.

Quand il s'agit des causes, il faut bien admettre des groupes étiologiques distincts pour ne pas rapprocher mal à propos et sou-

mettre aux mêmes règles de traitement des rétrécissements par cause traumatique et des rétrécissements par cause diathésique ou constitutionnels.

Plusieurs de ces groupes ont été discutés, et tout ce que l'on peut dire à cet égard, c'est qu'il est à désirer que chacun de nous fasse connaître le résulat de ses observations et de ses recherches sur chacune des divisions du sujet.

Parmi les rétrécissements dont le cours de mes études m'a conduit à examiner les caractères, se trouvent les rétrécissements, suites de la cautérisation du rectum et de la région sphinctérienne.

Ce qui les rend dangereux, c'est que, de toutes les causes qui amènent des rétrécissements, il n'en est aucune qui soit aussi puissante que la présence du tissu inodulaire. Donc, de toutes les causes chirurgicales ou accidentelles de rétrécissements, il n'en est aucune de plus puissante que la brûlure. (*Traité opérat.*, p. 746, t. II.)

Par opposi on à ce qui a lieu dans les cas très-rares de rétrécissements, à la suite de l'écrasement linéaire appliqué à l'ablation des hémorrhoïdes, et dans lesquels la bride est tellement fine que le moindre effort de dilatation suffit pour en triompher, il est universellement reconnu aujourd'hui que des rétrécissements incurables peuvent être la conséquence de la cautérisation pour le traitement des bourrelets hémorrhoïdaux. Ainsi nous trouvons, dans un article publié par M. de Beauvais, *Gazette des Hôpitaux*, 23 août 1855, le passage suivant : « M. Jobert dit avoir été témoin de rétrécissements incurables succédant à l'emploi du fer rouge. »

L'auteur de l'article cite aussi, lui, deux cas de rétrécissements graves dont un a eu lieu dans la pratique de Philippe Boyer.

C'est là une circonstance beaucoup plus sérieuse qu'elle ne le paraît au premier abord.

En effet, lorsqu'un malade doit être opéré par cautérisation de la région anale, on ne peut pas lui promettre d'une manière positive qu'il ne sera point exposé à un rétrécissement incurable du rectum, il y a là de quoi lui donner à réfléchir.

Philippe Boyer attribue, il est vrai, son insuccès, dans un cas, à une cautérisation profonde qui a intéressé la muqueuse et les fibres du sphincter. Il est évident qu'on ne peut jamais affirmer à l'avance que l'action cautérisante respectera, suivant la volonté de l'opérateur, les points dont il s'agit. Il n'y a donc de certitude complète dans aucun cas.

Or, le rétrécissement incurable du rectum est une affection excessivement grave. J'en ai observé un très-curieux exemple pendant que je faisais le service de Breschet, à l'Hôtel-Dieu. Il s'agissait d'un nommé B... (Henri), âgé de trente-six ans, brocanteur, à qui, dans un autre hôpital, on avait donné un lavement d'acide sulfurique au lieu d'un lavement de guimauve. Il en résulta un rétrécissement du rectum avec fistule à l'anus et vaste brûlure de la partie supérieure des cuisses. Rien de plus affligeant que la situation de ce malheureux.

Si, dans les cas de rétrécissement rectal par brûlure on n'opère pas par autoplastie ou par section de toute l'épaisseur du tissu inodulaire, comme on le fait par l'emploi de la chaîne, les incisions qui n'atteignent pas jusqu'au tissu conjonctif inclusivement sont vouées à une impuissance radicale.

Parmi ces brûlures chirurgicales, je dois rappeler celles produites par le fer rouge poursuivant trop profondément l'hémorrhagie et celles succédant à l'emploi de ces cautères de l'ancien répertoire, en forme de pinces à gaufres. Quoique qualifiées d'ingénieuses, ces plaques ou demi-cuvettes causaient d'affreuses brûlures, attendu que si le dedans des cuvettes brûlait l'hémorrhoïde, vous comprenez bien que la surface extérieure ou la convexité de ces cuvettes brûlait la peau.

Conséquence bien autrement grave que le rétrécissement, la mort des sujets causée par la cautérisation, dont M. Nélaton a rapporté deux exemples, dont j'ai rapporté les observations, t. II, p. 747, du *Traité des opérations chirurgicales*. Le malade opéré par M. Nélaton, au moyen du fer rouge, succomba par érysipèle.

Ces rétrécissements après l'emploi du fer rouge, pour l'opération des hémorrhoïdes, étaient tellement redoutés à l'époque où on cautérisait les tumeurs hémorrhoïdales, qu'on ne croyait pas payer trop cher la sécurité contre les chances de rétrécissement en l'achetant par l'introduction quotidienne, pendant des mois entiers, de mèches volumineuses, ce qui, au moment du pansement, infligeait au malade une véritable torture.

Aussi les chirurgiens circonspects sont-ils toujours très-sobres dans l'application du fer rouge au voisinage de la région anale.

J'ai été à même d'observer un certain nombre de fois le genre de rétrécissements dont s'accompagne, dans quelques-unes de ses périodes, quelquefois pendant toute sa durée, le cancer du rectum. Tantôt ce genre de rétrécissement tient à l'existence d'une induration complétement annulaire, tantôt à un aplatissement avec indu-

ration en plaque amenant une déviation ou coudure de l'intestin rectum. C'est ce que j'observe en ce moment sur un malade confié à mes soins et à ceux du docteur Chevalier. On trouvera l'indication d'un fait de rétrécissement annulaire à l'article de la *dilatation*.

Quelquefois ces rétrécissements, vraiment cancéreux, ayant été pris pour des rétrécissements par induration de phlegmasie chronique et incisés comme tels, ont donné lieu à des accidents d'autant plus fâcheux que la section des tissus cancéreux peut provoquer des hémorrhagies incoërcibles ou la crevasse des parois du rectum dans le tissu cellulaire pelvien.

Au sujet du rétrécissement syphilitique du rectum, je partage entièrement l'opinion émise par notre honoré collègue M. Alphonse Guérin, et je mentionnerai à l'appui des mêmes idées une observation très-concluante de Curling et qui se trouve décrite à la page 112 de son ouvrage sur les maladies du rectum.

Cet auteur, dont je m'étonne de n'avoir pas entendu prononcer le nom dans cette discussion, ne s'y est pas mépris dans les quelques excellentes observations qui servent de base, non à un article, mais à deux descriptions distinctes de son traité ; l'une page 104, l'autre page 115.

Dans ses observations, il s'attache à préciser le diagnostic avec une exactitude parfaite, et l'on sait positivement à quoi on a affaire.

Je compare quelques-uns de ces rétrécissements à certains rétrécissements syphilitiques des bronches.

Dans un cas de rétrécissement syphilitique de la trachée, chez une malade du service de M. Moissenet, à Lariboisière, j'ai pratiqué la trachéotomie, qui ne pouvait sauver la malade, puisque l'obstacle respiratoire était au-dessous de la trachée (*Bull. Soc. chir.*, 1er décembre 1858. Voir dans le même Bulletin, une observation presque identique de M. Demarquay, et de cause également syphilitique).

L'existence de ces rétrécissements syphilitiques, même dans la profondeur des muqueuses, est un fait parfaitement démontré.

Je ne parle pas de ces rétrécissements laryngiens dans la production desquels la destruction des cartilages amène une semi-oblitération, qui n'est compatible avec la conservation de la vie que par la présence indéfinie d'une canule à respiration.

Un mot des rétrécissements simplement produits par ce genre d'induration, auquel donne lieu la rectite chronique, quand elle

n'est pas bornée à la muqueuse et quand elle a envahi le tissu sous-muqueux et même la tunique musculeuse.

Dans le King's college Museum, se trouve une pièce de rétrécissement considérable du rectum, avec épaississement des tuniques et hypertrophie de la couche musculaire.

Si l'on tient à être exact anatomiquement, on doit distinguer deux formes de l'hypertrophie musculaire dans les rétrécissements du rectum :

1° L'hypertrophie musculaire faisant partie intégrante des parois du rétrécissement ;

2° L'hypertrophie adventive des couches musculaires situées au-dessus du rétrécissement, et faisant partie des parois de l'ampoule qui s'observe dans les cas de rétrécissement chronique.

Notons encore parmi les rétrécissements qui surviennent par cause traumatique, ceux qui succèdent à l'introduction de corps étrangers, soit contre la volonté, soit par la volonté des malades, et qui donnent lieu à des plaies, à de véritables crevasses de l'intestin.

Une pièce d'un grand intérêt se trouve au Muséum de l'hôpital Saint-Barthélemy. Elle a été recueillie sur une enfant de cinq ans. Dix mois avant la mort, elle avait subi une perforation de la cloison recto-vaginale par une canule à lavement. Le lieu sur lequel avait porté l'instrument présentait un petit enfoncement de la paroi du vagin. Une cicatrice longue et blanche, irrégulière, existait sur la paroi du rectum. Près de la cicatrice, on voit les traces d'une petite ulcération de la muqueuse du rectum. A un pouce de l'anus, immédiatement au-dessous de la cicatrice, le calibre du rectum est réduit à un huitième de pouce et les tissus environnants sont indurés.

A l'occasion de ces blessures du rectum par l'introduction brusque d'une canule, et amenant des phlegmons et dans certains cas le rétrécissement, il m'a été affirmé par un ancien membre de cette société, homme d'une véracité parfaite, qu'il avait, pendant son séjour comme élève dans un hôpital de vieillards de Paris, constaté des lésions de ce genre, et voici dans quelles circonstances.

Un de ces infirmiers, dont en cherchant bien on pourrait encore retrouver quelques types, et qui s'imposent une sorte d'autorité dans leurs salles, avait établi de sa propre fantaisie une redevance pécuniaire que chaque malade était tenu d'acquitter quand il recevait un lavement. Ceux qui refusaient de se soumettre à ce tyrannique impôt étaient traités avec une brutalité révoltante et subissaient une introduction de la canule allant jusqu'à déchirure de l'intestin.

Ce sont surtout les phlegmons accompagnés d'eschares à la suite d'une percussion violente dans la régien périnéale, qui donnent lieu à des rétrécissements d'une guérison difficile.

J'en ai observé un exemple chez un charpentier, qui, de la hauteur d'un étage, était tombé à cheval sur une traverse de l'étage inférieur.

Chez une femme du service de Curling, à London hospital, la maladie avait pour origine un violent coup de pied reçu dans la région anale quatre ans auparavant.

Une forte pression, sans choc violent et sans corps étranger, semblerait susceptible de déterminer une altération des tuniques du rectum propre à causer le rétrécissement.

Plusieurs femmes, au dire de Curling, font remonter à un accouchement laborieux la production de la maladie, car il semble ne rester aucun doute que dans des accouchements de ce genre une lésion a été produite sur l'intestin et est devenue le point de départ d'une altération chronique. Sur un chiffre de trente-huit cas, vingt se rapportaient à des femmes, et neuf d'entre elles faisaient remonter l'origine de la maladie à un accouchement laborieux.

Il est parfaitement admissible que des pressions exercées dans l'excavation pelvienne, et assez puissantes pour produire sur les tissus pelviens et les parois membraneuses, comme celles de la vessie, des eschares suivies de fistules, peuvent fort bien donner lieu à des altérations qui, sans aller jusqu'à gangrène et à perforation, sont susceptibles d'amener le rétrécissement du rectum.

Ce qui détermine le rétrécissement de l'intestin par froncement cicatriciel, ce n'est pas tant la nature de l'ulcération que le degré de profondeur auquel elle a atteint. Dans la dysentérie comme dans diverses phlegmasies, si la muqueuse seule a été atteinte, la cicatrice est plate et le rétrécissement n'a pas lieu. Mais si l'ulcération a pénétré profondément en détruisant le tissu musculaire et en intéressant le tissu fibro-aréolaire, il y a cicatrice froncée et rétrécissement.

Je résume très-brièvement une observation de Curling :

Ulcère du rectum par dysentérie chronique suivi d'un double rétrécissement du rectum.

William K..., marin, trente et un ans, hôpital de Londres, le 16 juillet 1857, libéré du service comme invalide après la guerre de Crimée,

atteint de dysentérie, se remet incomplétement. Fistule à l'anus. Dans le rectum, ulcération avec un rétrécissement à un pouce et demi. Traitement par dilatation progressive au moyen des bougies. Abcès au périnée. Le cathétérisme profond fit reconnaître un second rétrécissement à la limite supérieure. Quelques accidents urinaires. Péritonite.

Autopsie. — Deux ulcérations, l'une supérieure, l'autre inférieure, avec rétrécissement sur les deux points. — Les ulcérations pénétraient jusque dans le tissu musculaire.

Cette observation établit d'abord le fait d'un double rétrécissement du rectum, comme conséquence de la dysentérie, et de plus la production du rétrécissement par des ulcérations ayant pénétré jusqu'à la tunique musculeuse.

Cela se voit bien dans la cicatrisation des ulcérations de la fièvre typhoïde, quand la tunique musculaire a formé le fond de l'ulcération.

Les rétrécissements du rectum compliqués de fistules (rétrécissements fistulaires), forment une classe particulière de rétrécissements; les uns sont constitués par ces indurations qui sont la conséquence des processus inflammatoires chroniques qui accompagnent les fistules anciennes, et de même que ces callosités, pour lesquelles naguère encore des chirurgiens de notre temps s'évertuaient à pratiquer l'extirpation de tout le tissu induré, les rétrécissements de nature calleuse accompagnés de fistules, guérissent par le fait même de l'opération appliquée aux fistules.

Aussi la première règle de traitement dans les cas de rétrécissements compliqués de fistules, doit-elle être de commencer avant toute chose par l'opération des fistules. Si la fistule est au-dessous du rétrécissement, la section du canal fistuleux conduit d'une manière très-directe au siége même de l'anneau rétréci; si la fistule siége au-dessus du rétrécissement, opérer la fistule c'est opérer du même coup le rétrécissement.

Il y a donc tout avantage à s'occuper d'abord des fistules.

En ce qui touche au diagnostic des rétrécissements du rectum, j'ai à faire remarquer deux choses : 1° les dangers auxquels expose l'exploration de ces rétrécissements, lorsque, dans la détermination de la hauteur à laquelle ils remontent, c'est-à-dire la détermination de leur limite supérieure, on n'apporte pas des ménagements extrêmes.

2° L'emploi d'un moyen qui, dans des cas où le doigt pouvait

atteindre à travers le rétrécissement jusqu'à la limite supérieure de celui-ci, m'a donné la possibilité de déterminer cette limite.

Je donnerai un exemple du danger de l'exploration, quand on la fait pour ainsi dire à outrance.

Voici l'exemple : dans un cas où il nous était absolument impossible, malgré des tentatives faites avec beaucoup de soin, d'atteindre la limite supérieure d'un rétrécissement fibreux du rectum chez un sujet âgé, nous résolûmes d'obtenir le dernier mot du diagnostic à l'aide de deux auxiliaires, la résolution absolue par le chloroforme, la dilatation forcée du sphincter pendant l'anesthésie. Nos prévisions se trouvèrent réalisées, et grâce aux deux moyens dont il vient d'être question, nous parvînmes à déterminer de la manière la plus satisfaisante et sur tous les points, la bordure supérieure de l'anneau rétréci.

Mais voici ce qui advint :

Une inflammation phlegmoneuse dans la région ano-périnéale mit les jours du malade en danger. Nous avons attribué l'accident aux manœvres de la dilatation forcée. (*Traité de l'écrasement*, p. 199.)

Nous donnons donc le conseil formel de s'en abstenir en pareil cas. Mais l'anesthésie doit être conservée, et nous croyons qu'elle peut suffire.

Si, de cette observation, qui n'a sur celles du même genre d'autre avantage que d'avoir été publiée quinze ou seize ans avant elles, vous voulez bien rapprocher les observations si intéressantes qui, dans le cours de cette discussion, ont été produites par plusieurs de nos collègues, et notamment par M. Lannelongue, vous verrez toute l'opportunité qu'il y a à conseiller d'apporter les plus grands ménagements dans l'exploration et surtout dans la dilatation des rétrécissements du rectum.

Le moyen de résoudre les difficultés de l'exploration quand le canal du rétrécissement est trop serré pour permettre l'introduction du doigt, à l'effet de déterminer la longueur et la limite supérieure du rétrécissement, consiste dans l'emploi d'une vessie de caoutchouc, laquelle, arrivée vide et aplatie au-dessus de l'anneau rétréci, est insufflée, et dans cet état de distension, permet, au moyen du prolongement qui pend au dehors, de ramener vers l'extérieur la zone du rétrécissement.

Ce moyen, que j'ai appliqué au traitement des polypes du rectum et de l'urèthre, qui pourrait s'utiliser dans le cas de corps étrangers de l'œsophage ou du rectum, et dont M. Tarnier a fait une application si ingénieuse dans l'avortement obstétrical, je l'ai em-

ployé avec succès dès l'année 1853 (*Moniteur des Hôpitaux*, numéro du 18 juin 1853, et *Traité de l'écrasement linéaire*, p. 198).

Longtemps la chirurgie n'a possédé, contre les rétrécissements du rectum, que des moyens insuffisants ou dangereux.

Il y a un élément sans la connaissance approfondie duquel on ne peut traiter la question thérapeutique que par à peu près, attendu qu'on ne se rend pas compte de la principale base d'appréciation à faire intervenir dans le choix des méthodes et des procédés. Cet élément, c'est la connaissance exacte de la vascularisation sanguine de l'anus et du rectum, de la richesse de cette vascularisation et des dangers auxquels elle expose quand le système artériel et particulièrement le système veineux qui y abonde, est largement intéressé par les instruments tranchants.

La dilatation dans le traitement du rétrécissement rectal peut être employée à différents titres :

1° Comme moyen d'exploration du rétrécissement pour établir son siége précis, sa forme annulaire incomplète ou complète, et dans ce dernier cas, la dimension en hauteur de la zone qu'il représente. A l'article *Diagnostic* nous avons eu à examiner cette question.

2° Comme moyen complémentaire, destiné à maintenir les résultats d'une incision pratiquée dans le but de sectionner le tissu du rétrécissement.

3° Comme moyen hémostatique à la suite des plaies opératoires.

4° Comme moyen exclusif et définitif de traitement.

A l'égard des moyens qui ont été employés dans le rétrécissement cancéreux du rectum, il a été commis une singulière méprise. On a confondu le traitement du cancer avec celui du rétrécissement produit par l'affection cancéreuse. En d'autres termes, on a confondu la médecine du symptôme avec le traitement de la maladie proprement dite.

Ce qu'il y a eu de déplorable dans cette confusion, ce n'est pas d'avoir combattu le rétrécissement, qui est par lui-même un accident grave et qui exige aussi, lui, une médication appropriée, mais c'est d'avoir employé, comme susceptible de remédier à l'affection cancéreuse, des moyens de traitement qui n'avaient de raison d'être que l'indication née du rétrécissement; il est résulté de là qu'on a aggravé la marche de la maladie dans des cas où, abandonnée à elle-même, elle eût été longtemps peut-être avant d'atteindre ses périodes extrêmes.

En effet, du moment qu'on s'est dit la dilatation, l'incision, etc.,

sont des moyens de traitement du cancer du rectum, on a dilaté et incisé le cancer du rectum. Or, dans les cas de véritables cancers, ce genre de moyens ne peut donner que des résultats très-fâcheux, et c'est, en effet, ce qui a eu lieu. On n'avait pas compris que, dans les cas où l'on a retiré quelque avantage de l'emploi de ces moyens, il s'agissait d'affections autres que le rétrécissement cancéreux du rectum, et que c'était à une erreur de diagnostic que ces moyens avaient dû une apparence d'efficacité.

La dilatation, en tant qu'elle aurait un autre but que de combattre le rétrécissement, ne peut agir que comme moyen de compression. Or la compression telle qu'elle peut se faire sur des tumeurs du rectum, n'est propre qu'à une chose, à irriter, à exaspérer la marche du cancer.

Le crédit qui s'est attaché passagèrement à ce genre de moyens n'a pu s'établir qu'à l'abri d'erreurs propagées dans la pratique par Récamier et par Lisfranc. Par Récamier, qui croyait qu'on guérit les cancers à l'aide de la compression ; par Lisfranc, qui se faisait sur la compression anale des idées telles, qu'il avait cru à la possibilité de guérir par ce moyen des fistules à l'anus.

Une autre méprise fâcheuse encore, consiste à assimiler la dilatation rectale à la dilatation uréthrale.

Dans cette dernière, l'organe lui-même concourt à l'œuvre du traitement, en retenant sans aucune difficulté l'agent de la dilatation; aucune secousse, aucun effort de toux ne peut le déplacer, et s'il est creusé d'une cavité centrale, il peut permettre l'excrétion urinaire sans qu'on soit obligé de le retirer.

Tout est différent dans la dilatation rectale, le moindre effort de toux, une respiration forte, un éternuement, la moindre contraction du diaphragme ou des muscles abdominaux déplacent le moyen de dilatation; s'il est rigide, il blesse; s'il est inconsistant, il fléchit et se déplace. Les conditions mécaniques du mode opératoire dans les deux maladies sont totalement différentes.

L'incision tranchante avec le bistouri ou les ciseaux a été employée à deux degrés bien différents :

1° Comme moyen de sectionner le rétrécissement dans une partie seulement de son épaisseur. C'est la seule forme acceptée de la rectotomie interne.

2° Comme moyen de sectionner toute l'épaisseur de l'anneau du rétrécissement.

3° Comme moyen de rectotomie totale, comprenant à la fois la paroi rectale proprement dite, la région sphinctérienne, la zone

du rétrécissement, et chacune de ces parties dans toute son épaisseur; c'est cette redoutable opération dans laquelle, affrontant tous les dangers à la fois, on ne tient compte ni des hémorrhagies, ni de l'érysipèle, ni de l'infiltration fécale dans l'excavation du bassin. non plus que des phlegmons si graves qu'elle entraîne.

Avant ces derniers temps, on ne connaissait guère qu'un chirurgien aventureux du nom de Stafford, qui eût osé fendre la paroi du rectum avec le bistouri. Et la preuve que c'était chez lui un parti pris et le résultat d'une intention bien arrêtée, c'est qu'au lieu d'une seule section qui suffit d'habitude aux plus exigeants, il en fit deux, l'une en avant, l'autre en arrière, ce qui est bien inutile, puisque sur un même anneau, quand la section a lieu sur un point, si elle est complète, la totalité de l'anneau se relâche. Or, par cette double section, l'une en avant, l'autre en arrière, si le sujet était un homme, il l'exposait à la blessure des vésicules séminales et de la prostate, et si c'était une femme, il l'exposait à une fistule recto-vaginale, car on sait fort bien que, quand à la suite des sections de la paroi recto-vaginale le sphincter est cicatrisé, cette cloison affaiblie résiste difficilement à la pression d'un bol fécal plus ou moins volumineux.

L'hémorrhagie rectale est particulièrement grave. Non-seulement elle peut causer des pertes de sang vraiment énormes, épuiser ou frapper de mort à bref délai un sujet qui, presque toujours, est débilité à l'avance par la nature même de la maladie qui nécessite l'opération; c'est un individu qui n'a plus une seule hémorrhagie à supporter; mais en dehors d'une mort rapide, on doit noter les hémorrhagies successives et les *impedimenta* de l'hémostase, dans une région où cet acte chirurgical rencontre de sérieuses difficultés d'exécution.

On s'était fait des idées tellement fausses sur l'anatomie du système vasculaire de la région rectale inférieure, qu'on avait proposé sérieusement de couper des bourrelets hémorrhoïdaux par petits coups, en épongeant au fur et à mesure pour lier les vaisseaux chaque fois qu'un jet de sang partirait. Cette idée lumineuse, je ne sais si elle a jamais reçu un commencement d'exécution, mais je puis bien affirmer une chose, pour avoir observé et opéré un grand nombre de tumeurs hémorrhoïdales, c'est qu'elle est de tout point inexécutable, attendu que, quand on attaque ces tumeurs par l'instrument tranchant, à part quelques artères fournissant un jet bien distinct, le sang coule par nappes, provient d'ampoules hémorrhoï-

dales, qui, une fois entamées par le bistouri, se dérobent totalement à l'application des ligatures.

La section du rectum, dans toute l'épaisseur de sa paroi, est donc une opération déjà très-sérieuse ; mais quand cette section porte à la fois sur la hauteur totale de l'intestin, du moins la portion qui n'est pas en contact avec le péritoine, il y a des dangers qui, plus d'une fois, ont fait reculer des chirurgiens doués d'une certaine audace.

Ces chirurgiens savaient que, sur le trajet d'un instrument qui divise la paroi du rectum dans toute sa hauteur, peuvent se rencontrer des veines hémorrhoïdales dilatées, des artères quelquefois assez volumineuses, en un mot, tout ce qu'il faut pour donner lieu à des hémorrhoïdes, empruntant surtout leurs dangers à la rapidité avec laquelle elles apparaissent, aux spasmes intestinaux qu'elles provoquent et aux efforts expulsifs, presque impossibles à maîtriser, qu'elles suscitent, puis à l'extrême difficulté d'application des moyens hémostatiques dont la chirurgie dispose.

L'excessive mobilité du plancher périnéal qui reçoit le contre-coup de tout mouvement brusque, se produisant sur la paroi du ventre ou sur le diaphragme, les contractions de l'intestin, celles de la vessie, tout cela déconcerte l'exécution d'un mécanisme opératoire, qui réclame, ne fût-ce que pour très-peu de temps, une immobilisation complète.

Ensuite, la difficulté de faire pénétrer la vue à une profondeur suffisante, dans une cavité qui se baigne de sang à chaque minute, parce qu'il y a toujours des ouvertures multiples de vaisseaux.

Bref, la section verticale du rectum dans toute sa hauteur, est une opération sérieuse, parfois très-dangereuse, quelquefois mortelle dans l'espace de quelques heures.

Et je crois même qu'il n'existe pas encore une seule observation authentique d'une rectotomie faite dans toute la hauteur du rectum avec l'instrument tranchant. Celles qui se sont produites avec cette prétention n'occupaient que la moitié sphinctérienne de l'intestin.

Ce qui arrêtait aussi les chirurgiens à l'idée de fendre sur toute sa hauteur l'intestin rectum, c'était la crainte d'être amené à l'emploi du tamponnement, ressource mauvaise et très-mauvaise en pareil cas, attendu que la cavité du rectum surtout, quand cet organe est fendu largement, n'offre pour le tamponnement que les conditions les plus défavorables.

Que, dans des cavités osseuses à parois bien limitées, comme le

sont l'orbite, les cavités nasales, dont on peut même fermer les orifices, les cavités dentaires, etc., la présence des parois résistantes offrant un contre-appui solide à la pression du tamponnement, on ait recours à ce moyen, cela se conçoit. Mais les sécrétions stercorales dans leur état solide, liquide ou gazeux, dans leur impulsion quelquefois irrésistible, compromettent, annihilent l'efficacité du tamponnement, le rendent illusoire, et de plus, elles ont le grave inconvénient d'amplifier la crevasse intestinale dans le tissu cellulaire pelvien, où elles préparent les éléments presque inévitables des vastes phlegmons, des décollements et de l'érysipèle.

L'infiltration stercorale dans le bassin est une complication fâcheuse, d'autant plus fâcheuse que le mode du traumatisme tranchant laissera plus largement béantes les ouvertures vasculaires.

Outre l'érysipèle, qui ne s'observe presque jamais à la suite de l'écrasement sur la région rectale, il faut noter les douleurs vives et les dangers résultant des pansements dilatateurs de la plaie faite au rectum, pansements totalement supprimés après l'écrasement linéaire.

La fermeture des surfaces de traumatisme dues à l'écrasement ne peut pas être considérée comme une barrière bien puissante, puisqu'elle résulte, en définitive, d'une condensation des tissus, qui n'est que passagère; mais puisque l'expérience a prouvé qu'elle était suffisante pour prévenir la diffusion fécale dans le bassin, il n'est pas rationnel de renoncer volontairement aux bénéfices d'un pareil *modus faciendi*.

Le sentiment des dangers de toute nature à l'emploi de l'instrument tranchant dans les opérations profondes sur le rectum, avait inspiré à Gerdy l'idée d'employer l'entérotome du Dupuytren dans le traitement des fistules profondes.

Il est incontestable qu'un mode de division par pression continue à l'aide de l'entérotome, offre une chance de préservation au cas où le péritoine serait intéressé. Car, en fin de compte, on ne ferait, pour prévenir le danger de cette lésion, que ce qu'on fait dans la pratique de l'entérotomie appliquée au traitement de l'anus contre nature.

Mais ce n'est point ici le lieu d'examiner la valeur comparative de l'écraseur et de l'entérotome proprement dit.

Les résultats obtenus dans la pratique par la rectotomie interne non complète ont depuis longtemps éclairé les chirurgiens sur la valeur de cette méthode, sur son inefficacité au point de vue du rétrécissement. On a depuis longtemps reconnu que les lèvres de

la plaie se réunissaient très-promptement, et que l'introduction et la présence des mèches destinées à prévenir cette adhésion causaient autant de douleur que d'inflammation.

Si la rectotomie interne a la malechance de diviser l'épaisseur entière des tuniques intestinales, la crevasse produite dans le tissu cellulaire pelvien devient très-dangereuse par la non section du sphincter.

Je pense que ce serait une bien funeste erreur à répandre que celle qui consiste à croire qu'on peut porter l'instrument tranchant à une grande profondeur dans l'intention de sectionner un rétrécissement du rectum qui remonte à plus de 7 à 8 centimètres de l'orifice anal.

La rectotomie totale, c'est ainsi que je désigne la section de toutes les tuniques à une grande profondeur, faite avec l'instrument tranchant me parait le comble de la témérité. Et j'ai été, je l'avoue, grandement surpris quand j'ai entendu notre honorable collègue, M. Panas, qui n'a pratiqué cette grave opération que deux fois, et qui a eu le regret de perdre un malade sur deux, faire valoir, à l'appui de la rectotomie totale par section tranchante, les résultats de sa pratique.

Non-seulement l'un des deux malades a succombé, mais l'autre n'est pas guéri puisqu'il est soumis à la nécessité de l'emploi des corps dilatants.

L'histoire de deux malades lui donnant un mort et un opéré non guéris, laisse la question au point où elle en était. M. Panas n'a donc pas voulu attaquer les faits de l'écrasement linéaire, il a voulu montrer ce que valait la méhode des grandes incisions de la rectotomie totale, et il y a parfaitement réussi : une hémorrhagie, un cas de mort et la nécessité de recourir à l'emploi des corps dilatants après l'opération.

C'est exactement la même proportion que pour Stafford, une mort pour une guérison, et sur le sujet qui a succombé, un érysipèle.

Ainsi, sur quatre opérés, il y a eu deux cas de mort; et de plus, comme accident, une hémorrhagie en nappe ayant exigé le tamponnement et un érysipèle; enfin un tamponnement préventif dans un cas où il n'y avait pas d'hémorrhagie.

On aurait tort de s'attribuer l'idée de diviser le sphincter dans toutes les opérations de rectotomie sans exception, car cette idée est formellement émise dans l'exposé des deux procédés décrits en 1856 dans le *Traité de l'écrasement linéaire*, et en 1861 dans

mon *Traité d'opérations*. Et l'idée y est tellement exprimée que la division complète du sphincter fait partie intégrante et obligée du manuel opératoire.

Nos prédécesseurs dans la carrière chirurgicale, et je parle des plus audacieux, n'auraient jamais eu l'idée de fendre, avec un bistouri, le rectum dans toute sa hauteur, ainsi que les régions hémorrhoïdaires pour un rétrécissement.

RECTOTOMIE PAR ÉCRASEMENT LINÉAIRE.

La section sur toute l'épaisseur des tuniques intestinales faite sans hémorrhagie et sur de larges proportions à l'occasion des cancers du rectum poursuivis jusqu'au voisinage de la région péritonéale, la même opération appliquée aux fistules pelviennes profondes conduisaient logiquement à l'emploi du même moyen pour les rétrécissements du rectum. Il y avait lieu de le substituer aux opérations toujours insuffisantes de la rectotomie interne.

J'ai donc à exposer maintenant, devant la Société, les procédés opératoires mis en pratique par les honorables confrères qui ont bien voulu me suivre dans cette voie ouverte dès avant 1856, puisque mon premier *Traité* était publié à cette époque et renfermait des exposés d'opérations bien antérieures de date à la publication de l'écrasement linéaire.

Procédé opératoire. — Deux cas bien distincts peuvent se présenter :

1° Les cas de rétrécissements qui permettent le passage du doigt;

2° Ceux qui s'y refusent absolument.

Lorsque le rétrécissement est franchissable par l'extrémité du doigt, celui-ci, placé dans l'intestin, au-dessus de la limite supérieure de l'anneau rétréci, reçoit l'extrémité mousse d'un trocart, qui, introduit en arrière de l'anus, est conduit par tâtonnement le long de la surface externe de l'intestin, jusqu'à ce que l'on sente l'extrémité du trocart rendu mousse par le renversement du poinçon après que celui-ci a été introduit dans le tissu cellulaire. Quand le point de ponction a été précisé, le poinçon est retiré de la canule, remis en place avec sa pointe, et la ponction est faite, du dehors de la paroi intestinale au dedans, en écartant un peu le doigt sur le côté de la pointe au moment de la ponction. Placement de la bougie conductrice pour ramener le fil, puis la chaîne.

J'emploie aussi, en pareil cas, la sonde cannelée sans cul-de-

sac et un peu recourbée, après ponction préalable à la peau, pour l'introduction de la sonde.

Dans les cas de fistules borgnes internes, je fais pénétrer par l'intestin un trocart courbe qui vient sortir à la peau.

Quand le rétrécissement est trop serré, il faut recourir, pour le placement de la chaîne, au procédé que j'ai décrit en 1856, p. 221 du *Traité de l'écrasement linéaire*. Je me sers de deux trocarts courbes, de grosseur différente, proportionnés entre eux, de manière que la canule du petit trocart puisse pénétrer (*Emboîtement des trocarts*) dans celle du grand.

Le trocart le plus gros est introduit à travers le rétrécissement avec le poinçon mousse.

Lorsque le gros trocart est arrivé dans l'intestin, je retire sa tige et je fais tenir la canule par un aide. C'est alors que je fais pénétrer le petit trocart, de manière à atteindre, à travers la paroi intestinale, l'extrémité de la canule préalablement placée dans l'intestin, et j'engage la pointe de l'instrument dans la canule du premier trocart. Cela fait, je retire la tige du petit trocart, et j'ai alors un canal semi-circulaire qui circonscrit dans toute sa hauteur l'anneau du rétrécissement, et me permet de conduire la bougie, puis le fil qui doit entraîner la chaîne (1).

C'est à ce procédé de l'emboîtement des trocarts que j'ai recours pour passer la chaîne autour du pédicule des polypes naso-pharyngiens.

Les avantages de cette méthode sur la rectotomie interne par le bistouri sont faciles à comprendre. C'est d'abord, par suite de la section du sphincter qui n'a pas lieu dans la rectotomie interne, le seul moyen de guérir l'ulcération parfois si rebelle qui existe au-dessus du rétrécissement. C'est l'objet d'un grave reproche adressé au procédé de la rectotomie interne.

Tout procédé qui ne divise pas le rétrécissement dans toute son épaisseur ne remédie en rien au mal, par la raison bien simple que la portion qui n'est pas divisée continuant à agir annulairement, rétablit la stricture à son premier degré malgré l'emploi des moyens dilatants, dont la section mousse n'a nul besoin et qu'elle n'emploie en aucun cas. A ce sujet, je dois relever une erreur matérielle que je crois involontaire, mais qui tient à l'ignorance des faits de l'écrasement linéaire, et qui doit être péremptoirement

(1) *Traité des opérations chirurgicales*, t. II, p. 709 et 710.

réfutée par ce fait d'observation que, aussi bien pour les fistules opérées que pour la rectotomie, l'usage des corps dilatants est tout à fait inutile, n'est nullement nécessaire, et dès lors toujours nuisible.

Tant que, dans l'épaisseur d'un rétrécissement, il y a conservation d'anneaux complets rétractiles, on peut bien dire qu'on a diminué, du moins temporairement, la force de la constriction, mais on n'a pas guéri la constriction, puisqu'elle est représentée par les anneaux restant entiers. Si, au contraire, l'agent rétractile est divisé dans toute son épaisseur, il devient lui-même l'instrument le plus énergique de la destruction du rétrécissement, car la rétractilité même du tissu malade élargit forcément et continuellement l'incision qui a été pratiquée jusque dans les tissus souples et non rétractiles.

La force rétractile, qui est concentrante et rétrécissante tant qu'une partie de l'épaisseur de l'anneau rétractile conserve son intégrité, devient dilatante dès que la section de toute l'épaisseur de l'anneau rétractile est accomplie.

Ce mécanisme est facile à comprendre par une figuration bien simple et permet de se rendre un compte exact et comparatif des résultats de la rectotomie interne et de ceux de la rectotomie totale par la chaîne métallique.

Il existe enfin un mode opératoire, amenant la guérison définitive du rétrécissement par l'ablation complète (cavité et parois) de l'anneau rétréci, quand cet anneau ne remonte pas à une trop grande profondeur.

Deux trocarts courbes, introduits l'un d'avant en arrière, l'autre transversalement, servent à marquer la portion du rectum qui doit être enlevée; puis la chaîne à écrasement est placée à la limite de la double convexité et serrée au point d'amener la chute de la portion limitée par les deux trocarts.

J'ai opéré de cette manière avec un plein succès un malade nommé Charles D...., employé dans un chemin de fer, âgé de quarante-sept ans, et qui, depuis dix-huit mois, souffrait d'un rétrécissement fibreux, reconnu tel à l'examen microscopique.

CONCLUSIONS

1° Eu égard à leur siége anatomique, les rétrécissements du rectum doivent être partagés en deux classes : ceux qui occupen la région sphinctérienne, ceux qui existent dans la région supra-

sphinctérienne ou dans le corps même de l'organe. Rétrécissements superficiels; rétrécissements profonds.

2° Ce qui rend si dangereux les rétrécissements par brûlure, c'est la présence du tissu inodulaire.

3° Des rétrécissements incurables ont été, même entre des mains habiles, la conséquence de cautérisations pour le traitement des tumeurs hémorrhoïdales.

4° Quand on cautérise par le fer rouge une tumeur hémorrhoïdale, on ne peut jamais affirmer à l'avance qu'il n'y aura pas de rétrécissement inodulaire.

5° Le rétrécissement incurable du rectum est une affection excessivement grave.

6° Dans le cas de rétrécissement rectal par brûlure, si la section du tissu inodulaire n'est pas faite dans toute son épaisseur, comme le fait la chaîne, l'opération est radicalement impuissante.

7° L'introduction brusque des canules est une cause démontrée de rétrécissement.

8° La compression forte du rectum dans un accouchement laborieux, paraît être une cause de rétrécissement (Curling).

9° Ce qui détermine le rétrécissement de l'intestin par le froncement cicatriciel, ce n'est pas tant la nature de l'ulcération, que le degré de profondeur auquel elle a atteint.

10° La première règle du traitement dans les cas de rétrécissements avec fistules, c'est de commencer avant toutes choses par opérer les fistules.

11° Les plus grands ménagements doivent être apportés, sous peine d'accidents graves, dans l'exploration et dans la dilatation des rétrécissements.

12° Une faute de pratique très-regrettable est commise toutes les fois que, prenant un rétrécissement de nature cancéreuse pour un rétrécissement fibreux, on incise ou on dilate le tissu cancéreux.

13° Toute opération dans laquelle, comme dans la rectotomie interne, on laisse non divisé le sphincter, expose à des infiltrations fécales dans le tissu cellulaire pelvien.

14° L'infiltration stercorale dans le bassin est une complication d'autant plus fâchèuse, que le mode de traumatisme par l'instrument tranchant laisse plus largement béantes les ouvertures vasculaires.

15° Les quatre grands dangers de la rectotomie par le bistouri sont : 1° l'hémorrhagie, 2° l'érysipèle, 3° la phlébite suppurée, 4° la diffusion stercorale dans le bassin.

16° La rectotomie interne, c'est-à-dire celle qui ne divise le tissu du rétrécissement que dans une partie seulement de son épaisseur, est une opération radicalement impuissante.

17° La rectotomie totale par le bistouri est le comble de la témérité.

18° L'un des avantages de l'opération par la chaîne consiste à diviser constamment la région des sphincters.

19° Dans le cas de rétrécissement infranchissable par le doigt, le procédé de l'emboîtement des trocarts résout la difficulté.

20° Il y a erreur matérielle à soutenir que les pansements dilatants sont nécessaires après l'écrasement; il s'en passe d'une manière absolue.

21° Tant que dans l'épaisseur d'un rétrécissement il y a conservation d'anneaux rétractiles complets, rien de sérieux n'est fait pour la guérison de la maladie.

22° Dans certains cas, l'ablation complète (parois et cavité) du rétrécissement est un mode de guérison définitive.

M. PANAS. Je désire fournir un simple éclaircissement à M. Chassaignac. Il n'est pas entré dans ma pensée de donner au bistouri la préférence sur l'écraseur linéaire; ce que j'ai voulu démontrer, c'est la nécessité de fendre toute l'épaisseur du rétrécissement, qu'on se serve du bistouri ou de l'écraseur. Je réserve toutefois ce traitement aux cas graves, à ceux qui ont résisté aux moyens ordinaires.

Quant aux hémorrhagies, je n'en ai pas observé, et je pense qu'on sera à l'abri de cet accident en pratiquant l'incision sur la ligne médiane.

M. Chassaignac conteste la bonté de mes résultats parce que j'ai mis une canule après les opérations, mais je pense qu'il faut toujours continuer la dilatation un certain temps après l'incision.

M. DESPRÉS. Il faut toujours dilater après l'incision.

M. CHASSAIGNAC. Je ne pense pas, quant à moi, qu'il faille dilater après l'opération. Je redoute beaucoup l'hémorrhagie, et je ferai remarquer que deux fois M. Panas a dû tamponner la plaie.

Personne ne demandant plus la parole, M. le président déclare close la discussion sur les rétrécissements du rectum.

M. DOLBEAU fait un rapport oral sur une observation adressée à la Société par le docteur Chairou, chirurgien de l'asile du Vésinet. Il s'agit d'une malade atteinte d'un kyste du foie et guérie par

une ponction faite à l'aide de l'aspirateur de M. Dieulafoy (aiguille n° 2).

Deux membres de la commission se sont rendus auprès de la malade et ont constaté qu'elle portait encore un kyste du foie.

M. Dolbeau déclare qu'il y a donc lieu de réserver le jugement sur ce cas, car il se pourrait qu'on ait affaire à un second kyste, à cause même de la situation différente de la nouvelle collection liquide.

La Société procède à la nomination d'une commision chargée de faire un rapport sur les titres des candidats à la place de titulaire déclarée vacante. Sont nommés au scrutin secret : MM. Dolbeau, Dubrueil et Després.

LECTURES

M. POLAILLON lit un travail sur un anévrysme faux consécutif développé à la suite d'une résection du coude. — Renvoyé à une commission composée de MM. Paulet, Duplay et Dubreuil.

M. LEDENTU lit un travail sur le traitement des plaies artérioso-veineuses compliquées d'anévrysme diffus et du défaut de cicatrisation de la plaie cutanée. (Renvoyé à une commission composée de MM. Verneuil, Guérin et Le Fort.)

Nouveau procédé de traitement des fistules vésico-vaginales. — M. LANNELONGUE. Messieurs, avant de vous exposer le récit du procédé que j'ai mis en pratique sur la malade que j'ai l'honneur de présenter à la Société, je désire appeler votre attention sur une disposition anatomique que l'on rencontre assez fréquemment dans les fistules vésico-vaginales, et qui peut-être n'a pas assez fixé l'esprit des chirurgiens.

Cette disposition consiste dans le prolapsus que fait la vessie à travers les lèvres de la fistule, et c'est de la connaissance du mécanisme de ce prolapsus, aidée de l'étude clinique du malade, que découlent les considérations sur lesquelles repose le procédé que nous avons appliqué et que nous venons vous proposer.

Bien que les auteurs qui ont écrit sur la question ne se prononcent pas d'une façon absolue sur les particularités liées au prolapsus, il ressort néanmoins de la lecture de leurs ouvrages, que ce qui s'engage à travers les lèvres de la fistule doit être formé par le sommet de la vessie.

Cela suppose une invagination préalable du sommet du réservoir

vésical dans l'intérieur même de la cavité de la vessie, puis une hernie de ce sommet à travers la fistule.

On pourrait, *à priori*, élever des doutes sur la réalité d'une semblable supposition, qu'une étude plus approfondie ne tarde pas à faire rejeter d'une façon complète.

Ni le sommet, ni la paroi antérieure de la vessie ne sauraient s'insinuer entre les bords de la fistule, maintenus et fixés qu'ils sont : le premier à la paroi abdominale antérieure, par un ligament; la seconde, à la face postérieure du pubis, par des fibres qui les unissent et par l'urèthre.

Ces données anatomiques sont pleinement confirmées par l'observation clinique qui vient à son tour démontrer que le prolapsus vésical est constitué par la paroi postérieure de la vessie.

Pour s'en convaincre, il suffit d'examiner le prolapsus dans diverses attitudes que peuvent prendre les malades.

On reconnaît alors que la paroi postérieure de la vessie, libre comme on sait de toute adhérence, est refoulée de haut en bas et d'arrière en avant par les viscères abdominaux, dont la pression fait que cette paroi s'engage dans la fistule et se développe plus ou moins dans le vagin, selon que la perforation est large ou étroite, et suivant le degré de l'effort qu'elle supporte.

La perforation est-elle considérable, une notable étendue de cette paroi postérieure s'y engage, et continuant à se développer d'arrière en avant pour apparaître au dehors des parties génitales externes. Et comme cette paroi se compose de plans intimement unis les uns aux autres, un des feuillets du prolapsus se trouve comprendre toute l'épaisseur de la paroi vésicale elle-même.

Vient-on à réduire le prolapsus, après que l'on a placé la malade dans une position convenable pour l'examen que l'on veut faire, c'est-à-dire dans le décubitus antérieur, la femme reposant sur les coudes et les genoux, on peut, en introduisant dans le vagin un spéculum de Bozeman, reconnaître que l'on a bien devant soi la paroi postérieure de la vessie, et qu'au niveau de la lèvre postérieure de la fistule cette paroi se continue avec cette lèvre, dont elle forme le plan supérieur ou vertical.

C'est en nous servant de ce prolapsus, que nous avons pu remédier à une destruction complète de toute la cloison vésico-vaginale dont était atteinte une malade du service dont je suis chargé à l'hôpital des Cliniques en remplacement de M. le professeur Broca.

Mme X..., âgée de trente-six ans, accouchait à Soissons, le

14 juillet 1872; le travail, qui avait commencé à neuf heures du matin, nécessita, dans la soirée, trois applications de forceps. La dernière eut lieu à minuit. Quelques jours plus tard se déclarait la perforation, qui la décida à venir à Paris réclamer des soins. L'examen que nous pratiquons nous fait constater une solution de continuité énorme, comprenant presque toute la paroi antérieure du vagin et une partie de sa paroi latérale. Dans le sens antéro-postérieur, elle s'étend, en effet, du col utérin réduit à quelques tubercules jusqu'à $0^m,02$ ou $0^m,03$ environ de l'orifice de l'urèthre.

En réalité, la paroi vaginale antérieure est réduite à une bande transversale de la largeur indiquée, et qui supporte pour ainsi dire le canal uréthral.

Sur les côtés et en avant, la fistule a pour limites les branches ischio-pubiennes, et à ce niveau, toutes les parties molles faisant défaut, c'est le périoste de ces os qui limite la solution de continuité.

Un peu plus en arrière, la fistule est limitée par les parois latérales du vagin, qui forment comme un croissant sur son bord postérieur. Le bas-fond vésical et la portion du vagin qui lui correspond étaient donc détruits. Il ne fallait pas dès lors s'attendre à trouver l'orifice des uretères dans la vessie. L'un et l'autre, en effet, s'ouvraient dans le vagin; le droit contre la branche osseuse ischio-pubienne; celui du côté gauche dans l'angle de la fistule.

Par l'orifice fistuleux s'échappait la paroi postérieure de la vessie, qui, s'engageant dans le vagin, apparaissait à la vulve, qu'elle dépassait, sous forme d'une tumeur rouge du volume d'un œuf de pigeon.

La malade porte sur sa figure l'empreinte d'une anémie très-prononcée. Elle est pâle; les muqueuses oculaires et gingivales sont décolorées; ses traits expriment la souffrance et témoignent du dégoût que lui inspire sa situation.

Je fis précéder l'opération, que je pratiquai le 26 décembre 1872, d'un temps préliminaire indispensable au succès de l'entreprise; il avait pour but de replacer dans la vessie elle-même l'orifice de celui des uretères qui s'ouvrait dans le vagin. Ce temps fut exécuté à l'aide d'une chaîne d'écraseur, introduite au moyen d'une aiguille dans le canal de l'uretère.

Après avoir parcouru un trajet de $0^m,01$ environ, l'aiguille fut poussée dans la vessie, et je pratiquai alors à l'aide de la chaîne la section de la paroi supérieure de l'uretère dans l'étendue de $0^m,01$.

Je fis cette manœuvre sans crainte, m'étant plusieurs fois assuré avec un stylet du trajet que parcourait l'uretère dans l'épaisseur de la paroi vaginale même.

Le 26 décembre, j'exécutai l'opération proprement dite. Elle se composa d'un avivement suivi de l'affrontement des parties, puis de la suture de ces parties avivées.

L'avivement fut fait d'une part sur la vessie, d'un autre côté, sur la partie antérieure de la paroi du vagin.

Sur la vessie, j'avivai le prolapsus lui-même à une distance de la lèvre postérieure de la fistule suffisante pour qu'entre cette partie avivée et la lèvre postérieure de la fistule, il y ait assez pour combler toute la fistule.

La muqueuse vésicale elle-même fit les frais de l'avivement, lequel se présenta sous la forme d'une bande transversalement dirigée de $0^m,01$ environ de largeur, et allant de l'un à l'autre des angles latéraux de la fistule.

Les parties avivées furent mises en présence, et le contact fut maintenu à l'aide de onze points de suture métallique. Huit jours après, j'enlevai ces fils.

C'est le résultat de cette opération faite il y a plus de deux mois que je viens soumettre à votre examen. La perforation a été comblée entièrement par l'opération. Tous les points de suture avaient tenu.

Mais je tiens à vous dire quels sont mes regrets de n'avoir pas fait pour le second uretère ce que j'avais fait pour le premier.

Le premier, en effet, celui dont j'ai déplacé l'ouverture dans le temps préliminaire à l'opération, fonctionne comme il doit le faire ; mais le second, celui dont l'ouverture était placée sur le triangle de la lèvre postérieure avec la paroi latérale, celui-là n'a pas été ramené dans la vessie, il s'ouvre encore aujourd'hui dans le vagin. Je me propose, dans peu de jours, de faire une tentative dans le but d'achever la guérison.

Pour terminer ce qui a trait au manuel opératoire, je dois rappeler que, pendant le cours de l'opération, je dus pratiquer un débridement sur le vagin, afin de permettre à la partie antérieure de ce conduit d'aller rejoindre un angle de la paroi vésicale avivée.

L'examen actuel de la malade démontre que le lambeau vésical qui comble la perforation est épais, résistant, légèrement proéminent dans le vagin, où il forme un relief de couleur plus foncée que

le reste de la paroi vaginale. Cet examen serait incomplet si je ne le faisais suivre de celui de la cavité vésicale. Incontestablement, la capacité du réservoir de l'urine est amoindrie chez cette femme, puisqu'on lui a soustrait une partie de la paroi qui limite sa surface. Mais le rapport de cette partie utilisée à la confection du vagin, au reste de la paroi vésicale, n'était pas de nature à inspirer de crainte sur ce point. Et en effet, une sonde de femme introduite dans la vessie se meut librement et avec beaucoup d'aisance dans la nouvelle cavité. A ce point de vue, je n'accorde pas d'importance à ce fait que la malade retient ses urines pendant plus d'une heure lorsqu'elle est couchée, car on ne doit pas oublier que chez elle le col de la vessie fait défaut. Il avait disparu, en effet, avec le bas-fond de cet organe, et l'avivement que je pratiquai sur le vagin le jour de l'opération arrivait presque à la vulve.

Tel est, messieurs, le résumé de ce fait qui démontre la possibilité de restaurer le vagin par la voie que j'ai indiquée; et bien qu'il me reste pour achever la cure à remédier au petit orifice qui existe encore aujourd'hui, je n'hésite pas à penser que ce procédé trouvera des indications plus précises dans des cas moins compliqués que celui pour lequel vous avez bien voulu m'accorder votre bienveillante attention pendant que je vous en exposais les particularités.

La séance est levée à cinq heures.

Le secrétaire : TILLAUX.

SÉANCE DU 12 MARS 1873.

Présidence de M. TRÉLAT.

Le procès-verbal de la dernière séance est lu et adopté.

CORRESPONDANCE

La correspondance imprimée comprend :

La *Gazette des Hôpitaux* ; — l'*Union médicale* ; — la *Gazette hebdomadaire* ; — la *France médicale* ; — le *Journal de médecine et de*

chirurgie pratiques; — le *Bordeaux médical*; — le *Montpellier médical*; — l'*Art dentaire*.

M. ALBANESE (de Palerme), adresse une observation imprimée : *De la ponction aspiratrice dans un cas de hernie inguinale étranglée; guérison.*

M. SARELL (de Constantinople) adresse une observation manuscrite d'*Ovariotomie suivie de guérison*. (Comm. : Demarquay, Paulet, Boinet.)

M. RIBELL, chirurgien de l'Hôtel-Dieu de Toulouse, membre correspondant, écrit une lettre de remercîments à propos de sa nomination.

— M. le Secrétaire du Collége royal des chirurgiens de Londres adresse le *Catalogue descriptif des pièces tératologiques du musée du Collége royal des chirurgiens d'Angleterre.*

DISCUSSION

Sur les fistules vésico vaginales.

M. BOLBEAU. Je commence à féliciter M. Lannelongue de son intéressante communication et de son très-ingénieux procédé. Je ne puis cependant m'empêcher de faire remarquer que sa malade n'est pas guérie puisqu'elle perd encore ses urines. De plus, il nous a été impossible de vérifier convenablement le résultat opératoire. J'accepte néanmoins comme vrai tout ce que nous a dit notre collègue, mais la malade a été présentée trop tôt. M. Lannelongue aurait dû attendre qu'elle fût guérie. On eût pu alors s'assurer de la capacité de la vessie, savoir combien ce réservoir pouvait garder de liquide, constater s'il y avait persistance de l'incontinence uréthrale consécutive à l'opération. Je prie donc notre collègue de nous représenter plus tard son opérée dans de meilleures conditions.

Les côtés de la fistule étaient limités, a dit M. Lannelongue, par les ischions doublés du périoste. Je ne comprends pas dès-lors comment a été pratiquée la suture sur les parois latérales. Je demanderai enfin quelles étaient les dimensions exactes de la fistule. Que notre collègue ne voie pas dans mes questions une critique à son ingénieuse idée, mais plutôt le désir d'un supplément d'informations.

M. BOINET. Je ne comprends pas non plus comment ont été ap-

pliqués les points de suture latéraux ; de plus, toute la paroi vésico-vaginale manquait, a dit notre collègue, et la vessie faisait hernie. L'opérateur, en se servant de la vessie pour boucher la fistule, a donc dû oblitérer le réservoir vésical. Est-ce là un nouveau procédé, ainsi que l'a dit M. Lannelongue? Oui, si l'on considère ce qui a été pratiqué sur les uretères; mais, au point de vue de la fistule elle-même, il n'y a là aucune opération nouvelle. Je ne vois qu'un avivement, et la réunion des parties avivées.

J'ai opéré, il y a cinq ou six ans, une femme atteinte d'une fistule vésico-vaginale, ayant $0^{m},05$ de diamètre ; le col avait été déchiré, et, quoique guérie, la malade ne pouvait garder ses urines.

M. LANNELONGUE. Je remercie M. Dolbeau des éloges qu'il accorde à mon procédé. Il me reproche plusieurs choses ; d'abord de n'avoir pas donné les dimensions exactes de la fistule. Il est vrai que je n'ai pas indiqué de chiffres ; mais lorsque l'on dit qu'une fistule s'étend du col utérin au col vésical, cela doit suffire entre anatomistes, et une mensuration faite au compas me paraît moins rigoureuse. Du reste, je pourrai présenter à la Société le dessin exact, fait par M. le docteur Sueur.

J'ai dit que la fistule n'était bornée latéralement que par les ischions revêtus du périoste. Le fait est exceptionnel, j'en conviens, mais il n'est pas étrange. Jobert et d'autres auteurs avec lui en ont rapporté de semblables. On a même observé des dénudations du squelette. Quant aux sutures latérales, je n'ai nullement suturé la muqueuse vésicale avec le périoste des ischions. Je l'ai suturée avec la muqueuse vaginale. C'est ce que j'ai signalé dans l'observation. Le résultat, me dira-t-on, est incomplet, c'est vrai ; mais au lieu d'une large perforation, il n'y a plus qu'un pertuis dont j'espère obtenir l'oblitération, et peut-être ce procédé pourra-t-il réussir d'emblée dans des cas moins compliqués que celui auquel j'ai eu affaire.

On n'a pu examiner à fond la malade, a dit M. Dolbeau. J'avais cependant à la disposition des membres de la Société un spéculum et une sonde, et je suis tout disposé à la soumettre à l'observation dans un autre local mieux approprié.

Quant à M. Boinet, je lui répondrai qu'il n'a peut-être pas suffisamment compris le procédé employé. Ce n'est pas la paroi antérieure de la vessie qui m'a servi à combler la fistule, mais seulement la partie de la paroi inférieure siégeant en arrière de l'orifice fistuleux, en sorte que j'ai évidemment diminué la capacité vésicale, mais sans l'anéantir. M. Boinet dit que mon procédé ne con-

tient rien de nouveau; qu'il me permette cependant de soutenir le contraire. Quelqu'un s'est-il jamais servi de la muqueuse vésicale pour reconstituer le vagin? Je ne le crois pas, et là est la nouveauté.

Ma malade a conservé une incontinence d'urine, mais je rappellerai qu'elle n'a plus de col vésical, et cependant je ne désespère pas, grâce à l'électrisation, de donner à la portion restante du canal de l'urèthre, une tonicité suffisante pour parer à cet accident.

M. BOINET. Les explications de M. Lannelongue m'ont suffisamment éclairé. Je ne pense pas, toutefois, que l'incontinence d'urine cède à l'électrisation, puisque le col vésical a été détruit.

M. LANNELONGUE. M'appuyant sur les recherches anatomiques de M. le professeur Sappey, je ne crois pas que le col de la vessie, chez la femme, soit limité à un simple anneau; les fibres musculaires se rendent jusqu'auprès de la vulve, en sorte que, par l'électrisation, on peut espérer donner à ces dernières un développement exceptionnel suffisant pour s'opposer à l'écoulement involontaire des urines.

M. FORGET. Il est incontestable que l'observation présentée par M. Lannelongue contient un fait nouveau : une fistule vésico-vaginale a été bouchée à l'aide de la paroi vésicale. Que deviendra ultérieurement cette muqueuse vésicale ainsi transplantée? Que deviendra le tissu cicatriciel? Ce sont là des points intéressants dont l'observation devra rendre compte ultérieurement. J'ajouterai que je ne comprends pas bien comment le périoste des ischions a pu rester pendant six mois en contact avec l'urine sans être frappé d'exfoliation.

M. SÉE rend hommage à l'idée ingénieuse et tout à fait neuve de l'auteur. Il est seulement surpris qu'après un temps aussi long que celui qui s'est écoulé entre l'accouchement et l'opération, la vessie ait conservé des dimensions assez considérables pour qu'on puisse l'employer à fermer la fistule.

M. LANNELONGUE observe qu'il s'était assuré, maintes fois avant l'opération, que la cavité vésicale avait conservé des dimensions suffisantes pour autoriser à tenter l'opération.

LECTURE

M. GILLETTE fait une lecture sur un cas d'*uréthrocèle vaginale*. (Renvoyée à une commission composée de MM. Magitot, Heurteloup, Guéniot.)

DISCUSSION

Sur la valeur des différents procédés d'extraction de la cataracte.

M. GIRAUD-TEULON lit la première partie d'un travail sur ce sujet.

PRÉSENTATION DE MALADE

M. PANAS présente un enfant de onze ans qui reçut, il y a cinq ans et demi, un coup de bâton sur la bosse pariétale gauche. Il en résulta une bosse sanguine, sans plaie. Il y a trois ans, l'artère temporale (branche antérieure), devint variqueuse. Cette artère présente le volume d'une bougie uréthrale n° 20 à 24. Elle parait s'arrêter au niveau de l'angle orbitaire externe ; mais, avec les doigts, on suit la dilatation et les battements jusqu'au devant de l'apophyse zygomatique, près du tragus. Il n'y a pas de souffle. Une certaine pression détermine un souffle intermittent qui disparaît sous l'influence d'une pression plus forte.

M. Panas consulte ses collègues sur le traitement qu'il convient d'opposer à cette affection.

M. LE FORT serait d'avis de tenter l'oblitération à l'aide de plusieurs aiguilles passées sous l'artère et maintenues par un fil.

M. PAULET propose d'employer les injections coagulantes, vu la délimitation très-précise de l'artère dilatée.

M. DESPRÉS propose l'extirpation.

M. PERRIN partage l'opinion de M. Le Fort.

M. TRÉLAT commencerait par employer les injections, et, en cas d'échec, aurait recours à l'ablation.

M. LARREY rappelle qu'il a présenté à la Société, de la part de M. Raoul-Deslongchamps, pour une tumeur analogue du front, un jeune homme qui fut guéri, il y a vingt ans, par des injections de perchlorure de fer. C'est le premier cas de guérison par cette méthode.

M. CHASSAIGNAC rejette l'ablation comme étant une opération très-grave. Il pense que le meilleur traitement consiste à intercepter la continuité du vaisseau, à l'aide de plusieurs épingles placées au-dessous de lui et séparées avec des fils passés en 8 de chiffre. Les injections de perchorure de fer constituent pour lui une méthode dangereuse et pourraient être employées seulement après

qu'on aurait intercepté le cours du sang dans la varice. M. Chassaignac considère l'ablation comme une dernière ressource.

La séance est levée à cinq heures et demie.

Le secrétaire : TILLAUX.

SÉANCE DU 19 MARS 1873.

Présidence de M. TRÉLAT.

Le procès-verbal de la précédente séance est lu et adopté.

CORRESPONDANCE

La correspondance comprend :

La *Gazette des Hôpitaux*; — l'*Union médicale*; — la *Gazette hebdomadaire*; — la *France médicale*; — le *Mouvement médical*; — le *Bulletin général de thérapeutique*; — le *Bordeaux médical*; — le *Bulletin médical du nord de la France*; — le *Lyon médical*.

M. BROCA demande à échanger son titre de membre titulaire pour celui de membre honoraire.

Le vote aura lieu dans la prochaine séance.

M. DECHAUX (de Montluçon) offre à la Société un ouvrage intitulé : *Parallèle de l'hystérie et des maladies du col de l'utérus*.

M. LARREY offre, de la part de M. le docteur Raoult-Deslongchamps, un mémoire sur les *nouveaux appareils en zinc laminé pour les membres inférieurs*. — Une soixantaine de thèses de chirurgie.

M. VERNEUIL offre, de la part du docteur Maggana (de Smyrne), une collection de calculs vésicaux et plusieurs observations de chirurgie. (Comm., MM. Verneuil, Trélat, Guyon.)

M. DUPLAY fait un rapport verbal sur le travail suivant de M. Terrier.

Disposition anormale des jumeaux de la jambe et de l'artère poplitée. — Je désire vous entretenir quelques instants

au sujet d'une anomalie musculaire rare et d'une disposition artérielle anormale pouvant offrir un certain intérêt pour le chirurgien.

Vous savez que le *triceps sural* est formé en quelque sorte de trois muscles, le soléaire et les jumeaux, que ces derniers naissent des condyles du fémur par deux chefs ou têtes, l'une externe, l'autre interne; enfin que ces deux chefs de tardent pas à se réunir, limitant en bas l'espace losangique, qui répond au jarret, espace dans lequel on va à la recherche de l'artère poplitée pour en faire la ligature.

Or, sur un sujet d'une trentaine d'années, j'ai trouvé une bifurcation du chef d'insertion du jumeau interne, bifurcation entraînant avec elle une anomalie dans les rapports de l'artère poplitée.

MM. Cruveilhier et Sappey indiquent comme insertion du jumeau interne, soit le condyle interne, soit même la ligne de bifurcation interne de la ligne âpre. D'après ces anatomistes, dont les descriptions diffèrent quelque peu, l'insertion du jumeau interne se ferait principalement au condyle et accessoirement au fémur. Au contraire, Theile, dans le troisième volume de l'*Encyclopédie anatomique*, fait naître le tendon du jumeau interne au-dessus du condyle fémoral, tout près du bord interne de l'os, par conséquent plus haut que les précédents auteurs. Cet anatomiste est seul à signaler des anomalies des muscles jumeaux qui, dit-il, peuvent être doubles, et fait curieux, il paraît n'avoir vu qu'un seul cas de cette anomalie, qui appartenait au jumeau interne. C'était chez un homme. A 15 lignes au-dessus du jumeau interne, on voyait naître, de la lèvre interne de la ligne âpre (il veut très-probablement dire de la bifurcation interne de la ligne âpre), des fibres charnues formant un ventre épais de 3 lignes descendant dans le creux poplité, et qui, au niveau de l'articulation du genou, se terminait par un tendon mince, s'insérant il ne sait au juste en quel point, car ce faisceau anormal avait été coupé et détruit plus bas. Aussi l'auteur se demande t-il s'il n'avait pas eu affaire à une seconde tête du plantaire grêle, anomalie signalée par les anatomistes (1).

Dans le cas qu'il nous a été donné d'observer, on avait évidemment sous les yeux une bifurcation, ou mieux une double origine du jumeau interne. A vrai dire, même le jumeau interne, tel qu'il est généralemant décrit, existait bien, et c'est ce jumeau normal qui venait s'ajouter au faisceau musculaire anormal.

---

(1) *Hallische Literatur zeitung*, 1808, n° 153.

Le faisceau accessoire naissait de la ligne de bifurcation interne et inférieure de la ligne âpre, à $0^m,01$ 1/2 au-dessus de l'insertion musculaire du jumeau interne. Cette insertion au fémur avait lieu sur une longueur de 0^m02 et se faisait à l'aide d'un tendon aplati sur les deux faces interne et externe. Ce tendon, se prolongeant sur la face postérieure du faisceau musculaire, donnait naissance à un corps charnu, obliquement dirigé en dehors et en bas, et d'un volume presque aussi considérable que celui qui formait le jumeau interne proprement dit. Arrivé sur la ligne médiane du membre, ce faisceau, long de $0^m,05$ à $0^m,06$, se confondait avec le corps charnu du jumeau interne.

Ce qu'il importe surtout de noter, ce sont les rapports de ce chef accessoire du jumeau interne.

Entre lui et le jumeau externe, on trouve successivement, de dehors en dedans, des parties superficielles vers les parties profondes, d'abord le nerf sciatique poplité interne, puis la veine poplitée. Quant à l'artère, elle passe dans l'intervalle compris entre ce faisceau anormal et l'origine du jumeau interne; elle s'engage ensuite dans une sorte d'anneau musculaire et fibreux, limité en avant par le ligament postérieur de l'articulation du genou, et en arrière sur le point de jonction du jumeau interne et de son faisceau accessoire.

Plus haut, c'est-à-dire au-dessus du point où le faisceau anormal prend son origine, l'artère tend de plus en plus à se rapprocher de la veine et à se placer à sa partie antérieure et interne.

Comme on le conçoit facilement, ce rapport anormal de l'artère poplitée vers sa partie moyenne pourrait faire naître des difficultés dans la recherche du vaisseau pour en faire la ligature.

En effet, suivant les préceptes de Lisfranc, c'est-à-dire recherchant avec le doigt l'interstice des deux jumeaux, et incisant les téguments et l'aponévrose à ce niveau, le chirurgien serait tombé dans l'espace cellulaire compris entre le jumeau externe et le faisceau accessoire, par conséquent en dehors de l'artère poplitée.

On aurait trouvé successivement les points de repères classiques, soit le nerf en dehors, puis la veine; mais en dedans de celle-ci, se serait présenté le faisceau accessoire qu'il eût fallu inciser pour arriver sur l'artère.

Il est bon d'ajouter que, faite plus haut, dans la partie supérieure du losange poplité, la ligature eût été facile, l'artère offrant en ce point sa disposition presque normale. Je dis presque normale

parce qu'elle était encore séparée de la veine par un certain espace rempli de tissu cellulo-adipeux.

Que conclure de ce fait anatomique rare et non signalé jusqu'ici? Nous croyons qu'il plaide en faveur de la ligature de l'artère poplitée dans le triangle supérieur du creux du jarret. C'est d'ailleurs en ce point qu'elle est indiquée lors d'anévrysme poplité siégeant vers l'origine des jumeaux. De plus, n'est-ce pas encore une raison pour préférer, avec Malgaigne et la plupart des chirurgiens, la ligature de la fémorale à celle de la poplitée?

En terminant, on me permettra une remarque, c'est que l'anomalie signalée ici peut être considérée comme le vestige d'une disposition normale chez quelques animaux : comme un fait d'atavisme, dirait Darwin. Si, d'un côté, en examinant la série animale, on voit le jumeau interne persister plus que l'externe, qui perd ses insertions fémorales, d'un autre côté, on peut noter que l'insertion des jumeaux tend à s'élever chez certaines espèces et qu'ils arrivent à s'insérer au-dessus des condyles. Chez les solipèdes, par exemple, de petits tubercules formant une crête dite *sus-condylienne*, donnent insertion au jumeau interne, ce qui rappelle beaucoup la disposition anormale que j'ai eu l'honneur de signaler à votre attention.

DISCUSSION

Sur les méthodes d'extraction de la cataracte.

La discussion est ouverte par une lecture de M. Giraud-Teulon.

L'auteur commence par résumer les considérations qui lui font exclure de la discussion les méthodes de l'abaissement et de la discision ou broiement.

Malgré les brillants résultats qu'elle procure dans les cas exclusifs de ses indications, la discision n'est que d'un usage extrêmement circonscrit et limité aux cataractes tout à fait molles ou du jeune âge.

Quant à l'abaissement, ses dangers consécutifs depuis longtemps démontrés et qui l'avaient depuis longtemps relégué fort loin en arrière de l'extraction, ne lui laissent même plus aujourd'hui d'indications réelles.

La discussion actuelle sera donc circonscrite expressément dans le département de l'extraction, et portera sur la comparaison à établir au point de vue des résultats entre la méthode classique à lambeau,

de Daviel, et les différents procédés nouvellement introduits dans la pratique sous la dénomination « d'extraction linéaire simple ou modifiée. »

Et d'abord, continue l'auteur, pourquoi cette discussion, et en quoi a pu démériter la brillante méthode de Daviel? Parce que, dit-il, cette méthode, entre les meilleures et les plus habiles mains, compte 1° au moins *dix pour cent* de désastres complets et dix pour cent encore de demi-succès seulement; 2° parce que les plus cruels de ces insuccès, dus à des suppurations partielles ou complètes de la cornée, doivent de toute évidence être rapportés aux difficultés et entraves que rencontre la réparation de la plaie.

Des recherches, des observations ont, en outre, démontré que ces obstacles à la cicatrisation de la plaie reconnaissaient pour origine deux circonstances prédominantes :

« 1° Le peu d'énergie nutritive départie à la cornée, et amoindrie encore par l'étendue de la section comparativement à celle des sources de nutrition (la surface entière de la cornée ne recevant plus d'éléments nutritifs que par la moitié, au lieu de la totalité de sa *circonférence*);

2° La mobilité d'un lambeau reposant uniquement sur cette même demi-circonférence et absolument comparable à une valve ou porte libre autour d'une simple charnière.

Chacune de ces considérations a servi de point de départ aux recherches nouvelles :

Les premières en date ont conduit Jacobson à chercher dans le lieu où placer l'incision des conditions de nutrition plus assurées et mieux équilibrées. Dans sa méthode, l'incision, au lieu d'être pratiquée dans la portion transparente de la cornée, est éloignée du centre de cette membrane et ouverte dans un plan parallèle à l'iris, comme la première, mais tout à fait tangent à cette membrane et en avant d'elle. Cette situation permet : 1° de diminuer dans le rapport des deux cinquièmes à trois cinquièmes la portion de circonférence intéressée (condition tout à l'avantage de la réparation nutritive);

2° D'accroître cette énergie nutritive de toute la supériorité de puissance réparatrice dont la sclérotique est douée relativement à la cornée;

3° De diminuer la mobilité du lambeau dans le rapport inverse de sa hauteur à celle du lambeau de Daviel.

La méthode de Jacobson consiste ainsi, en deux mots, *dans la position sclérale de la plaie.*

Les conséquences précieuses de cette modification sont celles que nous venons de dire.

Les infériorités (et on réduira tout à l'heure l'étendue de ce mot) sont : 1° la nécessité d'inciser l'iris forcément projetée comme dans toute plaie périphérique étendue;

2° Une certaine difficulté à déterminer l'issue de la cataracte, quand on la compare à sa sortie si facile dans l'opération de Daviel.

Les résultats finaux de cette méthode lui assurent, en définitive, une perte maximum de trois cinquièmes d'yeux sur cent comme dans les méthodes dites linéaires. L'orateur, en raison de la facilité de son exécution et du chiffre de ses succès, ne saurait trop lui donner d'éloges et le recommander aux chirurgiens à pratique générale et qui n'ont ni le temps ni les grands nombres nécessaires à un apprentissage tout spécial.

Méthodes linéaires. — Dans ces méthodes, c'est la mobilité du lambeau, considérée au point de vue de la cicatrisation, qui se trouve particulièrement visée par leur auteur, l'illustre de Graëfe.

Il annule le lambeau en plaçant son incision, non plus *dans un plan parallèle* à l'iris, ou seulement d'un léger degré d'inclinaison sur cette membrane, mais dans le plan d'un grand cercle de la sphère cornéale, dans un plan *perpendiculaire* à cette surface. Cette incision jouit alors de toutes les propriétés de la ligne droite sur le plan. Dans ce plan de grand cercle, toutes les actions et réactions, quelle que soit leur direction, sont égales en tous les points de la circonférence; cette ligne y joue entièrement le rôle de la *ligne droite;* d'où la dénomination de *linéaire.* La coaptation pourra donc s'y faire et s'y fait, puisque, sans exception, par *première intention,* la mobilité y est nulle.

Par une heureuse rencontre, il se trouve que cette incision peut jouir des avantages de celle de Jacobson; elle aussi siége dans le limbe *scléro-cornéal.*

Cette méthode est une grande et précieuse découverte : elle a réduit, comme celle de Jacobson, de 5 à 3 p. 100 les pertes complètes de l'organe; sur cette dernière, elle a l'avantage de réduire encore de moitié la durée de la réparation cicatricielle.

Mais comme cette dernière également, elle nécessite l'iridectomie, et à ce titre, se voit encore l'objet de nombreuses oppositions.

L'auteur va montrer tout à l'heure que ce n'est pas là son véritable côté faible.

Ce côté faible, ce sont les difficultés que rencontre le dernier acte opératoire, *l'expulsion* proprement dite de la cataracte.

On n'a peut-être pas, en effet, assez remarqué que les circonstances même qui offrent, dans le choix d'un grand cercle de la sphère pour lieu de l'incision, une scène si particulièrement favorable à la réunion immédiate de cette plaie, après la sortie de la lentille, créent, par contre, un assemblage inquiétant d'obstacles et d'entraves contre cette expulsion. Ainsi, au moment où le cristallin, pressé *a tergo*, se présente, arrive au contact des lèvres de la plaie pour les entre-bâiller, la pression qu'il transmet aux lèvres de la boutonnière porte, en vertu des lois hydrostatiques et des propriétés du grand cercle, avec une intensité presque égale sur les extrémités et sur le centre de la plaie. Il tend donc à peu près aussi bien à fermer cette plaie qu'à l'ouvrir.

Il en est ainsi toutes les fois que les dimensions de la cataracte ne sont pas notablement inférieures à la surface de la plaie supposée béante. Ce n'est pas, il est vrai, le cas théorique : les dimensions dont nous venons de parler étant physiologiquement de quelque peu supérieures du côté de la plaie. Mais l'écart entre ces éléments est assez réduit pour donner place à de nombreuses exceptions; et ce n'est pas du tout chose rare que trop d'égalité entre les dimensions du corps à extraire et celles de la porte de sortie.

C'est ce qui explique toutes les hésitations évidentes encore dans les premières descriptions du manuel correspondant à ce temps de l'opération; manuel absolument confus et dangereux jusqu'au moment où Weber a formulé nettement l'avis de faire artificiellement *bâiller la plaie avant* tout apport de force expultrice.

Si cette manœuvre n'est pas parfaitement exécutée, pour peu qu'il y ait, soit des adhérences du cristallin à la capsule, soit quelque rigidité dans celle ci, soit une insuffisance de sa discision, soit un certain degré de ramollissement du vitré, soit quelque fragilité primitive de la zonule, on ne manque pas d'engager entre les lèvres de la plaie le corps vitré avant la cataracte. Or, on sait que toute procidence primitive du vitré est un des accidents les plus compromettants pour le sort de l'opération; déterminant la luxation du cristallin, il oblige à l'intervention des instruments tracteurs (introduction des curettes dans la chambre postérieure), et une issue favorable de l'opération perd un grand nombre de ses chances.

C'est dans cet ordre de dangers qu'il faut voir, suivant M. Giraud-Teulon, le véritable côté faible des incisions linéaires de la première époque de la méthode des incisions linéaires *périphériques;* à savoir : *une issue laborieuse dépendant d'une porte trop étroite.*

Une seconde conséquence des incisions périphériques est la nécessité impérieuse de l'iridectomie, et c'est cette adjonction nouvelle de l'amputation de l'iris aux temps anciens de l'extraction qui a paru à la généralité constituer le caractère et les inconvénients de la nouvelle méthode.

Pour être fixé sur le mérite de cette opinion, il convient de poser ici les bases d'une appréciation exacte des conséquences réelles de l'iridectomie.

Ces conséquences sont de trois sortes : esthétiques, fonctionnelles, chirurgicales.

Or, l'esthétique ne peut guère figurer dans la question que sous la réserve qu'elle doive, à elle seule, faire pencher la balance entre deux procédés rivaux, entre lesquels tout serait égal d'ailleurs.

Ne nous occupons donc que des deux autres ordres de considérations : perturbations fonctionnelles apportées par l'iridectomie.

Elles sont de deux sortes : *l'éblouissement*, si la pupille artificielle est trop grande et mal localisée. Cet inconvénient peut, la plupart du temps, être évité, si l'on a la possibilité, habituelle d'ailleurs, de placer le coloboma dans la région recouverte par la paupière supérieure.

Secondement, l'accroissement des cercles de diffusion des images. Or, les cercles de diffusion ne portant que sur les images non exactement faites, les images exactes ne seront aucunement troublées par une pupille plus ou moins large, plus ou moins irrégulière. Or, chez l'opéré de cataracte, les images polaires sont seules rendues exactes par le verre correcteur de l'état de la réfraction qu'a modifié l'opération.

Les seules images excentriques auront donc à subir les effets du coloboma; mais, comme nous venons de le dire pour l'éblouissement, cette seconde imperfection peut être annulée par le choix de l'emplacement du coloboma.

Dans tous les cas, la perturbation visuelle que nous venons de définir sera le plus souvent inférieure à celles produites par l'astigmatisme cornéal, conséquence directe et fréquente des cicatrisations vicieuses qui suivent l'extraction à lambeau et déforment la membrane.

Passons aux conséquences purement chirurgicales.

Les données classiques de la science faisaient grandement redouter autrefois aux chirurgiens toute lésion, tout froissement de l'iris pendant les opérations qui se pratiquent sur les parois de la chambre antérieure. Ces données sont absolument contredites

par celles de notre époque. Non-seulement elles démontrent l'innocuité presque constante de l'ablation d'un secteur de l'iris, mais même lui attribuent dans toutes les circonstances où elle est scientifiquement pratiquée (et en dehors de l'opération qui nous occupe) une influence prospère, parfaitement définie.

Ainsi : 1° il est constant que l'iris offrant un coloboma même récent, acquiert par là beaucoup plus d'indifférence aux contusions et aux froissements;

2° Il n'est pas moins démontré que l'iridectomie, par la détente qu'elle apporte dans la pression intra-oculaire, constitue un moyen antiphlogistique spécial dans les phlegmasies de l'organe;

3° Une pupille primitivement contracturée ou rigide, résistant à l'atropine, reprend, après l'excision, ses facultés de dilatation sous l'influence du mydriatique.

A tous ces points de vue, l'iridectomie est donc bien plutôt *salutaire que redoutable.*

Mais elle devient indiquée ou même urgente, soit dans les procidences irréductibles (comme à la périphérie), soit en cas de luxation du cristallin, et dans toute circonstance où doivent être introduits des instruments tracteurs.

Où sont donc ces inconvénients? Nous n'en voyons guère qu'un seul, le pincement ou enclavement double ou simple d'une des lèvres de la solution de continuité de l'iris dans les commissures de la plaie cornéale. Cet enclavement peut, dans quelques cas, amener une rétraction consécutive, exceptionnellement continue, de la marge pupillaire vers la périphérie de la cornée. A l'extrême rigueur, cette rétraction continue peut aller jusqu'à transformer le diaphragme irien en une membrane fermée et formant tambour.

Mais cet accident qui peut se réaliser dans *toute* perforation de la cornée, est *tout aussi commun* dans les opérations qui n'admettent pas l'excision préalable de l'iris. Il ne saurait donc être opposé comme un argument à ce temps de l'acte opératoire.

D'ailleurs, à ce dernier égard, l'iridectomie porte en elle son propre remède; en la pratiquant, secondairement, à l'autre extrémité du diamètre, tous les accidents sont à l'instant annihilés.

D'après ces considérations, on devra conclure avec l'auteur que, dans l'extraction, l'iridectomie est un secours, une garantie et non un apport de gêne. Pour notre compte, ajoute M. Giraud-Teulon, dans aucun de nos insuccès nous n'avons eu une seule fois à incriminer l'iridectomie; dans tous, au contraire, nous avons dû lutter contre une expulsion laborieuse. Là est l'ennemi, là seulement le danger.

Ces prémisses établies, le riche bilan offert par la méthode linéaire accepté (de 5 à 3 p. 100 d'insuccès complets), pourquoi, dira-t-on, instituer encore de nouvelles recherches; pourquoi poursuivre d'autres improbables perfectionnements ?

On vient de le dire : parce que, dans la méthode de de Graëfe, *l'issue est encore souvent laborieuse.*

Ce n'est pas par caprice que l'on voit *toutes* les écoles, s'écartant plus ou moins du principe même de la méthode, rapprocher plus ou moins l'incision linéaire de la direction d'un lambeau petit ou moyen.

Dans ses derniers temps, de Graëfe lui-même ne portait-il pas le sommet central de son incision jusqu'à plusieurs millimètres au delà du canal de Fontana ? C'était décrire un lambeau, c'était abandonner le principe même de la méthode, tout en lui laissant son nom.

Pour la même raison, depuis sa mort, les écoles qui ont survécu à la sienne s'éloignent également, mais cette fois en se rapprochant du centre de la cornée, des positions réglementaires. Il n'y a pas que M. Weber qui pratique toujours et exactement, avec des couteaux lancéolaires cylindriques, la véritable incision des premiers temps. Les premiers succès qui nous avaient conquis à cette méthode n'ayant pas été suivis de séries aussi heureuses, nous nous sommes vu contraint, quant à nous, à abandonner ce terrain, et à nous engager, *proprio motu*, dans la ligne même que nous a décrite dernièrement M. Notta. Comme toutes les écoles que nous venons de citer, nous cherchons à nous procurer une expulsion moins laborieuse. Nous l'avons dit, dans les incisions linéaires périphériques, la porte de sortie est la plupart du temps trop étroite. Ajoutons que, malgré ses brillants résultats, la méthode de Graëfe ne devient qu'à la longue tout à fait satisfaisante, et encore avec les amendements qu'on lui apporte de tous côtés. Les statistiques du début, celui de l'apprentissage individuel, sont loin d'apporter autant d'éléments encourageants ; aussi chacun cherche-t-il, conscient ou non, à s'ouvrir pour le cristallin une issue plus facile.

C'est pour répondre à cette nécessité que M. Notta, que nous-même, avons été conduits à inscrire l'incision linéaire dans un grand cercle, soit exactement transversal, soit très-voisin de l'horizontalité. Là, notre collègue, ainsi que nous-même, n'avons eu qu'à nous louer extrêmement de cette apparente innovation. Car, pour rendre hommage à la vérité, ni l'un ni l'autre de nous n'a droit à réclamer la priorité de cette méthode. Elle se trouve dé-

crite tout au long dans les comptes rendus du Congrès international ophthalmologique de 1867, et est due à M. Kuchler, de Darmstadt.

Dans l'incision de Graëfe, les points de ponction et de contre-ponction sont situés à $0^m,0015$ en dehors du bord transparent de la cornée (dans le limbe scléro-cornéal); il en est de même dans la méthode de Kuchler; seulement cette ligne est exactement dans le diamètre transversal, et le sommet passe en plein sommet de la cornée. Cette direction est aussi la nôtre, avec cette exception que nous inclinons un peu le couteau de façon à porter le centre de l'incision entre $0^m,001$ et $0^m,002$ au-dessus du sommet même de la cornée. M. Notta entre dans la cornée et en sort dans le diamètre transparent même, à ses extrémités ; c'est la seule différence à noter dans sa manière de faire et la nôtre.

Contrairement à des craintes *à priori* légitimes, cette incision ouvre une porte très-suffisante à la lentille, laquelle sort avec une extrême aisance, exactement comme dans la méthode de Daviel et par un mécanisme identique. Elle ne donne pas lieu à procidence primitive du vitré, n'exige aucun effort sensible de pression. Enfin, appartenant à un grand cercle de la sphère, elle jouit de toutes les qualités propres à favoriser une réunion par première intention de la plaie. Cette réunion a lieu dans la quasi-généralité des cas, sans opacité cicatricielle consécutive appréciable ; or, il faudrait qu'une telle opacité eût des dimensions notables en largeur pour devenir une cause importante de perturbation fonctionnelle.

Le seul inconvénient que nous ayons reconnu à cette méthode, c'est la formation constante dans les cas qui nous sont propres, dans la moitié des cas chez M. Notta, d'enclavement irien dans la plaie. Cet enclavement, qui peut être évité le plus souvent au moment de l'application du premier appareil, peut cependant se trouver reproduit dans les périodes consécutives de la cicatrisation. Son mécanisme, en tant que consécutif, ne nous est pas encore bien connu. Quant à ses effets, ils ne peuvent être considérés, *à priori*, comme indifférents. Cependant les plus considérables de ces pincements observés par nous et s'élevant au degré d'une véritable hernie, n'ont exigé d'autre traitement que l'ablation de la partie herniée.

Nul effet plus fâcheux ne nous a jusqu'à présent fait regretter, en aucun cas, l'adoption de ce procédé.

D'ailleurs, le remède assuré, au premier trouble notable, n'est-il pas tout près de nous dans une iridectomie secondaire ?

Les adversaires de l'iridectomie trouveront dans ce procédé de très-grandes probabilités pour échapper à sa nécessité. Mais ce n'est pas là, à notre sentiment, le vrai mérite qui le distingue. C'est la facilité remarquable de l'évolution expultrice, réunie à une coaptation par première intention ; c'est l'association, *ex æquo*, des deux qualités fondamentales des méthodes de Daviel et de Graëfe : l'aisance de l'extraction réunie à la coaptation immédiate et par le seul équilibre hydrostatique du globe.

PRÉSENTATION DE PIÈCES

M. LABBÉ lit une observation et présente une pièce de lipôme du plancher de la bouche, de la part de M. Worms. (Renvoyé à une commission composée de MM. Dolbeau, Labbé et Desprès.)

M. RAOULT-DESLONCHAMPS présente les appareils décrits dans la brochure présentée par M. Larrey au début de la séance. L'auteur dit qu'à l'aide de ces appareils, des malades atteints de fracture de jambe et de cuisse peuvent se lever immédiatement. Ils permettent de guérir sans raccourcissement les fractures du fémur.

M. LE FORT ne pense pas qu'un appareil quelconque puisse permettre aux malades de se lever au lendemain d'une fracture de jambe. De plus, il préférerait le fer-blanc au zinc, qui se brise plus facilement. En somme, l'appareil qui est présenté à la Société n'agit pas autrement que l'appareil plâtré.

M. LARREY fait observer que les appareils de M. Raoult-Deslonchamps ont surtout pour but de mieux contenir les membres fracturés et peuvent rendre service dans la chirurgie d'armée.

M. DESPRÉS préfère les attelles plâtrées introduites dans la pratique et la chirurgie par M. Maisonneuve.

La séance est levée à cinq heures.

Le secrétaire : TILLAUX.

SÉANCE DU 26 MARS 1873.

Présidence de M. PERRIN, vice-président.

Le procès-verbal de la précédente séance est lu et adopté.

CORRESPONDANCE

La correspondance comprend :

Les journaux de la semaine : la *Gazette des Hôpitaux* ; — l'*Union médicale*; — la *Gazette hebdomadaire*; — la *France médicale*; — le *Mouvement médical*; — la *Gazette obstétricale*.

M. MAGITOT fait hommage à la Société de l'article BOUCHE (anatomie chirurgicale), qu'il a publié dans le *Dictionnaire encyclopédique*.

M. JULLIARD (de Genève) adresse à la Société :

1° Une observation d'anévrysme de l'orbite ayant causé la gangrène de l'œil ;

2° Une observation d'imperforation de l'anus (Commission : MM. Houel, Forget, Desormeaux);

3° Les mémoires imprimés suivants : *De l'ulcération de la bouche et du pharynx. — De l'ulcérat on tuberculeuse de la bouche. — Sur un monstre de la famille des syméliens. — Note sur l'hôpital cantonal de Genève.*

M. TRÉLAT remet à la Société un travail que le docteur Gayet, membre correspondant, chirurgien de l'hôpital de Lyon, adresse à la Société : le *Résultat des opérations de cataracte* qu'il a pratiquées.

De la part de M. Rouge (de Lausanne), un travail imprimé sur le *Traitement chirurgical de l'ozène.*

M. TILLAUX fait un rapport verbal sur un travail de M. le docteur Nicaise, intitulé : *Note sur un cas de résection sous-périostée de la diaphyse humérale et du gonflement des tendons de l'extenseur commun, à la suite d'une paralysie traumatique du nerf radial.*

M. Tillaux rappelle que M. le docteur Nicaise a présenté à la Société un malade auquel il avait enlevé $0^{m},14$ de la diaphyse humérale. Le traumatisme était le résultat d'un coup de feu. C'est

seulement le dix-huitième jour après l'accident que fut pratiquée l'opération. M. Nicaise mit le plus grand soin à détacher le périoste, les nombreuses esquilles qui tapissaient la cavité, et reséqua $0^m,05$ du bout supérieur. La diaphyse humérale a été reproduite en totalité. Le malade jouit actuellement d'un bras dont le volume, la longueur, la solidité, sont à peu près semblables des deux côtés. M. Tillaux observe que c'est un cas remarquable de reproduction osseuse, cas peut-être unique, si l'on songe aux dimensions de la perte de substance et à l'âge du sujet.

M. CHASSAIGNAC est surpris que l'on oublie ainsi les cas qui ont été jadis présentés à la Société. Il rappelle l'observation d'une résection traumatique de la diaphyse humérale, allant des condyles jusqu'à la partie supérieure de la gouttière radiale, à la suite de laquelle la reproduction osseuse eut lieu.

Il existe dans la science des cas où dix pouces du fémur, six pouces du tibia ont été reproduits. Il eût été bon que M. Tillaux rappelât ces faits-là. L'observation de M. Nicaise est intéressante; ce n'est toutefois pas là une véritable résection, mais plutôt une extraction de séquestres, et ce sont deux opérations qui ne sont pas comparables au point de vue du rôle joué par le périoste.

M. LE FORT ne voudrait pas qu'on exagérât la réaction en faveur de la méthode de M. Ollier, comme semble le faire le rapporteur. Les parties molles, de même que le périoste, concourent à la régénération de l'os. Cependant, pratiquement, il est partisan de cette méthode. M. Le Fort n'attache pas une grande importance à ce que le membre présente $0^m,01$ ou $0^m,02$ de plus ou de moins, et il eût désiré que M. Tillaux insistât sur la manœuvre qu'a employée M. Nicaise pour conserver au membre sa longueur.

M. FORGET pense, comme M. Chassaignac, qu'il s'agit ici d'une extraction de séquestres et non pas d'une résection traumatique.

M. GUÉRIN fait observer que, dès le début du traitement, M. Nicaise s'est préoccupé de conserver au membre sa longueur, en tenant écartées les deux extrémités de l'os.

M. TILLAUX persiste à considérer comme une véritable résection l'opération qui a été présentée par M. Nicaise. Elle a été faite, il est vrai, dix-huit jours après l'accident, en pleine suppuration; mais on ne saurait l'assimiler à l'extraction des séquestres suite de nécrose. En effet, l'auteur a dû soigneusement séparer le périoste des os à l'aide de l'ongle et de la rugine. M. Tillaux ne croit pas qu'on ait signalé jusqu'à présent une reproduction de $0^m,14$ de la diaphyse d'un os, après une résection, sur un sujet adulte.

M. LE FORT fait un rapport verbal sur les travaux de M. Le Dentu.

LECTURE

M. PANAS donne lecture de la première partie de son travail sur les différents modes d'extraction de la cataracte.

Des divers procédés d'opération de la cataracte. — M. PANAS. Je ne dirai que quelques mots de l'abaissement, et seulement parce qu'il en a été fait mention tout dernièrement au sein de la Société de chirurgie.

Pour juger les résultats fournis par l'abaissement, il devient indispensable de revoir les malades longtemps après l'opération. C'est pour avoir négligé cette vérité que bien des revers tardifs ont été présentés, par les opérateurs, pour des succès véritables.

D'après de Graëfe, la proportion des succès atteint seulement le chiffre de 60 pour 100 au plus ; à quoi il faut ajouter que l'insuccès de l'abaissement sur un œil rend l'opération de l'autre œil bien plus chanceuse, par suite de l'iridocyclite sympathique, dont elle favorise le développement.

Les causes des revers qui suivent l'abaissement de la cataracte sont aussi nombreuses que variées.

Ainsi, tantôt il s'agit d'inflammations plastiques ou suppuratives de l'œil, consécutives à la blessure du liquide hyaloïdien, ou du contact du cristallin recliné avec la choroïde, l'iris et les procès ciliaires. Ailleurs, on a affaire à des obscurcissements lents du corps vitré, dont les cellules prolifèrent autour du noyau cristallinien, agissant à l'instar des corps étrangers venus du dehors ou qui s'y développent (cysticerques).

Dans une autre série de cas, les yeux ainsi opérés deviennent le siége de glaucomes, qui aboutissent tôt ou tard à la perte totale de la vue.

Enfin, d'après la remarque de Beer, les opérations consécutives ou complémentaires sont bien plus à redouter ici qu'après l'extraction ; ce dont on se rend parfaitement compte en réfléchissant à ce qui vient d'être dit précédemment.

Je n'insisterai pas davantage sur les inconvénients de l'abaissement, et j'arrive aux questions que soulève le choix des procédés d'extraction, tour à tour mis en usage.

Ceux-ci peuvent être classés en trois groupes, à savoir :

L'extraction linéaire ;

Celle à petit lambeau périphérique ;

Et celle à grand lambeau cornéal.

Chose curieuse, la méthode linéaire qui aujourd'hui jouit de toutes les faveurs, et semble vouloir détrôner à son profit toutes les autres, est aussi la première en date.

Ce fut Saint-Yves qui, dès le début du dix-huitième siècle (1707), en fit la première application, en vue d'extraire un cristallin luxé dans la chambre antérieure.

Une année plus tard (1708), Pourfour du Petit répétait la même opération pour un cas analogue, en présence de l'inventeur et de Méry. Toutefois, ni l'un ni l'autre n'eurent l'idée d'appliquer le procédé aux cataractes ordinaires, bien que Méry en ait donné plus tard le conseil.

Voici en abrégé les points saillants de l'opération pratiquée par Saint-Yves :

Incision de la cornée à la lancette, un peu au-dessous du milieu de la prunelle. L'incision, qui était rectiligne et horizontale, ne s'étendait pas jusqu'à la circonférence de la cornée, mais elle en restait distante, de chaque côté, d'une demi-ligne environ.

Extraction du cristallin à l'aide de la curette.

Dès le lendemain, Saint-Yves trouvait la plaie cornéale cicatrisée par une raie qui n'était pas plus apparente qu'un cheveu.

Pourfour du Petit s'y est pris un peu différemment, mais pour arriver au même résultat.

A l'aide d'une aiguille *rainée*, il embrocha de part en part la cornée, suivant une ligne horizontale, et toujours au-dessous du centre de la prunelle.

Une lancette conduite dans la rainure de l'aiguille servit à sectionner la cornée, depuis le trou d'entrée jusqu'à celui de sortie.

Enfin la cataracte fut attirée au dehors à l'aide d'une curette en argent.

Mery, qui avait assisté à l'opération, revit le malade une année plus tard. Celui-ci pouvait lire parfaitement avec une lunette à cataracte et se livrer à ses occupations de prêtre.

En 1750, Palucci fit, de son côté, une incision linéaire, oblique, intéressant le côté inféro-interne de la cornée; puis, à l'aide de petites pinces, il put extraire de la sorte une capsule cristalline opacifiée.

Le même auteur décrit un autre procédé d'extraction qui ressemble singulièrement à l'opération telle qu'elle a été pratiquée

dans ces derniers temps par Liebreich, sauf bien entendu la longueur de l'incision.

Palucci faisait une incision courbe à concavité supérieure, dont les deux extrémités, légèrement distantes du bord transparent, correspondaient à la ligne transversale passant par la pupille, tandis que le sommet de la courbe se trouvait à la jonction du tiers inférieur avec les deux tiers supérieurs du diamètre vertical de la cornée. Pour exécuter cette opération, Palucci se servait d'un couteau aiguillé dont le tranchant ne commençait à agir que lorsque l'aiguille terminale avait traversé la chambre antérieure et que la contre-ponction était effectuée. La lame, dont la largeur allait en augmentant insensiblement en approchant du manche, devait être tournée de façon à tracer obliquement, dans l'épaisseur de la cornée, une incision en arc dont la corde mesurait quatre lignes et la flèche une ligne et quart environ. Voilà, dit l'auteur, le moyen le plus simple et le plus prompt pour ouvrir la cornée en vue d'extraire les cataractes ordinaires.

Nous ferons observer, en passant, qu'une incision pareille est la plupart du temps insuffisante pour permettre le passage de noyaux volumineux et fortement sclérosés.

Gibson, en 1811, fit le premier une incision linéaire de trois lignes intéressant le côté externe de la cornée et distante de une à deux lignes de la périphérie de celle-ci. La cataracte, discisée quelques semaines auparavant, devait être extraite par la curette, sauf dans les cas de cataractes capsulaires et membraneuses, où il se servait d'un crochet tracteur.

S'il y avait des synéchies assez fortes pour résister, il ajoutait l'excision simultanée d'un lambeau irien attiré au dehors.

Travers, en 1814, crut devoir combiner la reclinaison du cristallin dans la chambre antérieure, à l'incision de la cornée, sans contre-ponction, et appelée par lui « *the quarter section.* »

Pour cela faire, une fois le cristallin déplacé à l'aide d'une aiguille à cataracte, Travers enfonçait le couteau à extraction jusqu'au milieu de la chambre antérieure pour le retirer ensuite par le même chemin. Plus tard, il abandonna la reclinaison, fit en un seul temps la ponction de la cornée et de la capsule cristalline et opéra l'extraction de la cataracte par la curette, non sans difficulté il est vrai, à cause de l'exiguïté de l'incision. Aussi, réservait-il ce procédé pour les cataractes molles, et il suivait l'ancienne méthode à lambeau dans les cas de noyau induré.

Les deux Jœger, en Allemagne, firent ainsi plusieurs extractions

de cataractes capsulaires, et c'est à eux qu'est due la dénomination de procédé *linéaire* qui, malgré sa défectuosité, a fait fortune depuis.

De Graëfe, en 1859, combina à la *quarter incision* l'iridectomie, et donna à son procédé l'épithète de *linéaire modifié.*

Il ne l'avait, du reste, proposé que pour les cataractes molles, lorsque Waldau, une année plus tard, inventa une nouvelle curette plus large et plus aplatie, devant permettre d'extraire de la sorte même les cristallins sclérosés. Toutefois, les difficultés d'exécution en étaient si grandes, à cause de l'exiguïté de la plaie, que sans l'intervention de Critchett et Bowman, c'en était fait de la méthode, pour les cataractes dures au moins.

Voici en quoi consistèrent les améliorations apportées dans le procédé, en 1864, par les deux chirurgiens anglais :

L'incision fut étendue au tiers de la cornée au lieu du quart.

Les bords de la curette offraient moins de saillie, afin de faciliter le glissement de celle-ci dans les masses corticales postérieures.

Chose importante au point de vue optique, ils firent l'iridectomie en haut, et non plus en dehors, ou en haut et en dehors, comme de Graëfe.

Jacobson, dès 1863, avait proposé de son côté, pour les cataractes dures, pour celles non mûres, crétacées et quelques autres, de combiner l'iridectomie à une large incision périphérique, faite aux dépens de la sclérotique.

Je ne parle pas de l'opération de Mooren, qu'il fit connaître en 1862, et qui ne diffère de celle de de Graëfe que par l'intervalle de huit à quinze jours laissé entre le moment de l'iridectomie et l'époque où il pratique l'extraction. C'est là une pratique généralement abandonnée.

Tel était l'état de la question, lorsqu'en mai 1865, de Graëfe inaugura une nouvelle et très-importante modification de son procédé primitif, consistant à faire une incision linéaire *sclérale*, c'est-à-dire aussi périphérique que possible, et à lui donner une étendue *suffisante* pour laisser passer les cataractes les plus dures.

Les avantages aujourd'hui démontrés de cette nouvelle méthode sont :

De procurer une cicatrisation aussi rapide et aussi exempte de suppuration que possible des lèvres de la plaie, mettant ainsi à l'abri d'une des causes les plus redoutables de la perte de l'œil, le phlegmon ou la *panophthalmie.*

De faciliter, grâce à la situation périphérique et à l'étendue de la

plaie, d'une part, et à l'iridectomie de l'autre, le nettoyage du champ pupillaire en le débarrassant des débris de substance corticale qui y sont souvent retenus; malheureusement on n'y parvient pas toujours, il s'en faut, et c'est ce qui fait que les cataractes secondaires sont peut-être plus communes après cette méthode qu'après l'ancienne opération du grand lambeau.

Ai-je besoin d'ajouter que la durée du traitement et le repos nécessaire au lit, ainsi que l'occlusion des yeux, se trouvent considérablement raccourcis. Mais, ce qui est encore plus important, c'est que le malade se trouve bien plus à l'abri des accidents et complications résultant d'un mauvais état antérieur de l'œil (cataractes symptomatiques) ou d'une constitution délabrée (diabète, etc.). Par là, le champ de l'opération se trouve notablement élargi, et les résultats plus assurés.

Les inconvénients de cette méthode sont :

D'exiger une habitude et une dextérité opératoire assez grandes.

D'exposer, par exception il est vrai, à un épanchement sanguin parfois abondant dans la chambre antérieure, le début de l'acte opératoire, ce qui rend l'opération difficile, parfois même impossible à poursuivre régulièrement. Le sang peut provenir alors de l'iris, plus souvent encore du canal de Schlemm, ou de la conjonctive et du tissu épiscléral.

De provoquer trop souvent le prolapsus du corps vitré.

D'exposer, plus que l'ancien procédé de David, à l'iritis plastique résultant de la proximité de l'incision, au grand cercle de l'iris et surtout de la rétention plus fréquente des couches corticales transparentes et plus ou moins visqueuses des cataractes dures, séniles, dans le champ pupillaire. De là résulte une plus grande fréquence des cataractes secondaires, ainsi que cela a été dit déjà, et la nécessité des réopérations, dont le résultat est loin d'être toujours satisfaisant, en tant que pouvoir optique de l'œil.

Enfin, de nécessiter absolument l'iridectomie, dont les inconvénients optiques, même pratiquée en haut, ont été reconnus par de Graëfe lui-même.

Depuis la belle découverte du savant professeur de Berlin, dont la science déplore la perte, tout le monde s'est attaché à réduire par les modifications de détail les inconvénients inhérents au procédé.

C'est ainsi qu'aujourd'hui, d'un commun accord, l'incision est pratiquée moins périphériquement, ce qui met tout à fait à l'abri, ou peu s'en faut, de la procidence du corps vitré.

De même, on a donné au lambeau une hauteur plus grande ($0^m,002$ à $0^m,002$ 1/2 au lieu de $0^m,001$ 1/2 seulement), ce qui, joint à une plus grande largeur de la base de celui-ci, permet au cristallin sclérosé de sortir plus facilement.

Le coloboma irien a été réduit dans ses dimensions, tout en évitant de laisser entre les lèvres de la plaie des portions d'iris prolabé. Pour y arriver, on s'attache à réduire primitivement les deux angles de la brèche faite à l'iris, à l'aide de légères frictions, et l'on évite d'instiller de l'atropine tant que la plaie scléro-cornéale reste béante, c'est-à-dire durant les trois ou quatre premiers jours après l'opération.

On s'est attaché, en outre, à rendre la discision de la capsule la plus complète possible. Mais, nous l'avons dit, le grand désidératum réside encore dans le nettoyage parfait du champ pupillaire ; aussi est-ce dans ce sens que désormais de nouveaux progrès pourront être recherchés et obtenus, et pas ailleurs.

Ceci nous conduit à parler de certaines modifications, décorées du nom de procédés nouveaux, et qui ne visent à rien moins qu'à se substituer à l'opération de de Graëfe.

L'extraction de la totalité des masses corticales est tellement importante, que Artl, en s'exprimant sur ce sujet dans le congrès ophthalmologique de Vienne de 1865, disait : « Le point important dans l'extraction et qui me préoccupe le plus, ce n'est pas la forme de l'incision, mais l'évacuation complète des masses corticales. Si je savais un moyen de débarrasser la capsule de tout élément cristallinien, je me ferais fort de mener à bonne fin toutes les opérations de cataracte, sans en excepter les cas où l'œil se perd à la suite de chocs, de coups, etc. »

Ce fut en 1866 que Pagenstecher essaya d'extraire dans tous les cas, à l'aide de la curette et par kératotomie inférieure combinée à l'iridectomie, la totalité de l'appareil cristallinien, *lentille et capsule* à la fois.

Sur cinquante-deux cas de cataractes non compliquées d'autres lésions, l'auteur dit n'avoir perdu ainsi que trois yeux. Tous les autres furent conservés et offrirent une très-bonne acuité visuelle, comprise entre 1 et S = 1 1/2.

L'idée n'était pas, du reste, nouvelle, et sans parler de Christian, Sperino, Wecker, disons que Richter, dès 1773, et Beer en 1799, l'avaient mise en pratique, pour l'abandonner, il est vrai, de suite après.

Ce qui s'opposera toujours à la généralisation de cette méthode,

c'est qu'elle peut être rendue très-dangereuse par suite d'une trop grande perte d'humeur vitrée; qu'elle exige une large brèche faite à l'œil, et qu'elle nécessite l'emploi du chloroforme, poussé jusqu'à la résolution la plus complète, le tout sans jamais être sûr d'extraire la capsule intacte.

Nous dirons même, qu'à part certains cas très-rares, où la capsule ayant subi des altérations qui lui donnent de la résistance, se laisse attirer sans se rompre, celle-ci offre une friabilité telle qu'elle se brise avant que ses attaches à la zonule et à la fosse hyaloïdienne cèdent en quoi que ce soit, sous l'influence de la traction exercée par *la curette*.

Lebrun, de Brabant, et Warlomont en Belgique, Liebreich à Londres, voulant éviter les inconvénients inhérents au procédé de de Graëfe, ainsi que l'iridectomie, proposèrent un mode d'extraction par la cornée, qui, à l'étendue près, rappelle l'opération de Palucci.

Le procédé de Lebrun, auquel se rattache celui récemment exposé parmi nous par notre collègue M. Notta, diffère en outre de ceux de Palucci et de Liebreich, en ce que l'incision occupe le tiers supérieur au lieu du tiers inférieur de la cornée.

Je crains bien que ces modifications du procédé linéaire ou à petit lambeau *intra-cornéal*, ne soient destinées à disparaître en tant que méthode habituelle d'extraction, comme cela est arrivé pour les procédés analogues de Charles Saint-Yves, Pourfour du Petit, Siegwart et Wardrop.

Les reproches qu'on peut leur adresser sont :

De ne laisser sortir la cataracte que difficilement, par suite du siége de l'incision loin de la circonférence du cristallin, et de l'obstacle, parfois insurmontable, qu'oppose l'iris contracté à l'issue de la lentille.

D'obliger le cristallin à exécuter sur son axe transversal une forte bascule, nécessitant pour être accomplie des pressions telles, qu'au lieu de la lentille, c'est l'humeur vitrée qui vient parfois faire irruption au dehors.

De rendre extrêmement difficile, sinon impossible, le nettoyage complet de la pupille, des masses corticales qui peuvent l'obstruer.

D'exposer à la hernie, soit primitive, soit consécutive de l'iris, sans qu'il soit possible de remédier à cet accident par une iridectomie régulière. De là, l'enclavement et des synéchies parfois totales, dont les conséquences fâcheuses sont connues de tous.

Qu'on ne nous accuse pas ici de faire des suppositions gratuites.

J'ai fait pour mon compte six fois l'opération préconisée par Lie-

breich. Aucun de ces yeux ne fut, à vrai dire, perdu par suppuration, mais dans tous la cicatrice a été si apparente, les synéchies irido-cornéales si constantes et si étendues, sans parler de la formation de fausses cataractes dans trois cas, et de la prolongation de l'état irritatif, dans tous, que je ne me suis pas senti le courage de continuer l'épreuve.

Je ne doute pas que l'auteur a su tirer de son procédé un meilleur parti que moi. Toutefois, il m'a été donné de voir au bureau central quatre ou cinq individus opérés dans son propre dispensaire, et chez lesquels les résultats étaient bien autrement imparfaits que les miens, et tels qu'on ne les voit jamais à la suite de l'opération de de Graëfe.

Les résultats que nous a communiqués M. Notta ne m'inquiètent pas, je l'avoue, moins que les précédents.

Ainsi, sur dix cas, notre collègue signale des synéchies antérieures : cinq fois.

Des cicatrices cornéennes très-apparentes : cinq fois.

L'obstruction de la pupille par un réticulum blanchâtre : quatre fois.

Rétention des masses corticales : trois fois.

Nécessité de fendre l'iris pour permettre la sortie du cristallin : une fois.

Sortie du vitreux : une fois.

Staphylome très-persistant avec douleurs et inflammation : une fois.

Il est bon d'ajouter que les faits sont encore trop peu nombreux pour porter un jugement définitif.

Dans toutes ces questions de chiffres comparatifs, il est un point qu'il ne faut point oublier : c'est que l'opération de Daniel, telle qu'elle avait été perfectionnée dans les derniers temps, constituait une opération admirable, que les procédés nouveaux tendent à améliorer sans doute dans une certaine mesure, par l'accroissement du nombre des succès sur celui des revers, mais sans pouvoir prétendre à la détrôner, qu'autant qu'une statistique rigoureuse viendra démontrer leur incontestable supériorité, aussi bien comme nombre que comme qualité optique des résultats obtenus.

Voici, à cet égard, des indications statistiques importantes :

Sichel père (thèse de Dingé. Paris, 1853), sur 523 opérations de kératotomie à lambeau, comptait 412 succès, soit 78 p. 100.

De Hasver (*Klinische vortræge*. Prague, 1866) est arrivé à un résultat encore meilleur, 80 p. 100 de succès complets.

De Graëfe, sur un total de 1,600 kératotomies à lambeau pratiquées par lui, dans l'espace de onze ans, a noté :

Yeux totalement perdus.....	7 p. 100
Yeux fort peu utiles (demi-succès)...	13 p. 100
Succès complets.....	80 p. 100

Il est à ajouter que, parmi les demi-succès, 3 p. 100 doivent être attribués à des complications antérieures à l'opération, et que, grâce à l'emploi du bandage compressif, ses succès ont augmenté encore de 4 p. 100.

Ainsi les succès complets de l'ancienne kératotomie atteignirent, entre les mains de de Graëfe, la proportion très-consolante de 84 p. 100, pour tous les cas de cataractes indistinctement, et de 87 p. 100, si l'on prend soin d'éliminer les cataractes compliquées ou symptomatiques d'autres affections préexistantes de l'œil.

Ajoutons que les réopérations comptent pour 1/10 ou 10 p. 100 seulement.

Voyons maintenant, par comparaison, ce qu'ont donné les procédés nouveaux.

Bowman (*Ophthalmic hospital Reports*), en suivant le procédé appelé *scoop extraction*, de Critchett, dit avoir obtenu 82,5 p. 100 succès complets, 9 p. 100 demi-succès et 8,5 p. 100 d'insuccès.

De Graëfe, après avoir médité sur son procédé primitif de l'extraction linéaire, et avoir fait un voyage à Londres pour se bien pénétrer des modifications y apportées par Critchett et Bowman, *fit*, de retour à Berlin, 118 opérations avec les résultats que voici :

Yeux entièrement perdus.....	7
Yeux à moitié bons.....	4
Réopérés 30, dont.....	12 demi-succès.

En résumé, sur les 118 cataractes, nous comptons 95 succès complets, soit 81 p. 100 de succès.

Encore est-il que les réopérations ont été ici de 20,5 p. 100; les accidents opératoires de 17 p. 100, à savoir :

Procidence de l'humeur vitrée.....	10 fois.
Rétention ou issue extrêmement pénible du cristallin.....	7 fois.

On le voit, ces résultats ne valent pas ceux fournis à de Graëfe par l'ancienne opération à lambeau; aussi ne tarda-t-il pas à chercher et à trouver mieux, comme nous le dirons plus bas.

Le procédé de Jacobson, appliqué par Wecker dans 142 cas de cataracte, lui fournit 89 pour 100 de succès (1868, Paris, chez Delahaye).

Nous ne décrirons point le procédé adopté définitivement par de Graëfe à partir de 1865, comme étant connu de tous. Seuls, les résultats obtenus doivent nous occuper ici.

Dans une première série,de Graëfe opéra de la sorte 69 cataractes.

Parmi ces cataractes, il y en avait des dures et des molles; mais il prit soin d'éliminer toutes celles d'origine traumatique, ainsi que les cataractes congénitales, pour lesquelles il continua, comme par le passé, à appliquer la discision.

En 1866, 80 nouveaux cas furent opérés de même, ce qui portait le chiffre à 149 opérations avec les résultats que voici :

Vision abolie ou à peine suffisante : 11 p. 100.

Nul cas de phlegmon avec atrophie de l'œil.

Les anomalies opératoires (prolapsus du corps vitré ou rétention des masses corticales) ont été, au début, de 20 p. 100, mais furent réduites plus tard à 6,5 p. 100, grâce à la plus grande expérience acquise du procédé et à l'abandon de tout instrument tracteur (curette ou crochet), destiné à extraire les cataractes. Il se peut aussi que de Graëfe, s'inspirant mieux, ait déjà donné à l'incision, dès cette époque, une position moins périphérique.

En 1868 (*Klinische manasblatter für augenheilkande*), de Graëfe publiait un ensemble de 600 opérations,.avec les résultats que voici :

Succès complets.....	90,4 p. 100
Demi-succès.....	6,8 —
Insuccès.....	2,8 —

Il ne faut pas se le dissimuler, l'opération de de Graëfe, telle qu'elle a été décrite par lui, exposait encore trop souvent à la perte de l'humeur vitrée, à l'épanchement du sang dans l'œil et à l'iridocyclite traumatique, pour qu'on n'ait pas cru devoir la modifier, en rapprochant l'incision de la cornée et en renonçant entièrement à toute espèce d'instrument tracteur, destiné à faciliter l'issue de la cataracte.

C'est ainsi que Weckler commence l'incision à $0^m,001$ en dehors du bord transparent de la cornée et à $0^m,002$ du sommet de cette membrane, pour la terminer à ce sommet même, circonscrivant ainsi un lambeau qui offre $0^m,002$ de hauteur sur $0^m,011$ de base.

Dans sa première statistique (*Union médicale*, 1870), sur 104 opérations, de Wecker dit avoir obtenu 95,5 p. 100 de succès, et dans

sa seconde (*Annales d'oculistique*, 1872), 83 succès sur 86 opérations : soit 96,5 p. 100.

Ajoutons que dans cette dernière statistique, grâce à une discision plus complète de la capsule (emploi d'une pince à discision spéciale), l'acuité visuelle a varié entre 1 et 1/10e, et qu'elle a oscillé, en moyenne, entre 2/3 et 3/7; ce résultat doit être considéré comme satisfaisant, si l'on songe qu'une acuité visuelle égale à 1/5, permet déjà la lecture des caractères fins, et que 1/10e même a été jugé par l'École de Vienne, par Knapp et par d'autres, comme n'étant pas à dédaigner. Il est vrai que de Graëfe ne considérait le résultat comme véritablement parfait que lorsque l'on obtenait S = 1/4 au-dessous de soixante-dix ans, et S = 1/6 au-dessus de cet âge.

Les anomalies opératoires et les complications dans les 86 dernières opérations, se répartissent comme il suit :

Issue du corps vitré : cinq fois, près de 6 p. 100.

Panophthamitis et irido-cyclite : trois cas.

Iritis légère : quatre cas.

Voici quelques autres données scientifiques :

Snellen, sur 209 opérations faites par le procédé périphérique, a obtenu :

Perte totale.....	5 cas.
Demi-succès.....	14 —
Réopérés.....	26 —
Succès parfaits.....	164 —

En admettant que la moitié des réopérés n'aient pas obtenu un résultat satisfaisant, ce qui n'est pas exagéré, on arrive à 32 cas d'insuccès optiques contre 199 succès, soit 82 à 83 p. 100 de succès seulement. Toujours est-il qu'en fait d'yeux totalement perdus, Snellen n'en a eu que 2,4 p. 100.

Secondé (de Gênes) fit, de 1869 en 1871, 120 opérations de cataractes séniles par le procédé de de Graëfe, avec les résultats que voici :

Résultats nuls : 10, et médiocres, 5; soit 86 à 87 p. 100 de succès complets.

Les réopérés ne dépassent pas 4.

Il eut 12 pertes du vitreux, soit 10 p. 100.

Comme d'autres, il avait été conduit à se rapprocher dans son incision de la cornée. De cette façon on obtient, dit-il, une guérison plus prompte et l'on est moins exposé aux réactions inflammatoires du côté de l'iris, des procès ciliaires et de la choroïde.

Knapp, dans sa troisième série d'opérations par le procédé de de Graëfe, comprenant 100 cas, compte :

89 opérations irréprochables;

9 aux pertes du vitreux;

2 avec restes de la lentille qui ne purent être extraits.

Parmi les complications ultérieures, il a noté :

Hémorrhagies consécutives : 6.

Iritis et abcès annulaire ayant compromis la vue : 2.

Parophthalmie suppurée 5.

Capsulite : 4.

Troubles inflammatoires du corps vitré : 3.

L'iritis plastique s'est montrée fréquemment, et le plus grand nombre d'insuccès et des demi-succès lui sont imputables. Aussi l'auteur est-il conduit à avouer que, si la suppuration cornéale est plus commune dans l'extraction à lambeau, la capsulite, la capsulo-iritis, la capsulo-hyalite et l'hyalite sont plus particulièrement fréquentes dans l'extraction linéaire périphérique.

Les résultats optiques dans les cas qui précèdent sont énumérés par Knapp comme il suit :

Perte totale.....	3 p. 100
Demi-succès.....	6 —
Succès complets.....	91 —

Nous ferons observer, toutefois, que l'acuité visuelle a trop souvent laissé à désirer pour que l'on considère la proportion des 91 p. 100 succès dits *complets*, comme absolument exacte. Ainsi, sur le total, dans 31 cas S était comprise entre 1/10 et O, et dans les 69 restants, entre 3/4 et 1/8 seulement.

Pagenstecher voulant comparer les résultats fournis par l'opération de de Graëfe et celle de Jacobson, est arrivé à ce qui suit :

Sur 48 opérations par le procédé de de Graëfe :

Succès.....	42
Insuccès.....	5
Perte totale.....	1

Sur 204 kératotomies supérieures avec iridectomie par le procédé de Jacobson :

Insuccès.....	13
Yeux presque pas utiles.....	30
Yeux ne pouvant distinguer que du n° 10 ou 20 Jayer.....	24
Succès parfaits.....	137

C'est alors que l'auteur, frappé du nombre des insuccès optiques résultant pour la plupart des complications iritiques et des cataractes secondaires, eut l'idée d'y substituer son opération de la kératotomie inférieure avec iridectomie, devant lui permettre, comme nous l'avons dit précédemment, d'extraire la totalité de l'appareil cristallinien (noyau et capsule à la fois).

Je ne parlerai pas de la méthode à petit lambeau périphérique de Taylor, avec ou sans iridectomie, suivant les cas, parce qu'elle me paraît bien compliquée, pour ne pas dire plus, et sujette à une foule d'objections sérieuses. Sur un ensemble de 105 opérations, Taylor n'accuse, il est vrai, que trois insuccès complets, mais en revanche, les demi-succès et les cas où des débris capsulaires réclamaient une nouvelle opération se sont offerts dans une grande proportion.

Ajoutons, en terminant, le parallèle des diverses opérations d'extraction de la cataracte qu'Edw. Loring (de New-York), en comparant les statistiques publiées depuis l'intronisation de l'extraction linéaire scléro-cornéale, à celles antérieures fournies par la méthode à lambeau, a trouvé qu'au point de vue de l'acuité visuelle des opérés, il y a lieu de poser de très-grandes réserves à l'endroit de la faveur dont jouit la méthode opératoire nouvelle.

Des considérations qui précèdent, il résulte, croyons-nous, que de tous côtés nous sommes entourés par des écueils, et que si nous touchons presque au but, bien des obstacles s'opposent encore à ce que nous l'ayons atteint complétement.

Ce qui paraît aujourd'hui acquis, c'est que l'ancienne opération à lambeau exposait davantage à la suppuration et à la perte totale de l'œil; les anciens procédés fournissent un plus grand nombre de demi-succès, en tant que résultat optique. Or, cela n'est point indifférent si l'on veut bien se rappeler que le but exclusif de l'opération consiste à donner au malade la vue dont il est privé.

Tout en admettant donc comme un progrès réel la substitution de l'incision périphérique en boutonnière à l'ancienne kératotomie à lambeau, il faut reconnaître, d'autre part, que la nouvelle méthode n'aura toute sa valeur qu'autant qu'on arrivera à se débarrasser des *impedimenta* opératoires qui la rendent imparfaite, sinon dangereuse, et des complications iridiennes qui diminuent souvent la valeur au point de vue optique.

La position moins périphérique que dans le procédé primitif donné à l'incision constitue, avons-nous dit, un progrès, et quant à l'objection tirée d'une rapidité moindre de cicatrisation, et d'une

plus grande tendance à la suppuration des plaies cornéales comparées aux plaies sclérales, c'est là, croyons-nous, une erreur venant de ce qu'on a confronté les résultats de l'ancien lambeau avec ceux fournis par la sclérotomie *linéaire*, ou les petits lambeaux, au lieu d'opposer la sclérotomie linéaire à l'incision également *linéaire* de la cornée.

Pour notre compte, dans les opérations nombreuses de cataractes par le procédé linéaire que nous avons pratiquées, nous n'avons jamais vu que la partie moyenne de l'incision qui tombe en plein tissu cornéal, ait offert une moindre tendance à la réunion immédiate que ses deux extrémités, situées plus en dehors et empiétant de 1/2 à $0^m,001$ sur la sclérotique.

En revanche, grâce à la position plutôt cornéale que sclérale de l'incision, on évite bien des accidents opératoires. Ainsi, l'issue de l'humeur vitrée est rendue bien moins fréquente. L'épanchement de sang dans la chambre antérieure qui, lorsque l'opération est pratiquée en haut, vient plus souvent du limbe conjonctival ou du canal de Schlemm que de l'excision de l'iris, fait à peu près défaut, ou est réduit à trop peu de chose pour créer des difficultés opératoires.

Ajoutons que l'iris ayant moins de tendance à faire hernie, peut au besoin être respecté et se prêter, dans tous les cas, à une excision moins étendue; ce qui restreint d'autant les inconvénients optiques d'une pupille artificielle par trop large et met plus sûrement à l'abri de synéchies irido-cornéales consécutives.

Une objection à l'adresse de tous les procédés de kératotomie périphérique, réside précisément dans la mutilation forcée du sphincter irien, d'où découle pour l'œil opéré une imperfection optique (l'apparition des cercles de diffusion), que personne ne cherche à mettre en doute. C'est même pour cela que Critchett et Bowmann donnèrent la préférence à l'iridectomie supérieure, la paupière supérieure venant alors combler la brèche, qui, non-seulement nuit à la perfection de la vision, mais constitue une réelle difformité lorsqu'elle reste en évidence.

Si l'on réfléchit, toutefois, que malgré la légère imperfection optique en question, l'iridectomie facilite singulièrement l'issue du cristallin, qu'elle met à découvert la région, que des débris de masses corticales cachées par la pupille contractée, ainsi que cela arrive après l'écoulement de l'humeur aqueuse, pourrait obscurcir plus tard, on ne saurait ne pas reconnaître qu'il s'agit là d'un perfectionnement propre à la nouvelle méthode d'extraction des cataractes.

Reste une dernière objection, celle de la plus grande fréquence des cataractes secondaires; mais il est bien certain d'abord que la kératotomie à lambeau ait été plus souvent exempte que ne l'est la linéaire de ce genre d'accident. On est d'autant plus en droit de se le demander, qu'à l'époque, l'éclairage oblique et l'ophthalmoscope, qui seuls dévoilent les moindres petites imperfections dans la transparence du champ pupillaire, étaient inconnus, et que la conservation d'une pupille plus ou moins rétractée et souvent adhérente devait cacher sans doute bien des imperfections, que l'iridectomie actuelle met au grand jour.

Du reste, en serait-il autrement, qu'il suffirait de perfectionner dans l'avenir les moyens propres à se débarrasser le plus possible des lambeaux capsulaires et des accompagnements de la cataracte pour rendre les résultats optiques aussi parfaits que possible. C'est à quoi devront tendre, je l'ai déjà dit, tous nos efforts.

Ajoutons, en terminant, que la nouvelle opération, grâce à une coaptation parfaite des lèvres de la plaie, conserve à la cornée sa courbure normale et expose moins que toute autre à la production d'un astigmatisme cornéal régulier qui, de tous les défauts, est le plus difficile à corriger.

PRÉSENTATION DE MALADE

M. MAGITOT présente à la Société un malade atteint de perforation du sinus maxillaire droit, avec communication dans la bouche. Le sujet, âgé de trente-cinq ans, d'une bonne constitution, sans antécédents syphilitiques, a été pris, il y a six semaines, de douleurs sourdes et profondes occupant la joue droite, sans gonflement extérieur, mais avec gêne continue dans la narine correspondante et suppression de l'écoulement nasal de ce côté. Il y a huit jours, le malade ayant fait un effort pour se moucher, il s'échappa dans la bouche une masse molle, blanchâtre et fétide, que le malade compare à de la cervelle de veau. Il en sortit en même temps par la narine, de sorte que, tant par la bouche que par le nez, il en perdit une quantité qui aurait au moins rempli un grand verre. Tous les accidents se sont depuis bien dissipés, et, aujourd'hui, il existe à la partie postérieure et externe du bord alvéolaire supérieur droit une ouverture pénétrant dans le sinus, large à y laisser pénétrer l'index, et par laquelle les injections et les boissons passent par le nez, ce qui établit la persistance de l'orifice normal du sinus au méat moyen. La prononciation des lettres nasales est

très-difficile, et le malade est obligé, pour parler, de tamponner, avec de la charpie ou du coton, l'orifice buccal de la fistule. Les grosses molaires du même côté sont absentes depuis longtemps et sans relation avec l'accident.

M. Magitot croit qu'il s'est produit ici un kyste butyreux d'un des follicules du plancher du sinus, et qui, après avoir refoulé ou envahi le bord alvéolaire, s'est ouvert pendant un effort dans la bouche.

Dans un cas de ce genre, deux partis sont à prendre : l'un consiste à faire simplement appliquer au malade un obturateur; l'autre est de pratiquer une restauration autoplastique. M. Magitot pencherait vers ce dernier moyen en raison de la disposition de l'ouverture dont les bords lui semblent pouvoir se prêter assez facilement à un rapprochement par glissement. Toutefois, il sollicite, de la part de ses collègues, les indications qu'ils voudraient bien lui fournir à ce sujet.

M. BLOT, considérant la date récente de la perforation, conseillerait d'attendre le rapprochement spontané des bords ou l'oblitération de la fistule.

M. MAGITOT ne croit pas que, dans ce cas, l'expectation soit indiquée, par suite de la nécessité qu'éprouve le malade, pour parler, d'appliquer dans l'ouverture un tamponnement dont la présence perpétuera nécessairement la difformité.

M. LANNELONGUE proposerait d'attendre un certain temps ; puis lorsqu'il sera bien démontré que l'ouverture ne tend pas à s'oblitérer spontanément, de pratiquer une restauration autoplastique au moyen de la muqueuse de la joue avivée et suturée avec les bords de l'orifice.

M. DUPLAY proposerait l'application d'un appareil prothétique qui, outre qu'il fermerait l'ouverture fistuleuse, serait pourvu de dents et rétablirait ainsi les fonctions masticatoires qui doivent être troublées de ce côté par la perte des molaires.

M. MAGITOT fait remarquer que le malade ne se plaint pas de gêne de la mastication, le reste du système dentaire étant satisfaisant. De plus, les appareils prothétiques présentent un ensemble d'inconvénients qui sont bien connus. Aussi M. Magitot continuerait-il à préférer une restauration autoplastique.

M. Éloi, interne du service de M. Desormeaux, présente le moulage d'une luxation du poignet en arrière, ainsi que le malade, après réduction.

La plupart des membres de la Société émettent des doutes sur la luxation et se rattachent plutôt à l'idée d'une fracture de l'extrémité inférieure du radius.

La séance est levée à cinq heures et demie.

Le secrétaire : TILLAUX.

SÉANCE DU 2 AVRIL 1873

Présidence de M. PERRIN, vice-président.

Le procès-verbal de la précédente séance est lu et adopté.

CORRESPONDANCE

La correspondance comprend :

La *Gazette des Hôpitaux*; — l'*Union médicale*; — la *Gazette hebdomadaire*; — la *France médicale*; — le *Mouvement médical*; — la *Tribune médicale*; — le *Bulletin général de thérapeutique*; — le *Bordeaux médical*; — le *Lyon médical*; — le *Marseille médical*; — la *Revue médicale de Toulouse*; — le *Bulletin de l'Académie royale de Belgique*.

M. PANAS offre à la Société le livre qu'il vient de publier, et qui renferme ses leçons sur le strabisme et les paralysies oculaires.

M. RIZZOLI, membre correspondant, envoie une observation d'anévrysme spontané de la sous-clavière droite guéri par la compression digitale.

M. CHÉDEVERGNE, membre correspondant à Poitiers, adresse une observation de hernie étranglée traitée avec succès par la ponction capillaire avec aspiration.

M. PANAS. J'ai l'honneur de vous transmettre un travail manuscrit de M. le docteur Zancarol (d'Alexandrie d'Égypte), concernant

onze cas de ponctions du parenchyme hépatique à l'aide du trocart, non suivies d'accidents.

M. Zancarol, en vous communiquant ces onze observations, s'est proposé d'établir que les plaies par instrument piquant du foie n'avaient pas la gravité que certains auteurs leur avaient supposée, et qu'il était dès lors permis d'avoir recours à la ponction avant même que l'apparition au dehors d'un abcès fût rendue évidente.

M. Zancarol est un ancien élève de l'École de Paris, médecin d'un des hôpitaux d'Alexandrie; aussi les observations qu'il vous transmet offrent toutes les garanties désirables d'exactitude et de précision scientifique.

M. LARREY offre la seconde édition du mémoire de M. de Belina sur la transfusion du sang défibriné.

M. Bédouin, médecin au 3e régiment de hussards, adresse un travail intitulé : I. *Des balles explosibles.* II. *Notice statistique sur un mode de traitement de l'urétrite.* (Commission, MM. Houel, Forget, Paulet.)

M. FORGET présente, de la part de M. Notta (de Lisieux), l'observation suivante :

Résection dans l'article de la branche montante droite de l'os maxillaire inférieur. — La nommée A... (de Thiberville), atteinte de tumeur du maxillaire inférieur, avait subi, le 1er juillet 1871, la résection de la partie horizontale du côté droit de cet os. La tumeur, présentée à la Société de chirurgie dans la séance du 26 juillet 1871 (1), avait paru aux membres de la Société être une de ces tumeurs décrites par M. Forget sous le nom de tumeur dentaire, et par M. Broca sous le nom d'odontome, ayant pour point de départ la première petite molaire incluse dans l'épaisseur de l'os. La tumeur paraissait être de bonne nature, et l'os avait été reséqué au delà du point d'implantation de la tumeur, de sorte que l'on pouvait se croire à l'abri d'une récidive.

Il y a cinq ou six mois, sans qu'il survînt aucun trouble dans la santé de cette femme, ses règles se supprimèrent pour ne plus revenir. En même temps, elle ressentit quelques douleurs lancinantes dans la joue. Il y a un mois, elle s'aperçut que l'extrémité inférieure de la branche montante, qui était séparée par un intervalle de 0m03 1/2 de la portion horizontale du maxil-

(1) Voir, pour l'observation, *Bull. de la Soc. de chirur*, 2e série, t. XII, p. 149.

laire inférieur, présentait une petite grosseur. Quelques jours après, elle vint me voir, et je constatai, à l'extrémité de l'os, une petite tumeur dure, bosselée, indolente à la pression, et je l'engageai à revenir si elle augmentait. Il y a cinq jours, cette femme revint chez moi, et je fus surpris du développement que la tumeur avait pris en si peu de temps. Du reste, pas de teinte jaune paille, pas d'état cachectique, pas de ganglions engorgés au voisinage de la tumeur et sur le trajet des vaisseaux du cou. Santé générale très-bonne.

Je proposai l'ablation de la tumeur.

L'opération fut pratiquée le 20 février 1873, c'est-à-dire vingt mois après la première. La malade, préalablement chloroformée, je fais une incision horizontale de $0^m,05$ partant de la partie inférieure du conduit auditif externe et longeant l'arcade zigomatique. Une seconde incision, tombant perpendiculairement sur la première, la dépasse en haut de $0^m,01$ et s'étend en bas de la branche montante jusqu'à son extrémité.

Les parties molles, disséquées au raz de l'os et de la tumeur, la mirent à nu. Le tendon du muscle temporal coupé, la tumeur fut saisie avec une forte érigne et basculée en dehors. Nous fûmes obligé de pénétrer dans la cavité buccale, la muqueuse étant en un point fortement adhérente à la tumeur. Puis, coupant le ligament latéral externe, nous pûmes enlever complétement cette portion de l'os maxillaire. De nombreuses ligatures furent placées dans le cours de l'opération, et après nous être bien assuré qu'il n'y avait pas d'hémorrhagie à craindre, nous réunîmes les plaies avec des points de suture entortillée.

Description de la tumeur.—Toute la branche montante de l'os maxillaire est enlevée. La tumeur est formée par un tissu morbide qui s'est développé sur l'extrémité de l'os et sur ses faces externe et interne. Ce tissu est grisâtre, translucide, parsemé de grains osseux ; il s'est développé au-dessus du périoste, dans le tissu osseux lui-même. A la face interne, il remonte jusqu'au pourtour de l'orifice du canal dentaire, embrasse le bord antérieur de l'os, jusqu'à la base de l'apophyse coronoïde, et vient envahir toute la face externe de la branche montante, jusqu'à $0^m,01$ au-dessous du col du condyle. Le bord postérieur de l'os seul a été respecté. Le volume total de la tumeur est celui d'une grosse noix. L'examen histologique de ces deux pièces, fait par M. Magitot, a démontré qu'il s'agissait de productions fibro-plastiques en voie d'ossification (fibrome ossifiant).

Après la lecture de cette observation, M. Forget appelle l'attention de la Société sur la première des pièces anatomiques présentées par M. Notta en 1871, et qui met en évidence l'origine qu'il a depuis longtemps, et plus récemment dans son mémoire sur les *anomalies dentaires*, assignée à ces productions fibro-plastiques qui compromettent l'intégrité des os maxillaires, et dont le point de départ est l'hyperplasie du périoste alvéolo-dentaire. Sur cette pièce, on voit la dent molaire incluse dans l'épaisseur et au centre de l'os, avec son développement normal, occupant une cavité alvéolaire irrégulière, de dimensions anormales, creusée dans le maxillaire et remplie par un tissu fibreux parsemé de grains osseux, tissu enserrant de toute part la dent, et qui n'est autre que le périoste de celle-ci à l'état d'hyperplasie. Ce tissu se continue par une scissure intra-osseuse avec le processus fibro-plastique extérieur.

M. MAGITOT demande, à propos de la communication précédente, à présenter deux observations : la première concernant la nature de la tumeur, la seconde relative au fait de la récidive. M. Forget a rappelé, à propos de cette pièce, les faits qu'il a fait connaître dans son mémoire sous le nom de *tumeurs dentaires*, et ceux qu'a décrits M. Broca sous le nom *d'odontomes*. M. Magitot ne croit pas que la pièce de M. Notta puisse en aucune manière se rattacher à ce groupe de lésions. Il s'agit ici, en effet, bien nettement d'une tumeur qui s'est développée à l'occasion d'une anomalie d'une petite molaire frappée d'inclusion au sein du maxillaire, ou si l'on veut *d'hétérotopie;* mais il n'y a point eu participation même de l'organe dentaire, ce qui constituerait l'odontome. La dent est, en effet, bien conformée et entière, et la production morbide occupe le pourtour de son alvéole.

En ce qui regarde la *récidive* mentionnée par M. Notta, M. Magitot ne croit pas qu'il y ait, à proprement parler, récidive, mais bien reproduction sur place. En effet, si l'on examine la première tumeur enlevée il y a dix-huit mois par notre collègue, on reconnaît, au centre de la branche horizontale, la prolongation évidente du tissu altéré qui dépasse les points où a été pratiquée la coupe de résection. La branche montante était donc déjà envahie à cette époque, et la production de la nouvelle tumeur sur ce point n'est qu'une dépendance directe de la première. Il est toutefois impossible d'incriminer le mode opératoire employé par M. Notta, la première tumeur ayant été très-largement limitée par les deux sections osseuses. La fusée intra-maxillaire de l'altération devait nécessairement échapper à l'observation.

M. FORGET. J'ai conservé la dénomination dont s'est servi à tort M. Notta, d'*odontome*. Je viens de m'expliquer sur l'origine de ce néoplasme pour prouver que je ne lui reconnais aucun trait de ressemblance avec les tumeurs dentaires que j'ai décrites dans mon mémoire couronné par l'Institut en 1859.

M. BOINET lit le rapport suivant sur une opération d'ovariotomie pratiquée par le docteur Sarell :

Une opération d'ovariotomie, la première qui a été pratiquée en Orient, vous a été adressée par un de nos confrères de Constantinople, le docteur Sarell, et je viens vous en rendre compte au nom de la commission composée de MM. Demarquay, Paulet et Boinet.

Une Grecque, âgée de trente et un ans, non mariée, bien réglée, d'une bonne constitution, remarqua, il y a cinq ans environ, qu'une tumeur se développait dans le côté gauche du ventre. Cette tumeur acquit un volume tel que bientôt tout le ventre fut envahi. Divers traitements mis en usage restèrent inefficaces. Plusieurs médecins appelés à voir la malade diagnostiquèrent un kyste uniloculaire, et il fut décidé que l'extirpation en serait faite ; mais la malade attendit encore deux ans avant de s'y soumettre. L'état général étant devenu très-mauvais, l'émaciation étant extrême et le ventre ayant pris des dimensions énormes, les règles ayant disparu depuis neuf mois, la dyspnée étant très-grande, ne pouvant plus ni manger, ni dormir, et craignant toujours l'opération, elle s'adressa à d'autres médecins qui, le 22 septembre 1871, évacuèrent, par les ponctions, douze litres de liquide albumineux et filant, et répétèrent la paracenthèse en décembre 1871 et en avril 1872. La dernière ponction l'avait très-peu soulagée, et le ventre était resté très-volumineux, malgré la sortie de huit litres de liquide. Convaincue qu'elle ne pouvait plus vivre longtemps, et le ventre grossissant toujours, elle demanda à être opérée, ce qui eut lieu le 12 novembre 1872, en présence de nombreux médecins. Pendant la chloroformisation, la malade vomit le déjeuner qu'elle avait pris comme à l'ordinaire.

L'opération fut faite suivant les règles ordinaires, si ce n'est que le chirurgien se plaça entre les jambes de la patiente, qui avait été placée sur le bord d'un lit, les jambes pendantes. L'incision du ventre fut de $0^m,09$ à $0^m,10$. Le péritoine ouvert, il s'écoula une quantité considérable de sérosité citrine. La main, introduite dans l'abdomen, apprit que la tumeur était libre d'adhérences dans presque toute son étendue, si ce n'est du côté droit, où elle avait avec la paroi abdominale quelques adhérences qui furent rompues assez

facilement avec la main. Plusieurs poches du kyste ayant été vidées par la ponction, la tumeur fut extraite de l'abdomen, et le pédicule, qui était d'une longueur médiocre, fut scié. Un seul petit vaisseau avait donné du sang. La toilette du péritoine achevée, le ventre fut fermé par huit points de suture entortillée dont deux traversaient le pédicule en même temps que les parois abdominales. Le péritoine ne fut pas compris dans la suture.

Le pansement terminé, la malade fut portée dans son lit, encore endormie par le chloroforme. L'opération avait duré une demi-heure. Les suites de cette opération furent des plus heureuses, et la malade s'est promptement rétablie. La quantité du liquide évacué du péritoine et des kystes était d'environ trente à trente-cinq litres. Celui des kystes était albumineux, filant et purulent dans quelques-uns ; la masse kystique pesait 3 kilogrammes.

Cette observation ne peut donner lieu à aucun commentaire. L'auteur a suivi de point en point le procédé opératoire le plus souvent mis en usage, et ne mérite aucune remarque, si ce n'est que c'est pour la première fois que l'ovariotomie a été pratiquée en Orient. Si elle avait échoué, comme le fait remarquer M. Sarell, il est probable qu'il eût été difficile d'entreprendre de longtemps une seconde opération au milieu d'un pays encore rempli de préjugés ; mais comme elle a réussi, et qu'à cette heure, la malade, qui a été vue par un grand nombre de médecins et de personnes étrangères à la médecine, jouit d'une santé excellente, il espère que d'autres opérations suivront celle-ci dans un pays où les kystes de l'ovaire sont très-fréquents.

L'ordre du jour appelle la continuation de la discussion sur la cataracte.

DISCUSSION

M. MAURICE PERRIN. Quiconque s'est mis au courant du mouvement scientifique, a dû reconnaître qu'il est peu de questions de chirurgie pratique plus riches d'actualité que celle qui est aujourd'hui à l'ordre du jour de nos travaux. Il se passe peu de mois sans qu'un procédé nouveau agrémenté d'une brillante statistique ne fasse son apparition.

Passer successivement en revue tous les produits de cette fièvre d'innovation serait long et peut-être sans grand intérêt pour la Société, puisque c'est chose bien connue. Je me propose seulement d'en bien définir le principe, d'en marquer le caractère.

Jusqu'en 1860, la méthode de Daviel comme méthode générale fut universellement adoptée. Ainsi qu'on le sait, cette méthode a pour objet une grande incision de la cornée, dont la base centrale est très-rapprochée du méridien de la cornée.

A cette époque, qui marque le début de la période révolutionnaire, Waldau (Schuft) s'engagea dans une voie tout opposée en appliquant aux cataractes séniles le procédé à petite incision périphérique, avec ou sans iridectomie, pratiquée à l'aide du couteau lancéolaire et conseillé peu de temps auparavant par de Graëfe pour les cataractes mixtes à noyau petit, enveloppé de couches corticales épaisses et molles.

Le couteau lancéolaire ancien mesurait à sa base $0^m,007$ environ. Il fallait donc faire passer à travers une ouverture bien inférieure à $0^m,007$ un corps dur, résistant, mesurant souvent $0^m,006$, $0^m,007$, $0^m,008$ et même $0^m,010$. C'était renouveler le projet de Palucci, qui, à la fin du siècle dernier, conseillait d'extraire la cataracte par morceaux à travers une ouverture de $0^m,002$. Pour atteindre son but, M. Waldau eut recours à d'énormes curettes qui portent son nom; mais de sérieux accidents attribués à juste titre à l'emploi d'instruments volumineux, avaient promptement fait abandonner ce mode d'extraction; lorsque la même idée fut reprise par Critchett, qui, en améliorant l'appareil instrumental, lui gagna de nouveau la faveur du monde médical.

Les modifications de Critchett portèrent, d'une part, sur la forme des couteaux lancéolaires, qui devinrent moins longs et plus larges à la base, de façon à obtenir une incision un peu plus étendue, et d'autre part, sur la forme des curettes à traction, qu'il fit faire beaucoup moins volumineuses et disposées en coin à leur extrémité, de façon à être engagées plus facilement entre la membrane hyaloïde et le cristallin. Cette curette fut encore réduite dans son volume par Bowman.

Grâce à ces perfectionnements et plus encore à la faveur de l'habileté bien connue de Critchett et de Bowman, l'extraction linéaire produisit entre leurs mains des résultats supérieurs à la méthode de Daviel. Cela ne suffit pas pour la généraliser, la plupart des opérateurs reconnurent qu'il était souvent nécessaire d'agrandir avec les ciseaux l'incision obtenue avec le couteau lancéolaire; que l'opération était toujours laborieuse, qu'elle réclamait fréquemment plusieurs introductions de la curette, que les cataractes un peu volumineuses se fragmentaient ou se luxaient parfois sous l'effort de l'instrument: que le plus souvent les couches corticales

étaient abandonnées dans le sac capsulaire, etc. On reconnut, en un mot, de nouveau que tout procédé qui, en raison de l'étroitesse de l'incision, nécessite l'emploi d'instruments d'avulsion, est défectueux. Il peut donner d'excellents résultats entre des mains exceptionnellement habiles et exercées, mais il ne saurait être d'une application générale. L'avantage spécial attribué au procédé de Critchett était de donner une plaie moins étendue que l'extraction ordinaire, de produire une coaptation plus facile des lèvres de la plaie, d'échapper au prolapsus de l'iris, à la suppuration du lambeau et à l'ophthalmitis, de nécessiter un traitement consécutif moins long, moins assujettissant, mais il occasionne une plus grande quantité d'iritis prématurées ou tardives, d'irido-cyclites et d'une façon plus générale des cataractes secondaires. Sur 118 malades opérés de la sorte, de Graëfe eut 11 succès et 28 à 30 insuccès qui exigèrent des opérations consécutives, à la suite desquelles douze fois la vision ne devint pas suffisante pour l'orientation; ce qui représente un minimum d'insuccès de 20 pour 100.

J'ai pratiqué six fois l'opération de Critchett; les résultats obtenus ont été moins favorables que ceux que m'avait donnés la méthode de Daviel et dont il sera bientôt question. Les résultats des ophthalmologistes anglais exposés en 1866 au congrès ophthalmologique de Heidelberg eurent pour effet d'attirer plus que jamais l'attention sur les procédés d'extraction.

Peu de temps après, de Graëfe fit connaitre sa nouvelle méthode, qu'il désigna sous le nom d'*extraction linéaire modifiée*. Cette méthode eut un tel retentissement et conserve encore une telle notoriété, qu'il importe de nous y arrêter.

On peut la considérer dans ses traits principaux comme le contrepied de la méthode de Daviel; dans celle-ci, la porte de sortie de la cataracte est centrale, l'incision dessine un lambeau à travers la cornée; dans l'autre, la porte de sortie est périphérique, et l'incision qui se rapproche de la forme linéaire passe par le limbe scléral.

La première préoccupation de de Graëfe fut de substituer à l'incision à lambeau une incision inscrite, autant que possible, dans le plan d'un grand cercle de façon à avoir une ouverture de sortie *maxima*, avec une incision *minima* et une coaptation plus facile, plus exacte des lèvres de la plaie. Sur ce point, dont personne ne contestera l'importance, le but de l'opération fut atteint d'une façon suffisamment rigoureuse pour la pratique, car il ne s'agit pas ici de résoudre ces problèmes avec la rigueur mathématique.

L'incision de de Graëfe, passant par le limbe scléral, et aboutissant

à peu près (car l'auteur n'a jamais été bien explicite à cet égard) aux limites mêmes de la cornée, se rapproche suffisamment du plan d'un grand cercle pour que le lambeau qui en résulte soit réduit à de très-petites dimensions. La seconde préoccupation de de Graëfe fut de substituer, comme Jacobson, une incision scléroticale à l'incision cornéenne de Daviel, dans le but d'avoir une plaie plus apte à se réunir immédiatement, moins exposée « aux rapides proliférations, etc. », et il attache une telle importance à cette innovation que, dans sa réponse à Steffan, il attribue à une incision passant par la cornée, contrairement à la règle qu'il pose, la plupart des insuccès obtenus par son procédé (*Annales d'oculistique*, 1867). J'ignore sur quelles observations le célèbre professeur de Berlin se fondait, pour admettre comme démontré que les plaies sclérotícales sont moins graves, toutes conditions égales d'ailleurs, que les plaies de la cornée; mais jusqu'à ce que la preuve soit faite, je suis disposé à croire le contraire, et à soutenir que les blessures de la cornée qui se guérissent si vite, si bien, sans laisser de traces apparentes, exposent à moins d'accidents qu'une plaie de la sclérotique qui est le siége des cicatrisations longues, irrégulières, incomplètes, à forme cystoïde.

Toutefois, s'il reste encore des doutes sur ce point de doctrine, il ne sera contesté par personne que l'incision par la sclérotique, en raison de la vascularité plus grande de la conjonctive à ce niveau, de la proximité du canal de Schlemm, donne beaucoup de sang; que ce sang, qui baigne les lèvres de la plaie, n'attend qu'un incident, tel que l'écartement des lèvres de la plaie, une petite perte du corps vitré, pour pénétrer par aspiration dans la chambre antérieure et gêner beaucoup le manuel opératoire.

Pour obtenir une incision linéaire limitée au limbe scléral, de Graëfe fut conduit à substituer une incision périphérique à l'incision centrale, à transporter la porte de sortie de la cataracte loin de l'axe de la cornée. En effet, la base du lambeau de Daviel est située à $0^m,001$ au-dessus du méridien horizontal de la cornée, tandis que l'incision de de Graëfe s'en éloigne de $0^m,003$ 1/2, en supposant à la cornée un diamètre de $0^m,010$. Est-ce là une innovation heureuse?

Les incisions périphériques doivent-elles être préférées aux incisions centrales? Je n'hésite pas à déclarer que non; elles ont pour conséquence de transformer une opération dans laquelle la cataracte tend spontanément à s'engager par l'action de la pression intra-oculaire en une autre, dans laquelle la lentille laissée en

équilibre ne peut sortir qu'à l'aide de tractions, de manœuvres, de pressions destinées à provoquer un déplacement latéral en quelque sorte contre nature.

Je m'explique : le cristallin dont l'axe principal se confond à peu près avec l'axe de la cornée est soumis dans tous les sens à la pression extra-oculaire. Comme les effets de cette pression sont en raison directe de l'étendue des surfaces qui les supportent, il est clair que les conditions d'équilibre de cette lentille sont réglées par les pressions exercées sur chacune de ses faces, et infiniment peu par celles qui agissent sur son bord, lequel représente en quelque sorte une ligne mathématique.

La pression exercée sur la face postérieure du cristallin tend à le déplacer directement d'arrière en avant, à l'appliquer contre une partie de la face interne de la cornée égale à ses propres dimensions; c'est le résultat de cette dernière, l'humeur aqueuse étant écoulée, qui assure l'équilibre de cette lentille. Et, de même, ce sont les défauts de résistance de cette membrane qui doivent entraîner son déplacement spontané. Plus la brèche se rapproche de l'axe de la cornée, plus la résistance est amoindrie, et par conséquent plus le déplacement du cristallin est assuré. Ce déplacement s'opérera par un mouvement de rotation sur l'un des axes, dont la direction est déterminée par la situation même de la brèche. Et, par opposition, plus cette dernière se rapproche du bord de la cornée, moins les effets seront simples et sensibles; au delà de cette limite et dans le plan de l'équateur de la lentille, ils doivent être relativement nuls. C'est à ce titre que l'incision de de Graëfe doit laisser à peu près intactes les conditions d'équilibre de la cataracte, puisque les plus gros noyaux mesurent rarement $0^m,008$ et atteignent rarement, par conséquent, le niveau de la base du lambeau situé, ainsi que nous le savons, à $0^m,003$ 1/2 de l'axe de la cornée.

Théoriquement, le procédé de de Graëfe doit être un procédé laborieux, difficile, périlleux, en raison de la route irrationnelle que doit suivre la cataracte; celle-ci, restant à peu près en équilibre et n'étant mise en mouvement que par des pressions ou des tractions, doit être fréquemment abandonnée dans le sac capsulaire.

Ces prévisions de la théorie se reflètent en quelque sorte à chaque page des écrits de de Graëfe sur ce sujet. Les curettes font place à des crochets; ceux-ci changent successivement de forme, on leur substitue de larges curettes en caoutchouc durci; en un mot, tout un arsenal pour parvenir à vaincre la résistance du cristallin qui ne peut pas sortir

sans doute, ou parvenir à triompher de toutes ces difficultés. Avec de l'habileté personnelle et surtout après un très-grand nombre d'opérations, on finit par obtenir de très-bons résultats. N'est-ce pas là l'enseignement qui ressort des différentes statistiques de l'auteur du procédé linéaire modifié?

La première dont il est fait mention dans son premier mémoire, donne 11 pour 100 d'insuccès, et la dernière 2 à 5 p. 100 seulement, sans qu'il soit intervenu de perfectionnements qualifiés dans le manuel opératoire; mais après un chiffre de plusieurs milliers d'opérations, si l'incision de de Graëfe est aussi mal placée que possible pour la sortie spontanée de la cataracte, elle expose fatalement à la procidence du corps vitré.

En effet, la brèche correspond précisément à la zonule de Zinn, dont le peu de consistance, l'iris étant excisé, ne saurait résister aux effets de la pression intra-oculaire; sur ce point encore, l'incision de de Graëfe doit théoriquement aboutir fréquemment à une rupture de l'hyaloïde. C'est bien ce qui est arrivé entre les mains des opérateurs les plus habiles.

Primitivement, de Graëfe l'évaluait à 1/8 des cas; Arlt à 1/7; Knapp à 1/4, etc.

Depuis lors il y a eu progrès, parce qu'elle finit toujours par triompher ou par éluder le péril; ce que je veux montrer en rappelant cette énorme proportion d'accidents, c'est que le péril existe en pratique comme en théorie.

Une méthode qui, sans supériorité bien démontrée, nécessite un tel apprentissage n'est pas viable; aussi ne tarda-t-elle pas à être abandonnée. Je ne connais guère actuellement que Knapp et peut-être Snellen qui lui soient restés fidèles; mais qu'on ne s'y méprenne pas, je ne fais allusion ici qu'à la seule innovation de de Graëfe, importante à ses yeux, à savoir la substitution de l'incision sclérotícale à l'incision cornéenne de Daviel, de l'incision périphérique à l'incision centrale; on est revenu à cette dernière de façons différentes et, ce que je ne puis admettre, on a continué à attribuer au procédé de de Graëfe des modifications qui en sont la négation.

En voici la preuve :

Arlt adopte le procédé de de Graëte, mais il conseille de faire l'incision de façon que le sommet du petit lambeau coïncide avec celui de la cornée.

Critchett fait la ponction et la contre-ponction comme de Graëfe, puis il tourne le couteau directement en avant, de façon que la

plaie soit tout à fait *cornéenne*, contrairement au précepte fondamental du professeur de Berlin.

En Italie, Secondi se montre favorable au procédé de de Graëfe, mais il recommande de faire passer l'incision aux limites de la cornée, c'est-à-dire de la rendre moins périphérique.

En France, deux élèves de de Graëfe s'écartèrent assez des préceptes du maître pour qualifier de procédé nouveau leur manière de faire.

L'un adopte un lambeau *cornéen*, dont la base est placée à $0^m,002$ au-dessous du sommet de la cornée, et dont le sommet correspond à la limite de cette dernière.

L'autre substitue à l'incision sclérotícale de de Graëfe une section *cornéenne* à très-petite courbure, passant à $0^m,002$ environ au-dessus du bord inférieur de la cornée.

Il supprime aussi l'iridectomie.

Le même plan opératoire a été décrit par notre collègue M. Notta, dans sa dernière communication à la Société de chirurgie; seulement il choisit le segment supérieur de la cornée et pratique la ponction et la contre-ponction à la circonférence de la cornée, suivant une ligne située à $0^m,002$ ou $0^m,003$, insuffisante pour l'expulsion spontanée des cataractes à gros noyaux.

M. Warlomont, dans l'article Cataracte, du *Dictionnaire encyclopédique*, avait déjà proposé la même chose, en prenant le soin toutefois de pratiquer la ponction et la contre-ponction dans la portion sclérotícale à $0^m,001$ 1/2 de la cornée, de façon à obtenir une ouverture plus grande.

Tout récemment, M. Lebrun, de l'Institut ophthalmologique du Brabant, a aussi imaginé un procédé d'extraction qu'il appelle *l'extraction à petit lambeau médian*, et qui consiste à tailler un lambeau dont la base, intéressant toute la largeur de la cornée, est située à $0^m,001$ ou $0^m,002$ au-dessous du méridien horizontal, et dont le sommet correspond à l'union du tiers supérieur, avec les deux tiers inférieurs de cette membrane, c'est-à-dire à $0,^m003$ environ au-dessous de la tangente passant par le bord cornéen supérieur. Les résultats obtenus par MM. Warlomont et Critchett paraissent très-satisfaisants.

En ajoutant à l'énumération qui précède le procédé à lambeau cornéen de Taylor, de Wolf d'Aberdeen, qui appuie sa manière de faire sur une proportion de 94 p. 100 de succès, on est loin d'avoir épuisé la série des modifications proposées ou appliquées dans ces derniers temps au procédé d'extraction.

Toutefois l'énumération qui précède suffit pour montrer quelle est la route ou plutôt le circuit parcouru à propos de la question qui nous occupe.

A la grande incision cornéenne de Daviel, on a voulu substituer des incisions relativement petites, périphériques, et enfin sclérotícales.

De ces tentatives qui réclament, pour être menées à bonne fin, une grande habileté personnelle, et surtout beaucoup d'opérations, sont nés, comme cela devait être, de nombreux procédés dont le caractère général est de revenir à la kératotomie et aux incisions centrales, c'est-à-dire d'abandonner la voie nouvelle ouverte par de Graëfe pour perfectionner l'œuvre de Daviel. Je n'ai garde d'oublier toutefois que c'est à la puissante impulsion du célèbre professeur de Berlin et à la réhabilitation du couteau linéaire dont il a vulgarisé et généralisé l'emploi, que nous sommes redevables de la plupart des perfectionnements successifs dont nous apprécions en ce moment la valeur. Disons encore qu'en supprimant en fait la méthode de de Graëfe, on a conservé de lui la ponction et la contre-ponction dans le limbe sclérotical, qui permettent, lorsqu'il y a lieu, d'ajouter $0^m,002$ ou $0^m,003$ à l'étendue de l'incision.

Je crois avoir montré que les incisions exiguës, de quelque nom qu'on les décore, de même que les incisions périphériques, sont toutes irrationnelles et plus dangereuses que les incisions plus grandes et plus centrales à petit lambeau. Je n'en veux d'autre preuve que la pratique de la plupart des opérateurs qui, conduits par leur sens clinique, ont restauré la kératotomie de Daviel en voulant modifier la méthode de de Graëfe.

Nous voilà donc revenus au bon vieux précepte que Wenzel fils formulait en 1786, dans son *Traité de la cataracte*, et que je crois profondément vrai : « les dangers de l'opération dépendent beaucoup plus d'une ouverture trop petite que d'une ouverture trop grande. »

Si nous sommes dans le vrai en faisant abstraction des méthodes spéciales de Jacobson, de Spérino, de Pagenstécher qui ont pour but l'extraction de la cataracte avec sa capsule, la question qui nous occupe se pose en ces termes : vaut-il mieux revenir purement et simplement à la kératotomie de Daviel ou adopter l'une des modifications qui, sous des noms bien différents, lui ont été apportées?

Pour apprécier la valeur clinique d'un procédé d'extraction, deux voies se présentent : en discuter les principes ou en supputer les résultats. Ce dernier mode est, sans contredit, le plus vrai, le plus

saillant, le plus péremptoire ; mais il est singulièrement embarrassant. Chacun vante son procédé et l'appuie d'une superbe statistique. A Dieu ne plaise que je doute de la sincérité de personne ; mais il vient parfois à l'esprit, quoi qu'on fasse, la tentation de se demander si telle ou telle d'entre elles est bien destinée à servir les intérêts de la science ou à ajouter des ailes à quelque renommée. L'alignement du chiffre m'inspire encore une telle défiance, que, à mon grand regret, j'en suis encore à croire avec Daviel : « que ce ne sont pas les succès proclamés qui prouvent l'excellence d'une méthode, mais les principes sur lesquels elle est fondée. » Cependant il serait difficile au plus sceptique de ne pas accepter comme démontré que la proportion de succès par la kératotomie à grand lambeau de Daviel est inférieure à celle des procédés nouveaux.

Je ne crois pas m'écarter beaucoup de la vérité en évaluant la différence à 10 p. 100 ; mais quel est, parmi ces derniers, celui auquel il faut donner la préférence ? Celui qui réalise le mieux les conditions fondamentales suivantes : d'une part ouvrir une porte largement suffisante pour le passage de la cataracte, et la mieux placée, pour faciliter sa sortie spontanée ; et, d'autre part, choisir comme forme et comme siége l'incision qui, réalisant le but principal que je viens de mentionner, expose le moins aux accidents.

Plus la base de l'incision se rapproche du méridien de la cornée, plus elle est étendue et bien placée, moins son sommet s'écarte de la base, moins le lambeau est grand et la blessure dangereuse. Selon toute raison, à ce titre, l'incision type est celle de Küchler, qui passe par le méridien de la cornée. Toutefois, il importe que la cicatrice cornéenne consécutive soit en dehors du champ pupillaire ; il importe aussi que l'incision ne se rapproche pas trop de la circonférence de l'iris pour éviter les enclavements et les synéchies antérieurs.

En me fondant sur ces considérations, j'ai adopté, depuis quelques années, la manière suivante, et je m'en trouve bien. La ponction et la contre-ponction sont faites aux limites de la cornée, suivant une ligne passant à $0^m,002$ au-dessus du méridien horizontal de la cornée. A ce niveau, la base de l'incision mesure 0^m009 en prenant toujours pour type une cornée de $0^m,010$. Si je puis prévoir que le noyau de la cataracte est très-volumineux, je recule de $0^m,001$ la ponction et la contre-ponction, dans le bord scléral, de façon à avoir une ouverture de 0^m011 amplement suffisante. L'incision est ensuite conduite de bas en haut, de façon à aboutir à $0^m,001$ ou 0^m002 au-dessus du limbe supérieur de la cornée.

Jusqu'alors j'ai exécuté régulièrement l'iridectomie comme dans le procédé de de Graëfe. Ce procédé rentre plus ou moins dans les procédés précédemment mentionnés, aussi je m'empresse de repousser toute pensée d'innovation qui pourrait m'être imputée.

En agissant de la sorte, on obtient une sortie facile, régulière de la cataracte, sans pressions ni manœuvres auxiliaires, sauf l'entre-bâillement de la lèvre supérieure de la plaie avec le dos d'une curette. J'ai voulu apprécier par moi-même la valeur comparative de la kératotomie classique et de la kératotomie à petit lambeau dont il est question. Voici à quels résultats je suis arrivé.

66 kératotomies supérieures à grand lambeau m'ont donné :

Succès immédiats	57
Insuccès absolus	6
Insuccès relatifs	3

Soit 85 p. 100 de succès.

83 kératotomies à petit lambeau ont donné :

Succès immédiats	72
Insuccès immédiats ou après opération ultérieure	11

Soit 87 p. 100 de succès.

J'ai rangé dans la catégorie des succès tous les opérés qui pouvaient écrire et lire couramment les caractères d'un journal. Je préfère cette base à l'échelle parce qu'elle permet d'évaluer l'acuité de la vision à distance, ce qui est indispensable pour les malades qui s'en vont au douzième ou quinzième jour. On évite aussi de la sorte un classement des opérés de cataracte d'après le degré de l'acuité visuelle, qui me semble plus spécieux que vrai, et plus rigoureux que ne le comporte le sujet.

J'ai réuni aussi tous les insuccès absolus ou relatifs en un seul total pour fournir une base plus simple qui, si elle était adoptée, permettrait de comparer entre elles les différentes statistiques.

Les neuf insuccès occasionnés par la kératotomie sont représentés par un cas d'issue brusque d'une grande quantité d'humeur vitrée et une panophthalmie consécutive ; par les cas d'iritis suivis d'occlusion de la papille et d'opacité de la cornée, et enfin par un large enclavement de l'iris qui aurait motivé, dans de bonnes conditions, une opération ultérieure à laquelle la malade, vieille femme de soixante-quinze ans, s'est refusée. Quant à la kératotomie à petit lambeau, je dois dire tout d'abord que trois de ces insuccès remontent à l'époque où se pratiquait encore l'incision de de Graëfe. Chez

ces trois opérés, âgés : l'un de quatre-vingt-un ans, l'autre de quatre-vingt-deux ans et le troisième de soixante-seize ans, porteurs tous trois de vieilles cataractes à noyaux larges, plats, durs comme de la corne, l'incision fut manifestement trop petite. Les manœuvres dites de glissement amenèrent une issue assez abondante d'humeur vitrée, la pénétration, par aspiration, dans la chambre antérieure, d'une quantité de sang suffisante pour masquer la pupille et la cataracte, et enfin l'obligation d'agrandir l'incision et d'aller chercher la cataracte à tâtons avec la curette de Critchett. Il en résulta des iritis plastiques qui fermèrent la pupille, aboutirent à une déformation du bulbe et une opacification d'une grande partie de la cornée.

Les 8 autres insuccès se répartissent comme il suit :

Iritis et kératite purulente	2
Décollement de la rétine	2
Iritis plastique	2
Iritis sénile	2
Atrophie papillaire	1

Les deux décollements de la rétine ont été occasionnés par un spasme de l'œil au moment de l'incision, spasme assez violent pour expulser la cataracte avant l'excision de l'iris et la discision de la capsule.

Il est bon de remarquer que, malgré le peu de hauteur de mon lambeau, j'ai eu des suppurations de la cornée et de l'iris.

En vingt quatre heures, dans ces deux cas, la chambre antérieure se remplit de pus, la conjonctive devint le siége d'un chémosis énorme, bien que les opérations aient été absolument simples et régulières.

J'ai conservé jusqu'alors l'excision de l'iris, bien que ce temps de l'opération ne soit plus nécessaire pour faciliter l'introduction et la manœuvre d'instruments avulseurs devenus inutiles, mais elle me permit de pratiquer la longue discision de la capsule que l'on obtient avec la griffe capsulaire; elle évite les enclavements, les synéchies antérieures.

Enfin, elle me paraît inoffensive, surtout lorsqu'elle est limitée à la partie située au dessous d'une incision passant à $0^m,001$ ou $0^m,002$ du bord de la cornée.

Je dois dire cependant qu'elle occasionne le plus souvent une légère ascension de la pupille que l'on a attribuée à un petit enclavement aux lèvres de la plaie, mais qui est plus spécialement en

rapport avec les pupilles peu dilatables ; d'ailleurs cette décentration ne nuit pas à la vision et n'est que très-peu apparente.

ÉLECTION
D'UN MEMBRE TITULAIRE

28 votants. — Majorité 15.

M. Polaillon obtient	18	voix.
M. Ledentu	4	—
M. Nicaise	3	—
M. Terrier	2	—
M. Krishaber	1	—

En conséquence, M. Polaillon est nommé membre titulaire.

La séance est levée à cinq heures vingt minutes.

Le vice-secrétaire : DE SAINT-GERMAIN.

SÉANCE DU 9 AVRIL 1873.

Présidence de M. TRÉLAT.

Le procès-verbal de la précédente séance est lu et adopté.

CORRESPONDANCE

La correspondance comprend :

La *Gazette des Hôpitaux* ; — l'*Union médicale* ; — la *Gazette hebdomadaire* les *Archives générales de médecine et de chirurgie* ; — le *Mouvement médical* la *Tribune médicale* ; — la *France médicale* ; la *Gazette obstétricale* ; — la *Gazette médicale de Strasbourg* ; — le *Bordeaux médical* ; — le *Journal médical de la Mayenne*.

M. VERNEUIL présente, de la part de M. Louis Thomas (de Tours),

membre correspondant, une observation manuscrite de fissure congénitale du nez.

De la fissure congénitale du nez. — Sans vouloir affirmer que le vice de conformation qui fait l'objet de l'observation suivante, n'a jamais été signalé, du moins puis-je dire que dans aucun de nos traités classiques de chirurgie il n'en est fait mention, et que les recherches assez nombreuses que j'ai entreprises pour trouver la relation d'un fait semblable, sont restées sans résultat.

Ce vice de conformation ne doit pas en effet être confondu, comme je le démontrerai, avec la fissure congénitale des joues, dont il existe quelques rares exemples. Il en est tout à fait distinct, mais, comme lui et comme le bec-de-lièvre, il trouve son explication dans le mode de développement de la face, tel que nous l'ont fait connaître les travaux du savant professeur du Collége de France, M. Coste.

Observation. — Dans les premiers jours du mois de mars dernier, mon confrère M. Delavente, de Rigny-Ussé (Indre-et-Loire), m'adressait un enfant de trois mois, du sexe masculin, fort pour son âge, un bel enfant en un mot, né de parents bien portants, sans lien de parenté avant le mariage, et ayant eu déjà un enfant, âgé aujourd'hui de cinq ans, parfaitement bien constitué.

Cet enfant présentait le vice de conformation suivant : il existait, sur le côté droit de la face, une ouverture triangulaire, dont la base arrondie, située inférieurement, correspondait à l'ouverture antérieure de la fosse nasale, tandis que son sommet terminé en pointe dépassait en haut l'angle interne de l'œil et atteignait presque le rebord supérieur de l'orbite. Cette ouverture laissait ainsi à découvert, jusqu'à la racine du nez, la cavité de la fosse nasale correspondante. Elle était limitée en dehors par les téguments de la joue et des paupières réunis à la muqueuse de la fosse nasale, en dedans et en haut par les téguments du nez également unis à la muqueuse, tandis que, plus bas, son bord était formé par la muqueuse qui tapissait l'aile du nez renversée en haut et en dedans; sur la ligne médiane, elle était distante de plus de $0^m,01$ du bord externe de l'orifice de la fosse nasale correspondante.

Dans cette ouverture anormale, on apercevait le cornet inférieur, dont la partie supérieure et interne adhérait à la muqueuse qui tapissait la face interne de l'aile du nez renversée.

L'œil n'avait subi aucun arrêt dans son développement, non plus que la cavité orbitaire. Seule, la paupière inférieure présentait une

disposition anormale. L'extrémité interne de cette paupière et la caroncule lacrymale étaient situées un demi-centimètre environ plus bas que celles du côté opposé. La paupière supérieure avait sa direction normale, de telle sorte qu'il existait entre la caroncule lacrymale et l'extrémité interne de la paupière supérieure un intervalle de plus d'un demi-centimètre, qui était comblé par un pont cutané ayant environ $0^m,003$ de large. Ce pont cutané, qui réunissait les deux paupières, séparait l'œil de la fissure, de telle sorte que son bord externe était uni à la conjonctive et son bord interne à la muqueuse nasale. On observait les points lacrymaux sur chacune des paupières. La mère m'assurait cependant que cet œil était le siége d'un larmoiement continuel, ce qu'on pouvait du reste expliquer par l'abaissement de la paupière inférieure et surtout l'absence du lac lacrymal par suite du déplacement de la caroncule. Je suis porté à croire que les voies lacrymales existaient, car la branche montante du maxillaire était parfaitement conformée et la fissure résultait du défaut d'union du maxillaire et de l'os propre du nez, c'est-à-dire qu'elle était située en dedans des voies d'excrétion des larmes.

Il n'existait aucun autre vice de conformation soit de la fosse nasale du côté opposé, soit de la lèvre supérieure, soit du voile du palais ou de la voûte palatine. Je signalerai seulement la présence, sur la ligne médiane du nez, d'un raphé, saillant de $0^m,001$, sorte de couture, indice sans doute de la réunion de parties primitivement séparées.

Le 10 mars, avec l'assistance de mes confrères MM. Maugeret et Dugenet (de Tours) et de M. Michelowitz, étudiant, je procédai à la restauration de cette difformité.

Ayant fait une incision sur le bord interne de la fissure, à l'union de la muqueuse et des téguments, je disséquai la lèvre tégumentaire de cette incision, en commençant par le lambeau cutané placé entre les deux paupières, que je détachai, par une incision transversale, à son union avec la paupière supérieure. Je terminai cette dissection de la lèvre externe en avivant l'orifice de la fosse nasale dans ses trois quarts externes.

Pour mobiliser les téguments du nez et amener au contact l'aile du nez déviée avec l'orifice de la fosse nasale, je fis, jusque sur le front, une incision verticale partant de l'angle supérieur de la fissure. De l'extrémité supérieure de cette incision, j'en fis partir une seconde horizontale, perpendiculaire à la première, dirigée vers le côté opposé et ayant environ $0^m,01$ d'étendue. Je séparai alors l'aile

du nez déviée du cornet inférieur, avec lequel elle avait contracté des adhérences et je disséquai tous les téguments du nez jusqu'au delà de la ligne médiane. Grâce à cette dissection, les téguments du nez purent être assez mobilisés pour que l'aile du nez déviée arrivât sans grand tiraillement au contact du bord externe de l'orifice de la fosse nasale.

Une épingle, enfoncée obliquement à travers la lèvre supérieure et l'aile du nez, rapprocha exactement ces parties. Une seconde suture entortillée maintint au contact les téguments de la joue et la lèvre interne de la fissure.

Pour ramener la caroncule lacrymale et la paupière inférieure au même niveau que celles du côté opposé, j'engageai le petit lambeau qui, avant l'opération, réunissait les deux paupières, entre les lèvres de l'incision que j'avais faite jusque sur le front, et l'y maintins par une double suture. Enfin une troisième suture entortillée placée un peu au-dessous de la paupière inférieure, rapprocha d'une façon complète les bords avivés de la fissure. Le résultat immédiat de l'opération était aussi satisfaisant que possible.

Les sutures furent laissées en place pendant quatre jours. Lorsque je les enlevai, je trouvai l'aile du nez complétement réunie à l'orifice de la fosse nasale. Malheureusement la réunion n'avait pas eu lieu à la partie supérieure. J'attribuai cet insuccès à ce que le lambeau que j'avais fixé entre les lèvres de l'incision supérieurement était d'une minceur extrême et avait été contus par les mors de la pince à griffe pendant sa dissection, que son adhérence avec la branche montante du maxillaire avait rendue très-laborieuse. Mais je dois aussi me reprocher de n'avoir pas pratiqué l'occlusion des paupières. Un fil, passé à la base d'un pli cutané sur chaque paupière et noué en avant aurait suffi, avec quelques bandelettes agglutinatives, pour assurer l'immobilisation pendant les quelques jours nécessaires à la réunion.

Pendant les jours qui suivirent, les bords de la plaie furent maintenus aussi rapprochés que possible à l'aide de bandelettes agglutinatives; mais toutes mes tentatives pour obtenir une coaptation exacte et une réunion secondaire furent rendues infructueuses par les cris incessants de l'enfant.

Quinze jours après l'opération, l'enfant quittait Tours. La fosse nasale n'était plus ouverte en avant, l'aile du nez était à sa place et l'orifice de la narine présentait à peu près sa conformation normale. La paupière inférieure et la caroncule lacrymale étaient

abaissées et il existait, de l'angle interne de l'œil à l'aile du nez, une fissure large de $0^m,002$ à $0^m,003$.

L'opération avait donc néanmoins donné un résultat satisfaisant, et si une seconde opération est nécessaire pour compléter la guérison, du moins elle sera d'une exécution plus facile et offrira des chances de succès infiniment plus grandes.

Le vice de conformation qui fait le sujet de cette observation, consistait en une fissure laissant complétement à découvert la cavité de la fosse nasale droite, dans toute son étendue. Les parties qui entrent dans la structure du nez, squelette et parties molles, existaient, mais, au lieu d'être réunies, étaient séparées, laissant ainsi entre leurs bords une ouverture dont le diamètre n'était pas moindre inférieurement de $0^m,01$. Le nom de *fissure congénitale du nez*, sous lequel je désigne ce vice de conformation, est donc parfaitement justifié.

Cette difformité diffère de celle décrite sous le nom de *fissure congénitale de la joue*, qui, s'accompagnant *toujours* d'un vice de conformation de la bouche, doit être considérée comme une complication du bec-de-lièvre. On peut admettre deux variétés de la fissure congénitale de la joue : l'une consiste dans le prolongement de la bouche au niveau de la commissure et est plus spécialement désignée sous le nom de *bec-de-lièvre génien ou commissural*; l'autre, qui est la fissure congénitale génienne proprement dite, consiste dans le prolongement du bec-de-lièvre sur la joue et même jusqu'à l'orbite; il existe alors une large ouverture par laquelle on découvre l'intérieur de la bouche. Cette fissure de joue se dirige vers la pommette ou l'angle externe de l'orbite, quelquefois vers la paupière inférieure, qui peut même être divisée et présenter un colobome. Mais dans tous les cas de cette nature qui ont été rapportés, le nez était parfaitement conformé. Ces vices de conformation sont donc tout à fait distincts de la fissure congénitale du nez.

M. Coste nous apprend que la face se développe par cinq bourgeons : un médian et quatre latéraux. Le bourgeon médian forme le nez et l'os intermaxillaire. Les deux bourgeons latéraux inférieurs se réunissent sur la ligne médiane pour former la mâchoire inférieure; en haut et en dehors ils se réunissent avec les bourgeons latéraux supérieurs, et de cette réunion résulte la commissure des lèvres.

Les bourgeons latéraux supérieurs forment, en s'unissant avec le bourgeon médian, le nez et la lèvre supérieure, et en s'unissant entre eux, la voûte palatine et le voile du palais.

D'après l'examen des planches tirées de l'atlas de M. Coste et reproduites dans nos traités d'anatomie (les seules que j'aie pu consulter) et surtout d'après l'étude des vices de conformation qui peuvent se montrer à la face, on doit admettre, il me semble, que le bourgeon latéral supérieur envoie trois prolongements *primitivement distincts :*

1° Un *prolongement postérieur*, se réunissant sur la ligne médiane à celui du côté opposé pour former la voûte palatine et le voile du palais ;

2° Un *prolongement antéro-inférieur* se réunissant avec la partie inférieure du bourgeon médian pour former la lèvre et la mâchoire supérieures;

3° Un *prolongement antéro-supérieur*, se réunissant avec le bourgeon médian à sa partie supérieure pour former la fosse nasale.

L'indépendance primitive de ces deux prolongements du bourgeon maxillaire supérieur est démontrée par le vice de conformation désigné sous le nom de *fissure congénitale de la joue*, et par l'existence d'un sillon intermédiaire visible sur un embryon de trente-cinq jours, ainsi qu'il résulte d'un dessin de M. Coste.

Dès le quarantième jour, la fusion de ces deux prolongements a lieu, le sillon intermédiaire a disparu, et le bourgeon maxillaire supérieur se présente sous la forme d'une masse triangulaire, séparée de la partie intermaxillaire du bourgeon médian par un sillon vertical, et de la partie nasale du même bourgeon par un sillon horizontal.

L'époque à laquelle se fait la réunion des deux prolongements antérieurs du bourgeon maxillaire supérieur, c'est-à-dire avant le quarantième jour, montre que l'indépendance de ces deux prolongements ne peut persister sans qu'il y ait simultanément un vice de conformation de la bouche. Le sillon qui les sépare, sur un embryon de trente-cinq jours, se termine, en effet, dans cette cavité. Le défaut de réunion de ces deux prolongements s'accompagnera donc forcément de bec-de-lièvre, et nous savons qu'il en a toujours été ainsi.

Ceci admis, voici quelle serait alors l'explication des différents vices de conformation de la face.

1. *Bec-de-lièvre.* — Défaut de réunion du prolongement antérieur et inférieur du bourgeon maxillaire supérieur avec le bourgeon médian ;

2. *Fissure congénitale du nez.* — Défaut de réunion du prolonge-

ment antérieur et supérieur du bourgeon maxillaire supérieur avec le bourgeon médian.

3. *Division de la voûte palatine.* — Défaut de réunion entre eux des deux prolongements postérieurs des bourgeons maxillaires supérieurs.

4. *Bec-de-lièvre génien ou commissural.* — Défaut de réunion des bourgeons maxillaires supérieur et inférieur du même côté.

5. *Fissure congénitale génienne.* — Défaut de soudure des deux prolongements antérieurs du bourgeon maxillaire supérieur. Ce vice de conformation s'accompagne toujours de bec-de-lièvre, tandis que les autres peuvent exister isolément.

M. FORGET présente, au nom de M. Gilette, un mémoire imprimé intitulé : *Remarques sur les blessures par armes à feu.*

DISCUSSION

Sur la valeur des différentes méthodes d'extraction de la cataracte.

M. DUPLAY. La discussion pendante au sein de la Société de chirurgie appelle chacun de ses membres à dire ce qu'il a vu et observé au sujet du traitement chirurgical de la cataracte. J'ai été, pour ma part, très-heureux de voir cette importante question portée à la tribune de notre Société, car je ne saurais admettre la prétention de certains spécialistes qui semble nous refuser l'autorité nécessaire pour juger en connaissance de cause les matières afférentes à l'oculistique, et qui, dans un récent éloge d'un ophthalmologiste célèbre de Vienne, parle des *empiétements peu justifiés de la chirurgie proprement dite sur le terrain de l'ophthalmologie.*

Le but de cette discussion est de déterminer quel est le meilleur traitement chirurgical de la cataracte. Relativement au choix de la méthode opératoire, la question peut être considérée comme jugée : la méthode de l'extraction est la seule méthode générale, c'est-à-dire la seule qui, outre qu'elle convient à certains cas déterminés, peut encore remplacer avec avantage d'autres méthodes, telles que la discision, alors même que celle-ci pourrait convenir.

La question se réduit donc à ces termes : quel est le meilleur procédé d'extraction de la cataracte?

MM. Giraud-Teulon, Panas, Perrin, ont exposé beaucoup mieux que je ne saurais le faire l'historique des deux procédés d'extraction.

En laissant de côté les modifications de médiocre importance, je pense que l'on peut réunir en trois groupes ces procédés opératoires. Ce sont : 1° le procédé à grand lambeau; 2° le procédé à incision linéaire périphérique; 3° le procédé à incision linéaire centrale.

1° Le *procédé à grand lambeau*, ou *procédé de Daviel*, est trop connu pour que je pense devoir m'y arrêter. Il a été à peine modifié, et chacun sait par conséquent ce que j'entends désigner sous ce titre.

2° Le *procédé à incision linéaire périphérique*, ou *procédé de de Graëfe*, a reçu, au contraire, de très-nombreuses modifications, dont la plupart ont été exposées devant vous par ceux de mes collègues qui m'ont précédé dans cette discussion. Je tiens seulement à établir que le procédé auquel je fais allusion aujourd'hui n'est pas le procédé de de Graëfe, que l'incision généralement adoptée par les partisans de cette opération est plus large que l'incision primitive de de Graëfe, qu'elle s'étend beaucoup moins sur la sclérotique, et se termine aussi exactement que possible sur les limites de la cornée et de la sclérotique.

Mais quelles que soient les modifications apportées au procédé primitif, que l'incision soit plus ou moins large, qu'elle empiète un peu plus ou un peu moins sur la cornée ou sur la sclérotique, qu'elle soit absolument linéaire ou qu'elle détache, en réalité, un petit lambeau, ce qui, pour moi, caractérise essentiellement ce procédé, c'est : 1° la situation périphérique de l'incision placée vers le limbe cornéal, et 2° la nécessité de l'excision de la portion de l'iris correspondante à l'incision.

3° Le *procédé à incision linéaire centrale*, récemment proposé par MM. Liebreich, Lebrun, Küchler, est celui dont M. Notta nous a entretenus et qui a été le point de départ de cette discussion. Il consiste à placer l'incision plus ou moins près du centre de la cornée, qu'il divise soit transversalement (incision linéaire proprement dite), soit plus ou moins obliquement, de manière à détacher un petit lambeau. Ce procédé est caractérisé : 1° par la situation de l'incision, qui est tout entière placée dans la cornée et passe par le centre ou plus ou moins près du centre de cette membrane; 2° par l'absence d'iridectomie.

C'est entre ces trois principaux procédés d'extraction de la cataracte que nous devons établir un choix.

La valeur d'une opération se juge surtout par les résultats qu'elle fournit. A ce point de vue, le procédé d'extraction à grand lambeau

(procédé de Daviel), et le procédé d'extraction linéaire périphérique (procédé de de Graëfe) sont seuls comparables, car le procédé à incision linéaire centrale n'a pas été encore pratiqué un nombre de fois suffisant pour entrer en parallèle avec les précédents.

On a plaisanté fort spirituellement à cette tribune les résultats fournis par les statistiques. Je sais bien qu'il y a beaucoup à dire sur elles, et qu'il y a des procédés pour faire toujours de belles statistiques. Néanmoins, si nous étions privés de cette base d'appréciations, je ne sais vraiment plus comment nous pourrions juger de la valeur réelle d'une opération. Aussi, sans accepter les statistiques les yeux fermés, je pense qu'il ne faut pas les repousser de parti pris et que, dans la question présente, elles fournissent de très-précieux enseignements. La plupart de ces statistiques comparées nous ont été présentées par mon collègue M. Panas. Elles sont unanimes pour démontrer que l'opération de de Graëfe donne des résultats notablement plus brillants que l'opération de Daviel (10 à 15 p. 100 de succès en plus).

Or, je ferai remarquer que du temps où le procédé de Daviel était à peu près seul employé, les spécialistes avaient le même intérêt à augmenter le chiffre des succès et devaient mettre en usage les mêmes procédés d'amélioration de leurs statistiques. Si donc nous constatons cette augmentation très-notable dans le nombre des succès, il est logique d'en conclure, même pour les adversaires des statistiques, que l'opération de de Graëfe est supérieure à celle de Daviel. Il importe encore de noter que les statistiques de tous les pays fournissent les mêmes résultats et parlent de la même manière, si bien qu'on ne saurait voir là de l'engouement national.

Donc, en ne considérant que les résultats bruts, on est forcé de reconnaître que l'opération de de Graëfe l'emporte sur celle de Daviel, et je dois dire que cette considération seule m'a déterminé à étudier et plus tard à pratiquer l'extraction de de Graëfe.

Mais puisque cette considération du chiffre des succès ne paraît pas suffisante, je vous demande la permission d'examiner comparativement les deux procédés rivaux et de rechercher quels sont les inconvénients et les avantages de chacun d'eux.

On a dit que le procédé de de Graëfe est plus difficile que le procédé de Daviel. J'avoue que certains temps de l'extraction linéaire périphérique sont quelquefois délicats ou laborieux; telles sont : la discision de la capsule, la sortie du cristallin; j'avoue que le procédé de de Graëfe est une opération peut-être plus com-

plexe que le procédé de Daviel. Mais je demande si cette objection peut avoir quelque valeur au sein de la Société de chirurgie, et si l'on doit repousser une opération qui donne de meilleurs résultats qu'une autre sous le prétexte que la première est plus difficile que la seconde. A ceux qui mettraient cette objection en avant, il n'y a qu'une réponse : Apprenez à pratiquer cette opération, et par les exercices sur le cadavre et sur les animaux, vous aurez bientôt acquis l'habileté suffisante pour vaincre toute difficulté à l'exécuter sur le vivant.

D'ailleurs, le procédé de Daviel est-il facile? Dans mon opinion, cette opération est presque plus délicate que celle de de Graëfe, et voici comment : le procédé de Daviel, pour donner un bon résultat, exige que tous les temps de l'opération s'accomplissent avec une précision pour ainsi dire mathématique, et qu'aucun obstacle ne vienne se jeter à la traverse. La moindre faute commise par l'opérateur, la moindre complication qui survient durant les manœuvres opératoires suffisent souvent à compromettre le succès. Au contraire, l'opération de de Graëfe est, si je puis m'exprimer ainsi, une opération plus chirurgicale; elle est plus complexe, cela est vrai, mais elle permet davantage de surmonter les obstacles imprévus, de parer à quelque complication inattendue, sans qu'il en résulte pour cela des conditions plus fâcheuses pour l'issue ultérieure de l'opération. C'est du moins ce qui ressort de mon expérience personnelle.

On a reproché à l'opération de de Graëfe de laisser à sa suite une pupille difforme, qui peut même avoir quelque influence fâcheuse au point de vue optique. M. Giraud-Teulon a fait remarquer qu'au point de vue de la difformité, la pupille artificielle étant placée en haut, se trouvait à peu près complétement dissimulée par la paupière supérieure. Notre savant collègue a, de plus, démontré qu'au point de vue optique, la présence de la pupille artificielle pouvait être pour ainsi dire négligée. Donc cette objection doit être considérée comme à peu près nulle. J'ajouterai que l'opération de Daviel ne laisse pas toujours une pupille régulière, que bien souvent l'iris est entraîné vers l'ouverture de la cornée, et contracte des adhérences avec celle-ci, en sorte que la pupille est irrégulière.

Enfin, on a encore accusé le procédé de de Graëfe d'exposer au pincement, à l'enclavement de l'iris, surtout au niveau des angles de l'incision. Cet accident, en effet, n'est pas rare; mais, il faut bien le dire, il est presque toujours imputable à l'opérateur lui-même. Lorsque l'excision de l'iris est convenablement faite, que l'on a pris la précaution de sectionner la membrane dans les angles

de la plaie, il n'y a pas d'enclavement. D'ailleurs, le procédé de Daviel n'est pas à l'abri d'un accident comparable à celui dont je viens de parler.

J'ai déjà signalé les adhérences de l'iris avec la cornée, dans le point où le lambeau a été taillé. Ces synéchies, qui sont loin d'être rares, ont les mêmes inconvénients que l'enclavement de l'iris dans l'opération de de Graëfe. Elles exposent à des iritis persistantes, à des irido-choroïdites, qui ont souvent pour effet de développer un état glaucomateux de l'œil.

Je viens d'examiner les principales objections qui ont été faites au procédé de de Graëfe, nous allons voir maintenant quels sont ses avantages comparativement au procédé de Daviel.

Je constate d'abord une différence considérable entre les deux opérations, relativement à la fréquence du phlegmon de l'œil. Cette différence est accusée dans toutes les statistiques. Pour moi, le fait se résume ainsi : tandis que l'opération de Daviel a donné lieu entre mes mains à plusieurs cas d'ophthalmite avec fonte purulente de l'œil, depuis quatre ans que je pratique à peu près exclusivement l'opération de de Graëfe, je n'ai pas eu un seul phlegmon de l'œil.

A ce sujet, je ferai remarquer que, si la réunion par première intention est beaucoup plus fréquente et plus facile dans l'opération de de Graëfe que dans celle de Daviel, cela ne tient pas à ce que l'incision intéresse la sclérotique ou la cornée, comme on l'a dit. La raison doit en être cherchée dans la forme de l'incision, qui, linéaire ou presque linéaire dans l'opération de de Graëfe, ne présente aucune tendance à l'entre-bâillement de ses lèvres; tandis que le lambeau, dans l'opération de Daviel, est exposé à se plisser, à se désunir, sous l'influence des mouvements du globe oculaire.

Un autre avantage du procédé de de Graëfe, avantage lié à l'excision d'une partie de l'iris, réside dans la possibilité d'évacuer plus complétement les couches corticales du cristallin et d'enlever les débris de capsule. Si l'opération de Daviel permet, en général, la sortie facile du cristallin, en revanche, et par suite même de la largeur de l'ouverture, il est imprudent, lorsqu'il reste des débris de couches corticales ou de capsule, de provoquer leur sortie par des pressions exercées sur l'œil, ou par l'introduction de curettes ou d'autres instruments. On risque ainsi de compromettre le résultat de l'opération. Au contraire, dans le procédé de de Graëfe, les mêmes dangers n'existent pas, et il est possible de nettoyer plus complétement le champ pupillaire, et par conséquent de se mettre à l'abri des cataractes secondaires.

Enfin, je tiens à signaler un avantage considérable de l'opération de de Graëfe. Je veux parler de l application de ce procédé aux cataractes compliquées. J'ai dit que l'opération de Daviel ne souffrait guère les obstacles, les complications, et que le succès était presque fatalement compromis dès que tous les temps de l'opération ne se passaient pas régulièrement. Le procédé de de Graëfe permet de triompher de ces obstacles, qui se rencontrent surtout dans les cas de cataractes compliquées d'adhérences de l'iris. Je puis citer à l'appui deux opérations, que j'ai pratiquées depuis le commencement de cette année dans mon service, à l'hôpital Saint-Antoine. Il s'agissait d'opacités du cristallin avec synéchies et adhérences complètes de l'iris. Je n'aurais jamais osé attaquer ces cas par le procédé de Daviel, et j'aurais infailliblement échoué. Par l'opération de de Graëfe, j'ai pu triompher de ces obstacles, et rendre à mes malades un degré de vision suffisante pour se conduire.

Ce point de pratique, négligé jusqu'à présent dans la discussion, me paraît avoir une importance considérable et constituer un avantage sérieux en faveur de l'opération de de Graëfe.

D'après les considérations qui précèdent, soit que j'examine les résultats bruts, soit que je compare, au point de vue de leurs avantages et de leurs inconvénients, les procédés de de Graëfe et de Daviel, j'arrive à cette conclusion que le procédé à incision linéaire périphérique, dit procédé de de Graëfe, est supérieur à l'opération de Daviel. Parmi les objections qui lui ont été faites, les unes ne souffrent pas un examen sérieux et peuvent être négligées, les autres sont entièrement imputables à l'inhabileté des opérateurs.

Les avantages de ce procédé sont : la rareté du phlegmon de l'œil, la facilité de débarrasser plus complétement la pupille, enfin la possibilité d'attaquer les cataractes compliquées avec beaucoup plus de chances de succès que par l'ancien procédé.

Quoique l'opération de de Graëfe constitue, à mes yeux, un progrès considérable dans la méthode d'extraction de la cataracte, néanmoins ce procédé n'est pas encore entré dans la pratique de tous les chirurgiens. On a cherché à lui substituer d'autres procédés, non pas dans le but d'atteindre des résultats plus brillants, car on n'obtiendra jamais 100 pour 100 de succès, mais dans le but de simplifier le manuel opératoire. Il est évident, en effet, que si, avec un procédé plus simple, on obtenait la même somme de succès, on devrait donner la préférence à ce procédé.

Il nous reste maintenant à examiner les tentatives faites dans

cette voie durant ces dernières années, et à discuter la valeur des procédés de MM. Liebreich, de Lebrun et de Notta.

Les deux premiers consistent à tailler un petit lambeau dans la cornée, soit en intéressant la sclérotique par les deux extrémités de l'incision, soit en faisant porter celle-ci uniquement dans la cornée.

Le procédé dont M. Notta s'est cru l'inventeur et qui appartient, ainsi qu'on l'a déjà fait remarquer, à M. Küchler (de Darmstadt), est plus simple encore que les précédents et consiste, dans une incision absolument linéaire et passant par le centre de la cornée.

J'ai déjà dit que ces opérations nouvelles pouvaient être mises en parallèle avec les opérations de Daviel et de de Graëfe, au point de vue des résultats bruts, attendu que les statistiques ne sont pas comparables, les procédés à incision linéaire centrale n'ayant pas encore été pratiqués sur une assez vaste échelle. Nous sommes donc obligés de chercher les éléments de notre jugement dans l'examen comparatif du manuel opératoire de ses difficultés, de ses accidents, etc.

On ne peut se refuser à reconnaître que les procédés de MM. Liebreich, Lebrun et Küchler sont d'une exécution beaucoup plus facile que les opérations de Daviel et de de Graëfe; à ce point de vue, la supériorité leur est acquise sur ces dernières.

Dans les procédés d'incision linéaire centrale, les conditions de réunion par première intention me paraissent tout aussi favorables que dans l'opération de De Graëfe; car, ainsi que je l'ai dit, les conditions favorables à cette réunion résident bien moins dans la situation de l'incision sur la sclérotique ou sur la cornée, que dans la forme de cette incision qui, dans les deux cas, est linéaire ou presque linéaire. Donc, à ce point de vue, le procédé à incision linéaire périphérique et le procédé à incision linéaire centrale présentent, selon moi, une supériorité égale sur l'opération de Daviel.

Mais, à côté de ces avantages, nous allons trouver un certain nombre de conditions fâcheuses qui me semblent constituer une véritable infériorité du côté du procédé à incision linéaire centrale.

D'abord, je pense que ce procédé, dans lequel l'iris reste intact et tend à se contracter dès que l'humeur aqueuse et le cristallin ont été évacués, ne permet pas, comme dans le procédé de de Graëfe, l'expulsion complète des couches corticales et des débris capsulaires, d'où résulteront des cataractes secondaires assez fréquentes.

De plus, en raison de la situation de l'incision directement en face de l'iris, les hernies de cette membrane, les synéchies antérieures devront se produire presque fatalement. Et l'on sait les graves inconvénients qui résultent de cet accident. Le tiraillement de l'iris détermine des iritis persistantes, des irido-choroïdites, qui aboutissent à l'état glaucomateux de l'œil ; si bien que le résultat primitif peut être sérieusement compromis plus tard.

J'ai pratiqué trois fois l'opération de Liebreich, et ces tentatives ont suffi pour m'ôter l'envie de recommencer. Dans un cas, j'ai eu une hernie de l'iris assez considérable pour annuler presque complétement les avantages de l'opération. Dans les deux autres cas, il se produisit des synéchies antérieures, avec déformation notable de la pupille ; et quoique la vision fût assez bonne au moment de la sortie des malades, je n'oserais garantir les suites de ces opérations.

Les procédés à incision linéaire centrale, et principalement le procédé de Küchler, ont encore d'autres inconvénients; ils déterminent des cicatrices cornéennes, qui peuvent occasionner des troubles plus ou moins marqués de la vision. Ainsi M. Lannelongue nous a rapporté un cas où l'opération proposée par M. Notta a été suivie d'une opacité assez étendue de la cornée. Il est permis de supposer que cet accident se reproduira.

J'ajoute que la déformation consécutive de la cornée peut être l'origine d'un astigmatisme irrégulier; accident dont il faut tenir compte.

Enfin, je ferai de nouveau valoir un argument dont j'ai déjà signalé l'importance pratique en comparant le procédé de Daviel au procédé de de Graëfe. J'ai dit que le premier procédé n'était pas applicable aux cataractes compliquées, et qu'à ce point de vue l'opération de de Graëfe était de beaucoup supérieure. Les procédés de MM. Liebreich, Lebrun, Notta, ne me paraissent pas mieux convenir à ces cas compliqués que l'opération de Daviel, et, sur ce point, je constate encore une infériorité.

Il ne faudrait pas croire que les objections que j'ai adressées aux procédés à incision linéaire centrale soient purement théoriques. J'ai déjà rapporté des faits qui prouvent que les inconvénients susmentionnés existent réellement. J'apporte ici les publications de Küchler, et je trouve, à la fin de son mémoire de 1868, la statistique suivante de ses opérations :

Réunion par première intention.....	27
Suppuration.....	1

Synéchies	6
Cataractes secondaires	7
Issue du corps vitré	6
Pupille artificielle secondaire	10

Que dire de semblables résultats? Que dire, en particulier, de cette mention singulière d'une pupille artificielle secondaire pratiquée dix fois? Sérieusement, il n'y a rien là qui doive encourager à suivre une semblable pratique, et quoique M. Notta semble avoir été plus heureux, il faut remarquer que sur dix opérés, il a observé cinq fois des synéchies antérieures, ce qui doit laisser quelques doutes sur l'issue ultérieure de ces opérations.

En résumé, après avoir conclu déjà que l'opération de de Graëfe l'emporte à tous ces points de vue sur l'opération de Daviel, j'ajouterai que les procédés nouveaux à incision linéaire centrale, et principalement les procédés de MM. Küchler et Notta, quoique plus faciles à exécuter que les opérations de Daviel et de de Graëfe, exposent à des accidents presque impossibles à éviter, et ne paraissent pas devoir entrer dans la pratique. L'opération de de Graëfe paraît, quant à présent, le meilleur procédé d'extraction de la cataracte, et c'est surtout à simplifier son manuel opératoire que doivent tendre les efforts des chirurgiens.

M. GIRAUD-TEULON. Je suis appelé à l'improviste à cette tribune, non point pour rentrer dans la discussion, mais pour répondre à une petite attaque, fort bienveillante du reste, dirigée par notre savant collègue et président à l'adresse de la tendance mathématique d'une des argumentations précédentes. M. Perrin a paru redouter qu'une part trop grande eût été faite en cela à des principes non exclusivement chirurgicaux. Cette opinion était d'autant moins fondée dans sa bouche qu'il nous a donné lui-même une démonstration mathématique plus concluante assurément que tout ce qui avait été dit précédemment en faveur des grandes ouvertures de la chambre antérieure. Il a mieux que personne mis en lumière la puissante action des pressions antérieures de l'œil pour chasser le cristallin quand elles s'exercent sur toute sa surface postérieure, particulièrement si on les compare aux actions expultrices exercées parallèlement à son plan. Mais après avoir payé ce juste tribut à une intelligence aussi nette de ce mécanisme, nous devrons précisément, en notre qualité de mathématicien, reprocher à l'orateur d'avoir établi une confusion aussi grande que celle qui résulterait de la proscription de la qualité de *linéaires* donnée aux incisions

telles qu'elles se pratiquent dans les méthodes de de Graëfe ou de Küchler.

En n'admetttant que des lambeaux grands ou petits, M. Perrin nous semble avoir méconnu complétement le principe même de ces méthodes. Un lambeau grand ou petit est une valve mobile autour d'une charnière. La plus légère modification dans la pression, ainsi que l'a très-bien fait observer M. Duplay, va déranger la coaptation. Dans l'incision linéaire, au contraire, la position d'équilibre est l'affrontement naturel des deux lèvres de la plaie, et cet affrontement ne saurait être dérangé que par l'intervention d'une action extérieure considérable. Aussi n'est-ce point par une simple faiblesse de l'ordre du pédantisme qu'a été choisie cette expression de *linéaire*. Les qualités qui lui sont inhérentes jouent, à l'endroit de la coaptation cicatricielle un rôle tout aussi important que celui joué par les grandes ouvertures de la cornée dans le mécanisme de l'expulsion de la cataracte. Dans notre sentiment, ce ne peut être que par la considération simultanée de ces deux éléments fondamentaux que l'on arrivera à poser les termes exacts de la mécanique de l'extraction de la cataracte, et c'est l'objet que nous avons eu constamment en vue dans notre communication : mettre en relief, d'une part, la nécessité de la création d'une large porte de sortie ; de l'autre, la non moindre importance d'un affrontement naturel et permanent des lèvres de la plaie ; en d'autres termes, la combinaison du principe linéaire de de Graëfe, et d'une absence de résistance à la sortie. La méthode de Küchler, si l'on néglige pour un moment ses inconvénients de détail, réalise à la fois et au maximum ces doubles conditions. Elle est le dernier terme de tous les essais pratiqués depuis la mort de de Graëfe et qui ont rapproché successivement l'incision linéaire du plan transversal. Cette méthode est donc digne de toute attention, et ne doit être abandonnée que si les inconvénients de détail dont nous parlions tout à l'heure amenaient des conséquences fâcheuses d'un poids à faire oublier ses qualités avantageuses.

Ces inconvénients, sur lesquels nous aurons à revenir ultérieurement, se rattachent, dans le plus grand nombre des cas, aux enclavements ou pincements de l'Iris dans la plaie. Nous nous sommes déjà étendu sur ce sujet ; nous avons constaté leur très-grande fréquence dans notre propre pratique ; nous ne nous dissimulons aucunement leur importance théorique ; néanmoins, nous ne les avons point vus jusqu'à présent entraîner à leur suite, en aucun cas, les résultats que la théorie pouvait faire prévoir. Cette

méthode reste donc pour nous d'une pratique plus assurée et plus tranquillisante. Mais cette manière de voir n'est encore qu'un sentiment, et nous attendrons la réunion d'un nombre d'observations suffisant avant de venir la défendre devant vous comme définitivement établie.

M. NOTTA. M. Giraud-Teulon a simplifié ma réponse aux objections de M. Duplay en défendant le nouveau procédé d'extraction que j'ai mis en usage. Je tiens toutefois à signaler que ses inconvénients ne sont pas aussi prononcés qu'on l'a dit. Cinq fois sur dix observations (ainsi qu'a pu le constater notre collègue, M. Tillaux, à qui j'ai fait voir la plupart de mes opérés), il n'y a eu aucune synéchie, et, dans les cinq autres cas, la vision était assez bonne. Une de ces synéchies s'est produite le douzième jour. Or la malade s'était fortement frottée l'œil, et j'ai la conviction que l'œil eût été perdu si j'avais employé la méthode de Daviel. Un autre malade sortit le dixième jour de l'hôpital, bien qu'il eût reçu un coup de poing sur l'œil dans la nuit du cinquième au sixième jour. En piochant la terre, le quinzième jour, il se produisit une petite hernie de l'iris, et il reçut enfin un coup de baguette sur l'œil opéré. Malgré tous ces accidents, il est en voie de guérison. Somme toute, je suis tellement satisfait de mes résultats nouveaux, eu égard aux anciens, que je continuerai d'employer le procédé que j'ai eu l'honneur de soumettre à votre appréciation.

M. GIRAUD-TEULON. Le procédé d'extraction employé par M. Notta peut en effet exposer aux synéchies consécutives, ainsi que je l'ai observé il y a deux mois sur un vieux médecin. Au dixième jour de l'opération, dans un accès de toux, il se produisit une hernie de l'iris que j'excisai.

COMMUNICATION

M. PANAS présente une pièce d'anévrysme de l'artère pédieuse et communique l'observation suivante :

L... (Hippolyte), âgé de cinquante-huit ans, tailleur de pierre, est entré, le 27 décembre 1872, à l'hôpital Lariboisière, salle Saint-Ferdinand, n° 22, pour un anévrysme spontané de l'artère pédieuse droite. Il raconte qu'il y a trois mois environ, il a vu survenir, sans cause connue et sans aucun phénomène prodromique, sur la face dorsale et supérieure du pied droit, une petite tumeur dont le développement a été très-irrégulier, et dans laquelle

il sentait lui-même des battements. A cette époque, il n'y avait ni veines variqueuses, ni œdème du pied. Quinze jours avant son entrée à l'hôpital, la tumeur a rougi, s'est enflammée; la fièvre et l'impossibilité de travailler le forcent alors à venir à la consultation. En présence d'une tumeur inflammatoire et fluctuante du dos du pied, on se met en mesure d'en faire l'ouverture; mais à peine a-t-on entamé la peau qu'on s'aperçoit de l'existence de légers battements. Aussitôt on referme la plaie entamée à l'aide d'une épingle; on établit une compression légère sur la tumeur, et le malade fut admis dans les salles. Un examen minutieux permet de constater ce qui suit :

Sur le cou-de-pied droit, au niveau de la ligne intermalléolaire, on voit une tumeur conique, à sommet rougeâtre peu saillant, à base large, offrant à chaque pulsation artérielle une sensation d'expansion bien nette et possédant un bruit de souffle systolique des plus marqués. Une ligne suivant le trajet de la tibiale et de la pédieuse la partage en deux parties égales. Elle est par conséquent en partie sous le ligament annulaire dorsal du pied, en partie au-dessous. La compression de la tibiale diminue les battements et le souffle, mais sans les faire cesser complétement. Celle de la pédieuse n'a aucune influence, et ce n'est qu'en exerçant une compression au-dessus et au-dessous de la tumeur qu'on parvient à les arrêter. Les veines ne sont ni dilatées, ni flexueuses; il n'y a ni thrill, ni œdème du pied. Les ganglions inguinaux, du côté correspondant à la tumeur, sont engorgés et douloureux, ce qui s'explique par l'inflammation concomitante. Cet homme n'est pas alcoolique; ses artères ne sont ni flexueuses, ni athéromateuses. Il affirme n'avoir pas reçu de coup, ni porté de chaussure qui le blessât, de sorte qu'on ne trouve pas de cause traumatique ou autre pour expliquer la production de cette tumeur anévrysmale.

Après trois jours de séjour à l'hôpital, il se fait par la plaie un léger suintement sanguin; les bords de cette dernière s'élargissent, et l'on voit petit à petit se former une ulcération dépendant de la distension et probablement de la gêne de la circulation à ce niveau. La peau est en effet d'un rouge brun, très-amincie, et, par la presssion, on voit que les capillaires sont gorgés de sang.

2 janvier. — Le 2 janvier, à huit heures et demie, au moment où M. Panas commence sa visite, le malade crie au secours; l'anévrysme venait de donner par la plaie un jet de sang artériel. On devait, le jour même ou le lendemain, tenter la cure par la compression digitale; mais, par suite de cet accident, il fallait agir

aussitôt et rapidement. La compression de la fémorale arrête l'hémorrhagie pendant que la ligature de la tibiale est faite par M. Panas à 0m03. 1/2 de l'interligne articulaire; mais la pédieuse possédant encore des battements, cette artère est liée à 0m02 au-dessus du point où elle s'enfonce dans le premier espace inter-métatarsien, à 0m06 au-dessous de l'interligne. Cette double opération est faite à sec et sans tâtonnements, et le résultat fut la cessation complète de l'hémorrhagie, des battements et du souffle. On panse les plaies avec de l'amadou, et un cataplasme est mis sur la tumeur.

3 janvier. — On aperçoit un léger battement que la compression un peu en avant de la malléole externe fait cesser. C'est par conséquent une collatérale, soit la malléolaire externe, soit la dorsale du tarse qui alimente la tumeur et dont la circulation s'est accrue depuis la veille. On applique dessus un tampon d'amadou, et par-dessus le compresseur de J.-L. Petit. Le soir, le battement persiste. La tumeur est toujours rouge, violacée; l'ulcération de la peau semble s'agrandir, et le pied est un peu œdématié par suite de la constriction faite par la compression.

4 janvier. — Le soulèvement est de plus en plus visible à chaque pulsation artérielle. La tibiale et la pédieuse ne battent pas entre les deux ligatures; il n'y a que la collatérale qui alimente la tumeur. On continue la compression.

6 janvier. — Le sommet de la tumeur est complétement ulcéré. On voit, au centre de l'ulcération, un caillot noirâtre soulevé à chaque pulsation et restant immobile quand on comprime la collatérale. L'ensemble de la tumeur a néanmoins diminué de volume. On fait la compression directe sur cette dernière avec de l'amadou et du diachylon. Sur sa partie supéro-antérieure, on voit une petite plaque de peau tendant à se sphacéler. Les plaies des ligatures marchent très-bien. L'état général du malade est excellent. Pas de fièvre; appétit bon.

7 janvier.—A partir du 7, les battements diminuent d'intensité. Cette intensité n'est du reste pas la même dans tous les points de la tumeur. Elle est bien moins considérable en dedans qu'en dehors; aussi verrons-nous les battements cesser complétement à la partie interne, tandis qu'ils seront encore parfaitement sensibles à la partie externe. De plus, la rétraction de la tumeur se fait dans ce dernier sens, de sorte qu'elle sera bientôt en dehors de la ligne qui réunit les deux ligatures. On sent parfaitement les battements d'une artère qui se rend à la poche anévrysmale et qui vient trans-

versalement de la partie externe du pied. C'est sur elle qu'on a fait sans succès la compression.

La peau se sphacèle sur une très petite étendue, à $0^m,01$ au-dessus de la plaie, à cause sans doute de la mauvaise circulation, gangrène par distension (Richet).

8 janvier. — La partie interne de la tumeur ne bat plus, et le caillot tend à s'éliminer par fragments. On met tout autour deux petites boulettes imprégnées de perchlorure de fer et bien exprimées. La plaie de la tibiale étant un peu rougeâtre, on la panse avec de l'eau chlorurée. L'état général est toujours excellent.

9 janvier. — Il se développe autour de la plaie de la pédieuse une rougeur diffuse; le malade a en même temps un léger mouvement fébrile et 128 pulsations. La tumeur et les battements vont toujours en diminuant. — Cataplasmes, vomitif.

11 janvier. — Les boulettes de charpie sont soulevées par le pus. Il en sort tout autour du caillot quand on presse sur le pourtour de la tumeur. Le pus vient du tissu cellulaire sous-cutané environnant. Il s'est développé là un léger phlegmon. On voit un autre point de sphacèle au bas et en dedans.

La tibiale bat de nouveau entre la ligature et le caillot. La compression n'est maintenant efficace que si on la fait sur ce point. Il y a par conséquent là une autre collatérale qui s'est développée ; c'est probablement la malléolaire externe ou cette petite branche transversale, qui n'a pas de nom, et qui se trouve très fréquemment en dehors, au niveau de l'interligne articulaire.

12 janvier. — La tumeur est complétement affaissée; on a une ulcération de la grandeur d'une pièce de deux francs au milieu de laquelle fait saillie le caillot sanguin, dur et noirâtre, dont la partie externe est recouverte par le bord interne dénudé de l'extenseur commun des orteils. En pressant tout autour, on en fait encore sortir du pus qui vient du tissu cellulaire sous-cutané environnant. On incise la peau décollée.

La partie externe de la tumeur est encore soulevée ; mais le caillot, qui est surtout à la partie interne, ne bouge plus. Ce soulèvement peut s'expliquer par la présence de la dorsale du métatarse, qui, comme nous le verrons, passe sur les bords indurés de la poche pour aller s'aboucher au fond même de cette dernière, dans la pédieuse. Mais son embouchure étant obstruée, ses battements ne peuvent que soulever la paroi correspondante de la poche.

15 janvier. — L'inflammation périphérique disparaît. La pression

fait encore sortir un peu de pus par l'incision. On fait la compression directe sur la tumeur.

Soir. — Le malade a un frisson peu intense, mais qui dure environ deux heures. Pouls fréquent. Sulfate de quinine, 1 gramme.

16 janvier. — On enlève la ligature de la pédieuse (quatorze jours de durée). Le frisson ne s'est pas renouvelé.

17 janvier. — On enlève la ligature de la tibiale (quinze jours de durée). Le tendon de l'extenseur des orteils, qui était à nu, commence à bourgeonner. La tumeur a fait place à une dépression qui offre, non de l'expansion, mais du soulèvement. Le phlegmon a disparu, ainsi que toute trace de fièvre. L'état général est excellent.

29 janvier. — A partir de ce jour, tout battement cesse dans l'anévrysme. La plaie faite par la ligature de la pédieuse est complétement fermée ; celle de la tibiale est très-avancée.

30 janvier. — Les battements n'ont pas reparu. La collatérale externe, que l'on avait comprimée dès le début, bat cependant toujours. Le caillot fibrineux n'est pas adhérent aux bords de la plaie ; il ne tient que par sa base. La bandelette tendineuse qui le recouvrait en dehors a disparu. L'état général est excellent. Pansement simple.

11 février. — La tibiale et la pédieuse battent d'une manière sensible entre les ligatures et l'anévrysme ou plutôt le caillot qui le remplace. Celui-ci diminue de volume, et on voit tout autour quelques gouttes de pus. Il semble vouloir se ramollir et s'éliminer. La plaie n'offre plus que la largeur de l'ongle. Pansement simple. Apyrexie complète.

13 février. — Frissons ; pouls fréquent ; peau chaude ; langue saburrale. Pas de changement dans la plaie ; rien dans les ganglions de l'aine.

14 février. — Ipéca et tartre stibié : 5 centigrammes.

Soir. — La fièvre persiste.

15 février. — Frisson de trois quarts d'heure. Rien dans la poitrine. Rien dans l'aine. La cicatrice de la ligature supérieure s'est déchirée ; le caillot est de plus en plus mobile. Sulfate de quinine : 2 grammes.

16 février. — Frisson. Sulfate de quinine.

17 février. — 39°,6. Frissons dans la nuit. Sueurs profuses. Teinte jaune des sclérotiques. Douleur lombaire. Injection de morphine. Julep avec : sulfate de quinine, 2 grammes ; extrait thébaïque, 2 centigrammes.

Soir. — 36°,4. Frisson à neuf heures du soir.

18 février. — Frisson. Douleur lombaire persistante. Surdité dépendant du sulfate de quinine. 38°,8.

Soir. — 38°,7.

19 février. — Prostration. Langue sèche, rude. Teinte jaunâtre de la face. Amaigrissement notable. Extrait mou de quinquina, 4 grammes; acétate d'ammoniaque, 4 grammes; rhum, 100 grammes.

19 février. — 39°,6.

20 février. — Crachats muqueux depuis quelques jours. Respiration difficile. Râles muqueux fins à la base. Ballonnement du ventre. Langue fendillée. Parole difficile.

Mort dans la nuit.

21 février. — *Autopsie.* Rien dans les veines du pied, ni dans la rate, les reins, le cœur, le foie. On trouve dans les poumons quatre ou cinq abcès métastatiques volumineux, qui suffisent pour démontrer que ce malade est bien mort d'infection purulente; affection dont la période de début a coexisté avec un commencement de ramollissement du caillot.

Voici maintenant ce qu'on trouve comme lésion primitive.

Au niveau de l'articulation médio-tarsienne, on voit un caillot sanguin du volume d'une noisette, dur, encore résistant, adhérant à l'artère, qui n'est malade ni au-dessus, ni au-dessous, et qui, en ce point, présente une ulcération comprenant toute la moitié extérieure du calibre des vaisseaux sur une étendue de $0^m,01$ environ. Le caillot est enveloppé par un anneau formé de tissu lardacé, dur et épais, auquel adhère en dedans le nerf tibial antérieur.

Les extenseurs des deuxième et troisième orteils qui passaient en avant, sont complétement résorbés.

Les ligatures ont été faites à $0^m,05$ au-dessus et au-dessous; à leur niveau, on trouve une partie blanchâtre, imperméable, de un demi-centimètre de largeur. L'espace compris entre le caillot et la ligature est perméable.

Une injection ayant été poussée par la fémorale, voici quelle est, par rapport à l'anévrysme, la disposition des artères de l'extrémité du membre :

A $0^m,01$ au-dessous de la ligature supérieure, on voit la malléolaire externe qui se dirige obliquement, en bas et en dehors, et s'anastomose avec la péronière antérieure. Au niveau de la malléole, elle fournit une très-petite branche anastomotique à la dorsale du tarse, puis se divise en rameaux ascendants et descendants. Elle n'est ni flexueuse, ni volumineuse.

A $0^m,01$ au-dessus de l'anévrysme, par conséquent sur la face antérieure de l'astragale, on voit la dorsale du tarse qui passe en avant du pédieux. Elle est volumineuse, mais rectiligne, et gagne transversalement le bord externe du pied pour s'anastomoser à plein canal avec la péronière postérieure, en passant sous les tendons des muscles péroniers latéraux. Sur son trajet, elle envoie une anastomose à la malléole externe et une seconde à la dorsale du métatarse.

Celle-ci naît de la pédieuse au niveau même de l'anévrysme, par un orifice oblitéré. Elle passe sous le pédieux et gagne le bord externe du pied tout en fournissant les interosseuses des troisième et quatrième espaces. Elle est peu volumineuse.

A $0^m,01$ au-dessus de la ligature inférieure, on voit une artériolle qui fournit au deuxième espace; du même côté et au niveau de l'articulation tibio-tarsienne, on voit une autre artériolle, qui gagne transversalement la malléole externe, et que j'ai vue sur les quelques sujets que j'ai disséqués, quelle que fût la position des autres artères.

Sur la partie interne du pied, on voit, à $0^m,01$ au-dessus de la dorsale du tarse, la malléolaire interne qui est très-peu volumineuse; il y a aussi, un peu plus bas, une artériolle sans importance.

De cette observation, il ressort que le malade a eu, au début, un anévrysme mixte, qui s'est changé en anévrysme faux. C'est, je crois, le seul cas d'anévrysme spontané de la pédieuse qui ait été publié. En feuilletant de nombreux recueils d'observations, je n'ai pu en trouver un second. Boyer, Nélaton et les autres classiques n'en parlent pas du tout ou ne signalent que des anévrysmes faux consécutifs survenus à la suite d'une blessure ayant intéressé l'artère.

La guérison sur notre malade (je dis guérison, car l'anévrysme était radicalement guéri) a été obtenue par la ligature au-dessus et au-dessous; toutefois, ce n'est pas là le procédé que je comptais employer. Je voulais d'abord tenter la compression digitale, puis, au cas d'insuccès, l'injection au perchlorure. L'hémorrhagie qui eut lieu subitement le 2 janvier, m'a seule forcé à faire immédiatement la ligature. L'observation démontre que, dès le soir, la circulation commençait à se rétablir; elle devint même si active au bout de quelques jours, qu'on crut à un insuccès et qu'on fut sur le point de faire dans la tumeur une injection de perchlorure. Le retour si

rapide et si marqué de la circulation dans la tumeur, porta notre interne, M. Rey, à disséquer plusieurs pieds, afin de savoir quelles étaient les artères comprises entre les ligatures, et si, un anévrysme de la pédieuse étant donné, on pouvait raisonnablement appliquer les divers procédés de ligature. Voici les résultats de ses patientes recherches.

Mettant de côté les cas où la tibiale manque et est remplacée par la tibiale intérieure, cas où les points de repère faisant défaut, la ligature sous le ligament dorsal du tarse devient chose extrêmement difficile et hasardeuse : même, dis-je, en mettant ces cas de côté, les collatérales de la tibiale et de la pédieuse naissent à des hauteurs si variables, qu'on n'est jamais sûr de n'avoir pas compris deux, trois, quatre et même cinq artères entre la ligature et l'anévrysme. On comprendra facilement qu'alors la circulation est à peine entravée, qu'elle se reproduit avec autant de force qu'auparavant, si ce n'est plus, et que, par suite, quel que soit le succès obtenu sur l'homme qui fait le sujet de l'observation, c'est ici, je crois, un procédé à n'employer qu'en dernier ressort. En effet, sur ce malade il y avait entre les ligatures : 1° la malléolaire externe grossie par la péronière antérieure ; 2° la malléolaire interne ; 3° la dorsale du tarse anastomosée à plein canal avec la péronière postérieure ; 4° la dorsale du métatarse et plusieurs artériolles.

Sur un second sujet, j'ai trouvé en avant de l'astragale, sur un trajet de $0^m,01$ 1/2 à $0^m,02$, quatre collatérales : 1° la petite artère transversale innominée qui va à la malléole externe s'anastomosant avec la malléolaire externe ; 2° cette dernière volumineuse, recevant la péronière antérieure et passant sur les tendons des péroniers pour s'anastomoser en haut et en bas avec la péronière postérieure et la plantaire externe ; 3° la dorsale du tarse très-volumineuse, passant sous le pédieux et gagnant le bord externe du pied tout en fournissant aux troisième et quatrième espaces interosseux ; 4° la malléolaire interne volumineuse.

Ainsi, voilà quatre artères sur un espace limité, rétablissant trop rapidement la circulation si on les laisse au-dessous de la ligature, et situées trop près de la tumeur pour qu'on puisse les laisser au-dessus. La dorsale du métatarse, dans ce cas, naissait à $0^m,02$ au-dessus de l'extrémité supérieure du premier espace interosseux.

Sur un troisième sujet, toutes ces collatérales étaient espacées. La malléolaire externe naissait à $0^m,05$ au-dessus de l'articulation

tibio-tarsienne; la malléolaire interne au niveau même de l'articulation; la dorsale du tarse sur la face antérieure de l'astragale; la dorsale du métatarse au niveau de l'articulation cunéo-scaphoïdienne. On trouvait encore en dedans et en dehors plusieurs artérioles.

Aucun anatomiste, du reste, n'a précisé les points d'origine des artères naissants de la tibiale antérieure et de la pédieuse; car autant de sujets, autant de variétés.

Il ressort clairement des faits et des considérations qui précèdent, que *dans* un anévrysme de la terminaison de la tibiale antérieure et de l'origine de la pédieuse, la ligature soit au-dessus ou au-dessous, soit au-dessus et au-dessous à la fois, devra être rejetée, et cela à cause des nombreuses anastomoses qui se trouvent près de la poche anévrysmale.

Pour les mêmes raisons, la compression directe ou de voisinage, soit digitale, soit mécanique, risque de rester insuffisante, et il se peut que la compression de la fémorale à la racine de la cuisse ne soit pas plus efficace par suite des anastomoses de la fémorale profonde avec l'ischiatique.

Par voie d'élimination, on arrive donc à admettre comme seule méthode efficace des anévrysmes spontanés de cette région, l'injection coagulante, aidée d'une compression circulaire, quoique temporaire, à la base de la tumeur.

Disons, en terminant, un mot sur la cause de la mort, qui fut ici la pyhémie, survenue alors que l'anévrysme était guéri et qu'il ne restait plus qu'une plaie insignifiante pas plus large que l'ongle de l'indicateur.

Il est à noter que le système veineux et lymphatique des membres n'a offert aucune lésion, pas plus que les artères. A peine si la plaie sécrétait encore quelques gouttes de pus, et tout nous porte à admettre que la cause prochaine de l'intoxication a dû être l'absorption dans le torrent circulatoire d'un liquide septique, provenant de la décomposition à l'air libre du caillot anévrysmal, qui subsistait encore gros comme une noisette.

Cette mort nous rappelle les expériences de M. Davaine sur les animaux, et nous porte à vous demander si la pyhémie n'est pas dans beaucoup de cas le produit de l'absorption d'un sang décomposé et devenu éminemment toxique.

M. LANNELONGUE rapproche du fait de M. Panas un cas d'anévrysme de la paume de la main, dans lequel il obtint la guérison par la ligature des deux bouts au-dessus et au-dessous de la poche.

Il pense donc que la méthode ancienne convient particulièrement à ces sortes d'anévrysme du pied et de la main.

La séance est levée à cinq heures et demie.

Le secrétaire : TILLAUX.

SÉANCE DU 16 AVRIL 1873.

Présidence de M. Maurice PERRIN, vice-président.

Le procès-verbal de la dernière séance est lu et adopté.

CORRESPONDANCE

La correspondance comprend :

La *Gazette des Hôpitaux*; — l'*Union médicale*; — la *Gazette hebdomadaire*; — la *France médicale*; — le *Mouvement médical*; — le *Bulletin général de thérapeutique*; — le *Journal de médecine et de chirurgie pratiques*; — la *Tribune médicale*; — le *Lyon médical*; — le *Montpellier médical*; — le *Bordeaux médical*; — le *Bulletin médical du nord de la France*.

Le *Rapport fait à la Société académique des Hautes-Pyrénées au nom de ses délégués au congrès*, par Jules Mareschal.

Traitement de la tumeur et de la fistule lacrymales par la cautérisation du sac combinée avec la section d'un conduit lacrymal, par le docteur Paul Olivier (de Rouen).

M. LE PRÉSIDENT annonce à la Société que MM. Pétrequin (de Lyon), Courty (de Montpellier), Herrgott (de Nancy), membres correspondants, assistent à la séance.

LECTURE

M. COURTY (de Montpellier) lit le travail suivant.

Traitement chirurgical des rétrécissements du col utérin. — Je me bornerai dans ce travail à parler du traitement chirurgical des rétrécissements de l'orifice vaginal du col.

En outre je supposerai admises quelques propositions qu'il serait trop long de développer ici et qui sont l'objet d'un autre travail, à savoir qu'il y a des atrésies ou imperforations du col, des étroitesses congénitales et des rétrécissements consécutifs qui sont dus presque toujours à la formation d'un tissu cicatriciel rétractile intéressant plus ou moins profondément la muqueuse et le tissu propre; qu'ils sont dans quelques cas, comme les étroitesses congénitales, de simples coarctions spasmodiques ou contractures; que ces contractures, dilatables à une époque, peuvent à une époque plus avancée *devenir* permanentes, ne pouvant plus être dilatées, c'est-à-dire passer à l'état de rétraction par la substitution du tissu fibreux au tissu musculaire; que dans ces étroitesses, comme dans celles du prépuce, et de plusieurs autres orifices naturels, la cause de la difformité est loin d'être toujours la même, mais qu'elle porte soit exclusivement sur le sphincter ou anneau musculaire plissant la muqueuse ou la fronçant comme une bourse dont on a tiré les cordons, soit exclusivement sur la muqueuse de la surface vaginale, de la paroi intracervicale ou des deux à la fois, soit enfin sur tous les tissus qui participent à la formation de cet orifice, et que, dans ce dernier cas elle ne peut s'étendre à une certaine profondeur dans le col, ce qui constitue une étroitesse canaliculée; que les mêmes différences peuvent se rencontrer dans les cas d'atrésie proprement dite ou d'imperforation; enfin que dans les cas de rétrécissement consécutif il peut y avoir déviation de cet orifice par suite de l'irrégularité des cicatrices ou de l'hypertrophie partielle de l'une ou de l'autre des deux lèvres.

Il résulte de cette distinction entre les rétrécissements, d'après leur nature, que le même traitement ne saurait être applicable à tous.

La dilatation brusque peut guérir des contractures.

La dilatation soutenue quelques heures est parfois nécessaire alors.

La dilatation lente, renouvelée, pratiquée surtout à l'aide de tentes d'éponge, est utile dans les rétrécissements organiques, et, comme pour ceux de l'urèthre, elle n'est pas un simple palliatif, car elle peut provoquer la résolution graduelle de l'hypertrophie pathologique, qui cause le rétrécissement lorsque cette altération morbide n'est pas très-ancienne.

Mais, quoi qu'on ait dit, je puis affirmer que ces moyens ne suffisent pas au traitement de toutes les étroitesses du col, et qu'en se bornant à y appliquer des moyens dilatants, il est impossible

d'obtenir non-seulement la cure radicale, mais la simple dilatation momentanée et passagère de l'orifice. J'ai rendu bien souvent mes confrères et mes élèves témoins de cette impossibilité. Après des essais de dilatation souvent répétés, variés de toutes les manières, quelquefois douloureux pour les malades, je n'obtenais qu'un agrandissement insignifiant de l'ouverture naturelle, qui se déchirait et saignait, plutôt que de céder à l'action des corps dilatants. Dans ce cas, l'orifice reste circulaire, il finit par acquérir, sous l'influence de la pression excentrique soutenue de la laminais ou de l'éponge, un diamètre de $0^m,002$ ou $0^m,003$, quelquefois même un peu plus, mais il se déchire, il saigne et il ne tarde pas à revenir à ses dimensions premières. Cela tient à ce que le tissu du col n'est pas seulement resserré sur lui-même, si l'on veut bien me passer l'expression, mais à ce qu'il manque d'étoffe ou à ce que l'orifice n'est pas façonné normalement dans ce tissu, au milieu duquel il se présente alors sous la forme d'un point ou d'un trou circulaire, ou d'un étroit canal cylindrique plus ou moins long, au lieu d'une ligne, d'une fente, enfin d'une bouche véritable (*os uterinum*) munie de deux lèvres.

Aussi dans ces cas, après les tentatives infructueuses de dilatation, il faut bien, de toute nécessité, recourir à des moyens chirurgicaux, si l'on veut créer un orifice qui se rapproche autant que possible de la forme et des dimensions de l'orifice normal, faire cesser, par suite, la dysménorrhée, qui est presque toujours liée à cette imperfection de structure, et tenter de guérir la stérilité, qui en est la conséquence naturelle.

Bien que l'expérience prouve, comme je viens de le dire, que la dilatation seule est impuissante dans ces cas, il faut bien pourtant en essayer d'abord, et cela pour deux raisons : la première est de s'assurer qu'il est nécessaire de recourir à un traitement ; la seconde, c'est qu'on peut considérer la dilatation comme un moyen préparatoire utile, qui donne la mesure de ce qui reste à faire et éclaire le chirurgien sur les ressources que lui présente l'organe et dont il peut tirer parti.

C'est alors le moment d'appliquer le traitement chirurgical. On peut avoir recours, suivant les cas, à trois méthodes différentes :

1° Le débridement instantané, à l'aide des instruments tranchants;

2° La section lente de chaque commissure par la méthode de l'anneau et de la constriction graduelle par un fil métallique ;

3° L'autoplastie de l'orifice utérin ou la formation d'un *os uterinum*, avec deux lèvres et des commissures ineffaçables.

I. Le seul moyen dont on ait fait usage, jusqu'à ce jour, est le *débridement* ou *incision bilatérale, instantanée*, à l'aide d'hystérotomes simples ou doubles. Il est utile, je lui ai dû de nombreux succès et. en réalité, il est des cas où il est suffisant, soit seul, soit précédé et suivi de la dilatation.

Pour pratiquer cette opération, j'ai renoncé aux hystérotomes, car ils coupent trop peu ou trop profondément, ils coupent la muqueuse intra-cervicale et le tégument extérieur ou vaginal du col à des hauteurs différentes, moindres pour le dernier que pour le premier, ce qui est une condition défavorable; enfin, ils ne permettent pas au chirurgien de mesurer l'étendue de l'incision, d'apprécier la résistance des tissus et de rester toujours maître de son intervention.

J'y ai substitué un simple ténotome, à lame étroite et à long manche; mais cet instrument ne suffit pas, car le col fuit du côté où l'on dirige le tranchant, et la section est le plus souvent impossible.

Dans le principe, je conduisais cet hystérotome simple sur une sonde cannelée, qui servait à la fois à le guider et à donner à l'utérus quelque fixité. Comme il est inutile de guider l'instrument dans le col, la main qui tient le manche suffisant à cette besogne, et la sonde devenant quelquefois embarrassante dans l'orifice, j'en ai supprimé l'emploi et je l'ai remplacé par des érignes. D'abord, je me suis contenté de fixer le col ou de l'incliner dans un sens opposé à celui de la section, à l'aide d'une fine et longue érigne simple, ou d'une longue pince dont chaque mors constitue une érigne analogue, simple, coudée plutôt que recourbée en crochet, et dont les points n'excèdent pas $0^m,002$ ou $0^m,003$, de manière à blesser l'utérus le moins possible. Mais je n'étais pas encore pleinement satisfait de ces adjuvants, ils ne donnent pas toujours au col une fixité suffisante, surtout ils ne donnent pas aux tissus sur lesquels va porter la section cette tension favorable à la netteté et à la limitation exacte de l'incision.

Pour obtenir ce double avantage, j'ai eu recours à de longues et minces pinces érignes à mors divergents qui, introduites à une profondeur variable de $0^m,005$ à $0^m,010$ dans le col et ouvertes alors autant que possible, permettent de fixer parfaitement cet organe et de l'abaisser un peu au besoin, d'en distendre l'orifice et de tendre les tissus au devant du ténotome à mesure qu'ils sont coupés, de manière à préciser parfaitement l'étendue de l'incision, à la prolonger, à la compléter, dans un sens ou dans un autre, si c'est nécessaire.

Le ténotome est boutonné, habituellement droit; il peut être avantageux de se servir, suivant les cas, d'un ténotome concave ou d'un ténotome convexe. On peut se servir également de longs ciseaux, instrument préféré par quelques chirurgiens, mais qui me paraît avoir moins d'utilité que le ténotome, en ce qu'il se prête moins à la manœuvre de l'opérateur. Du reste, rien n'empêche d'avoir recours à l'un ou à l'autre de ces instruments, suivant le cas. Je veux dire seulement qu'aucun des deux ne paraît avoir sur l'autre une supériorité réelle ni justement motivée.

Mais, bien que le débridement bilatéral de l'orifice utérin réussit dans quelques circonstances à restituer à cet orifice des dimensions suffisantes, il s'en faut de beaucoup qu'il en soit toujours de même. Quand on l'a pratiqué souvent et qu'on a pu en vérifier les résultats définitifs, après un certain temps, on reconnaît que chez un grand nombre de malades, malgré le soin pris après le débridement, de pratiquer le cathétérisme et la dilatation, la cicatrisation des incisions s'est avancée graduellement des points extrêmes qui devaient former les commissures latérales des deux lèvres, vers la partie moyenne, au point de remettre l'orifice presque dans le même état qu'auparavant. On y gagne quelquefois alors d'amoindrir ou de faire disparaître la dysménorrhée, mais on ne peut concevoir aucun espoir de faire cesser la stérilité. J'ai même vu, chez plus d'une malade, les accidents dysménorrhéiques se reproduire avec le retour des conditions d'étroitesse de l'orifice. Il arrive, après ce débridement, ce qui arrive après la section simple de la palmature interdigitale : si l'on n'interpose pas de temps en temps le cathétérisme entre les deux lèvres, elles se réunissent très-rapidement, quelquefois par première intention: en admettant même qu'on ait fait d'abord cicatriser à droite et à gauche les incisions, le tissu cicatriciel se rétracte ou se résorbe à partir des angles droit et gauche de la cicatrice et finit par rapprocher ces deux angles l'un de l'autre, au point de les faire presque confondre avec le pourtour primitif de l'orifice. Cette terminaison se produit surtout lorsque l'étroitesse porte sur toute l'épaisseur du col, ou sur les muqueuses interne et externe de cet organe, de manière qu'il y a manque d'étoffe et que ces muqueuses ne peuvent pas rapprocher leurs bords de manière à se réunir et à recouvrir la surface de section du tissu intermédiaire.

On ne se contentera donc du débridement que lorsque le froncement de l'orifice indiquera une étendue suffisante de la muqueuse externe du col, et que le bec de la sonde introduit par cet orifice, pouvant librement se mouvoir dans tous les sens derrière lui, indi-

quera une étendue suffisante de la muqueuse interne. Alors il y a quelque chance pour que les bords des deux muqueuses adhérant complétement l'un à l'autre, assurent la persistance de l'élargissement dû au débridement.

II. Dans le but d'assurer la persistance de cet élargissement, j'ai imaginé de pratiquer le débridement du col d'une autre façon : par le passage d'un *anneau métallique en dehors de chaque commissure et sa constriction graduelle, consécutive.*

Cette nouvelle méthode consiste à assurer d'abord la persistance des angles qui formeront les limites de la division de droite et de celle de gauche, et qui devront être les commissures labiales de l'*os uterinum*. L'usage famillier des fils métalliques, les avantages qu'ils présentent, la possibilité d'obtenir une cicatrisation des tissus qu'ils traversent et où ils séjournent un certain temps, comme on l'obtient tous les jours par l'introduction à demeure d'anneaux métalliques à travers le lobule de l'oreille, m'ont fait espérer que j'obtiendrais ainsi une commissure persistante, invariable ou ineffaçable pour chaque extrémité des futures lèvres d'un col à orifice trop étroit. J'ai donc fait construire un instrument, encore un peu trop volumineux, mais qui pourra être perfectionné, consistant en une sonde creuse que l'on introduit dans l'orifice utérin, et une érigne double accrochant extérieurement un des côtés du col et l'empêchant de s'éloigner de la sonde, pendant qu'à l'aide d'une vis de pression on pousse hors de la sonde une aiguille, qui traverse le col de dedans en dehors : cette aiguille porte un fil métallique qu'on dégage avec un petit crochet ou des pinces aussitôt qu'il se présente. En passant de chaque côté du col à une distance de $0^m,01$ à $0^m,02$ de l'orifice un fil d'argent, dont on rapproche et dont on tord les extrémités, de manière à en faire deux larges anneaux, en laissant ces deux anneaux à demeure une ou deux semaines et même davantage, et faisant dans le vagin, pendant tout ce temps, des injections détersives, on finit par obtenir, au bout de dix à quinze jours, deux orifices parfaitement constitués et n'ayant aucune tendance à l'oblitérer. Il est bon de ne pas toucher à ces anneaux métalliques jusqu'après la fin de la prochaine menstruation. Quelques jours après ce moment, il suffit de serrer tous les jours un peu plus chaque anse, à l'aide du fulcrum et des pinces, ou à l'aide du serre-nœud métallique à deux anneaux contigus portés au bout d'une longue tige, pour faire peu à peu la section des tissus compris entre les deux ouvertures artificielles et l'orifice naturel du col, sans effusion

de sang, sans accidents et presque sans douleur, et pour obtenir ainsi une ouverture définitive, longitudinale, dont les dimensions ne se réduiront pas à l'avenir d'une manière sensible ou du moins dans des proportions suffisantes pour faire perdre à la malade le bénéfice de l'opération qu'elle a subie.

Quand l'instrument nouveau qui doit servir à passer le fil métallique à travers le col sera assez perfectionné pour que la manœuvre devienne plus facile qu'elle ne l'est encore aujourd'hui, cette opération aura le double avantage d'être d'une grande simplicité et d'une efficacité incontestable. Qnand l'étendue des surfaces muqueuses du col est insuffisante, quand la forme de cet organe ne s'éloigne pas trop de la forme normale et surtout n'est pas sensiblement conique, quand son volume ne le rend pas trop saillant dans le vagin, le passage de l'anneau métallique et sa constriction graduelle consécutive donnent d'excellents résultats.

Lorsque les anomalies de volume et de forme dont je viens de parler existent, elles nécessitent d'autres opérations, notamment des résections partielles; lorsque l'étendue des surfaces muqueuses est insuffisante, on ne peut obtenir la formation d'un orifice durable qu'en le créant de toutes pièces.

III. Dans les cas où il y a, comme je le disais plus haut, manque d'étoffe, où l'étroitesse dépend du tissu intermédiaire autant que de la muqueuse, où la méthode de l'anneau métallique et de la section lente des tissus par constriction graduelle est insuffisante, il faut alors recourir à une véritable *autoplastie de l'orifice*, c'est-à-dire qu'il faut construire un orifice utérin artificiel, qui présente des conditions de forme et de dimensions aussi analogues que possible aux conditions de l'orifice naturel, de la manière que l'on construit partiellement un orifice buccal ou une ouverture palpébrale.

J'ai employé divers procédés pour faire cette autoplastie, suivant la diversité de longueur et de forme du col, d'épaisseur du tissu autour de l'ouverture étroite, de la disposition canaliculée de cet orifice, etc.

1° Ainsi, dans les cas où l'on pourrait à la rigueur se contenter d'une simple incision bilatérale, on se trouve bien d'affronter la muqueuse extérieure ou la muqueuse interne sur chaque lèvre, par un point de suture métallique à chaque extrémité. L'habitude de placer ces sutures pour le traitement des fistules vésico-vaginales, en rend l'application facile sur les lèvres du col. De la sorte, il y a

deux points de suture près de chaque commissure, et cela suffit pour maintenir un affrontement partiel qui prévient l'adhérence des parties divisées ou le retrait de la cicatrice. Mais pour que ce procédé soit applicable, il faut que les muqueuses externe et interne soient assez mobiles pour pouvoir être affrontées. C'est ce qui ne saurait arriver lorsque la muqueuse interne a peu d'étendue, souvent aussi lorsque le col est conique, particularité qui rend les suites du débridement peu conformes à la disposition normale, le col ayant alors deux longues lèvres allongées en forme de groin.

2° Dans ce cas, voici ce que je fais : je pratique une incision à *droite* et à gauche, comme pour un débridement, mais n'intéressant que la muqueuse, je dissèque alors en haut et en bas un lambeau quadrilatère adhérant par sa base, je fais la section d'une petite extrémité du cône dépouillé de sa muqueuse, et, rabattant les deux lambeaux, je les rattache chacun par un ou deux points de suture métallique à la lèvre correspondante : il n'est pas nécessaire que la suture soit continue, deux points à chaque lèvre sont très-suffisants. Ce procédé est très-supérieur pour les conséquences à la résection simple du col; car, à la suite de cette dernière, il y a souvent des difformités produites soit par les irrégularités, soit par le retrait de la cicatrice, laquelle reproduit un rétrécissement d'un autre genre et souvent un obstacle aussi sérieux, sinon à l'évacuation menstruelle, au moins à la pénétration de la semence.

3° Dans les cas où l'étroitesse existe sur un col et où il n'y a pas de conicité, mais où il serait impossible d'affronter les bords de la muqueuse intérieure avec ceux de la muqueuse extérieure, il faut s'y prendre d'une autre façon et assurer par-dessus tout la persistance des commissures. Au lieu de faire alors des lambeaux antérieur et postérieur, je taille des lambeaux latéraux, soit quadrangulaires, soit triangulaires (comme ceux que notre excellent confrère le docteur Cusco m'a dit qu'il taillait quelquefois pour assurer la persistance de la commissure interlabiale de l'orifice buccal dans la restauration de la bouche).

Il y a des cas où la forme du col comporte la préférence pour les lambeaux quadrangulaires, d'autres pour les lambeaux triangulaires. Les lambeaux étant taillés, disséqués et renversés, je distends bien l'orifice à l'aide de pinces-érignes divergentes, et je débride à droite et à gauche, comme dans le cas précédent, sans faire ici, bien entendu, aucune résection : les lèvres ainsi formées étant toujours tenues écartées par les érignes divergentes, j'insinue dans chaque commissure saignante que je viens de faire,

plus ou moins profonde, suivant la nécessité, la surface saignante de chaque lambeau latéral, et je l'y maintiens à l'aide d'un simple point de suture de chaque côté ou de deux points de chaque côté serrés par simple torsion, ou formant une anse en dedans et retenus au dehors par un bouton de chemise, ou indépendants et reliés ensuite et retenus par deux boutons de chemise, un en dedans et un autre en dehors. Au bout de huit jours, on peut ôter les fils et les boutons, l'adhérence est produite.

Il est intéressant de constater les résultats consécutifs de ces autoplasties lorsqu'il s'est écoulé un certain temps depuis le moment où elles ont été pratiquées. J'en ai vu dernièrement qui ont été pratiquées depuis quatre ans, et j'ai constaté que le résultat que j'avais cherché à produire avait été parfaitement maintenu par mon opération.

J'ai pratiqué jusqu'à ce jour une douzaine d'autoplasties de l'orifice utérin par le procédé des lambeaux latéraux. Les résultats opératoires sont satisfaisants et durables. Il en est de même des résultats physiologiques : chez toutes les malades, les douleurs dysménorrhéiques ont cédé, trois d'entre elles ont cessé d'être stériles.

En résumé, lorsque les rétrécissements du col et notamment de l'orifice vaginal du col utérin ne peuvent pas céder à la dilatation, il est possible de leur appliquer très-avantageusement trois sortes d'opérations chirurgicales : la première, le simple débridement instantané à l'aide d'instruments tranchants; la deuxième, la section lente de chaque commissure par la méthode de l'anneau et de la constriction graduelle par un fil métallique; la troisième, l'autoplastie de l'orifice utérin; cette dernière opération comporte trois procédés différents : la simple suture après incision bilatérale, les deux lambeaux antérieur et postérieur et la résection de la partie proéminente du col conique, les deux lambeaux latéraux retenus par la suture dans les commissures artificielles.

Chacune de ces méthodes, chacun de ces procédés peut être employé suivant le cas, et par conséquent répond plus ou moins à une indication spéciale. Les résultats qu'ils produisent ne peuvent être obtenus par aucun autre moyen, notamment par la dilatation, quel que soit le procédé de dilatation auquel on ait recours.

M. DESPRÉS. Je voudrais demander à M. Courty s'il n'a observé aucune mort, aucune péritonite à la suite des opérations qu'il a pratiquées sur le col utérin rétréci.

Puis, il serait important de savoir à quoi tient la grande quantité relative de rétrécissements du col de l'utérus qu'il a opérés. En effet, sans avoir l'expérience de M. Courty, j'ai vu, pendant sept ans, à l'hôpital de Lourcine, 4,000 cols de l'utérus environ sur des femmes de tout âge, et je n'ai rencontré que deux rétrécissements capables d'exiger l'intervention chirurgicale. Je ne parle pas des étroitesses relatives du col chez des femmes soumises antérieurement à mon examen, à des cautérisations du col avec le fer rouge ou avec le crayon de nitrate d'argent laissé à demeure, cautérisations qui me paraissent être une détestable pratique.

M. BLOT. Je suis, ainsi que M. Després, surpris de la fréquence des rétrécissements du col utérin rencontrés par M. Courty. Depuis vingt sept ans, j'ai été bien souvent tourmenté par des jeunes femmes désirant être mères, et si j'ai vu sept ou huit cas de cols rétrécis, je n'en ai pas vu d'assez étroits pour nécessiter une intervention chirurgicale.

De plus, M. Courty ne nous a parlé que des rétrécissements de l'orifice externe. Or, je ne comprends absolument pas qu'en ne s'attaquant qu'à cet orifice, il puisse faire disparaître la dysménorrhée et la stérilité. Sans dilatation de l'orifice interne, les fausses membranes qui accompagnent ordinairement la dysménorrhée ne pourront sortir. Quant à la stérilité, les causes en sont si complexes, que l'on ne peut guère affirmer l'avoir guérie. Peut-on expliquer pourquoi certaines femmes conçoivent après cinq, dix et même quatorze ans de mariage? Je crois, pour mon compte, qu'il y a pour les organes génitaux une certaine maturité nécessaire à la conception, que le mariage développe, mais qui n'existe pas toujours à cette époque.

Je résume mon argumentation en disant :

1° Je suis surpris du nombre de cas d'étroitesse du col utérin rencontrés par M. Courty;

2° Je reproche à notre collègue de ne s'occuper que de l'orifice externe;

3° L'étroitesse du col n'a pas, selon moi, autant d'importance qu'on le dit sur la production de la dysménorrhée, qui reconnaît le plus souvent pour cause une irritabilité nerveuse.

M. COURTY. Je n'ai nulle intention de m'occuper ici de la dysménorrhée ou de la stérilité. C'est une pure question de médecine opératoire que j'ai voulu aborder. Je dirai seulement à M. Després que le genre de malades qu'il reçoit à Lourcine me paraît expliquer la rareté des cas d'étroitesse du col dans cet hôpital.

Je n'ai perdu aucune de mes opérées. Je n'en ai pas d'ailleurs un grand nombre : j'ai opéré douze femmes par le procédé des commissures artificielles.

A M. Blot, je dirai qu'il est très-rare que l'orifice interne soit aussi étroit que l'externe, et l'orifice interne n'est ordinairement resserré que si l'interne est libre.

Les accidents dysménorrhéiques ont cessé à la suite de mes opérations. Je partage l'opinion de M. Blot sur les causes multiples de la stérilité ; je ne crois pas toutefois que la conception puisse se faire à travers un col conique et très-étroit.

M. VERNEUIL. Je désirerais que M. Courty nous fixât davantage sur les indications opératoires ; je voudrais qu'il nous édifiât sur la valeur des divers procédés qu'il nous a exposés. Les indications me paraissent très-difficiles. J'ai vu, à la suite d'une amputation, un col recevant à peine un stylet et les règles étaient normales. Dans un autre cas d'étroitesse, je songeais à employer l'électrolyse, mais ayant trouvé un ovaire douloureux, je m'attaquai à ce symptôme et la dysménorrhée disparut.

J'ai vu Robert pratiquer plusieurs débridements du col dans des cas de dysménorrhées membraneuses ; accident qu'il attribuait à un spasme de la portion cervicale.

M. COURTY. Je n'ai pas tracé ici le chapitre des indications qui sont, en effet, fort difficiles, parce que je n'ai voulu faire part à la Société que de ce qui a trait à la médecine opératoire.

Je crois aussi aux contractures spasmodiques du col comme cause de dysménorrhée.

COMMUNICATION

M. MICHEL, membre correspondant à Nancy, adresse le travail manuscrit suivant :

Quelques faits pour servir à l'histoire de l'extraction de la cataracte par l'incision dite linéaire ou à petit lambeau de la cornée, sans iridectomie. — L'extraction linéaire avec iridectomie devait, d'après leurs inventeurs (Schuft, de Graëfe, Critchett, Bowman), en ménageant la plaie de la cornée, parer aux accidents dus à l'emploi de la méthode de Daviel ou à grand lambeau. Malgré les modifications apportées au procédé primitif de de Graëfe par Liebreich et Taylor, il faut bien avouer que le nouveau mode opératoire n'a pas donné à tous les opérateurs les succès vantés par ses premiers défenseurs.

Pour mon compte, je me suis servi trois fois du procédé d'extraction périphérique scléro-kératique de de Graëfe ; j'ai eu trois insuccès, et j'ose affirmer avoir vu des malades opérés par d'autres chirurgiens chez lesquels le résultat n'a pas été plus heureux, et cependant j'avais même mis en usage l'appareil compressif pour le pansement. Aussi, n'est-il pas étonnant que, dans ces dernières années, on se soit montré moins confiant pour l'excision de l'iris, partie de l'opération qui, loin de prévenir, devenait au contraire la cause d'accidents primitifs et consécutifs très-sérieux. Quoi qu'en disent les Allemands, et malgré leurs statistiques fantaisistes (1), je partage entièrement cette opinion.

Je ne veux pour preuve de cette manière de voir que la réaction qui tend à se généraliser aujourd'hui. Aussi, dans le premier fascicule de la *Revue des sciences médicales en France et à l'étranger*, publiée par M. Hayem, je lis que M. Mouchi (de Naples), préconise l'opération de Liebreich, que MM. Jeofferson et Mackamara rejettent l'iridectomie après l'avoir largement expérimentée.

M. Lebrun, de l'Institut ophthalmologique du Brabant, M. Liebreich, dans ses communications à l'Institut, et M. Notta (de Lisieux), par sa lecture à la Société de chirurgie de Paris, sont entrés dans la même voie. Ajouterai-je que, sans connaître les travaux de ces ophthalmologistes distingués, persuadé d'ailleurs des inconvénients graves attachés à la méthode généralisée de de Graëfe, j'ai essayé de diminuer les accidents liés à la pratique de Daviel en limitant, comme l'avait déjà fait Pallucci à la fin du siècle dernier, l'étendue de la plaie cornéale. Nous verrons plus loin si cette incision doit se nommer *linéaire*, ou mieux, à petit lambeau.

Rappelons les succès déjà obtenus dans cette voie par MM. Lebrun, Warlomont, Liebreich et Notta. Malgré la différence du siége de l'incision et quelques nuances d'exécution, je les porte tous à l'actif de la méthode réduisant l'étendue de la plaie cornéale sans excision de l'iris.

Dans le même ordre d'idées, j'ajouterai cinq succès sur les opé-

---

(1) Comme spécimen de leurs statistiques, et laissant à d'autres le soin d'y croire, je rappellerai que de Graëfe publiait, en 1866, avoir obtenu 94 p. 100 de succès. Deux élèves, renchérissant sur leur maître, l'un, Knapp, donnait, sur 100 opérations, 93 résultats complets, 5 résultats incomplets et 2 cas seulement de perte de l'œil. L'autre, A. Sichel, disait avoir obtenu une moyenne de 97 1/2 p. 100 de succès. Pourquoi, si ces chiffres sont exacts, a-t-on vu des élèves de de Graëfe essayer de renoncer au procédé du maître?

rations tirées de ma pratique. Le premier de ces succès remonte à l'année 1865.

Je voulais opérer un homme de quarante-cinq ans par la méthode de Daviel. Placé derrière lui, sur l'œil droit, avec le couteau de Beer, j'avais terminé la ponction et la contre-ponction, quand mon aide lâcha la paupière supérieure. Sans hésiter, je dirigeai directement en avant la lame du couteau à cataracte. Par hasard, la section tomba juste au milieu de la demi-circonférence inférieure de la cornée. Après la section de la capsule avec le kystitome de Daviel, le cristallin sortit facilement. Le malade fut pansé. Dix jours après, le succès dépassait mes espérances; la guérison était achevée. L'iris n'avait contracté nulle part d'adhérence; la pupille était mobile et nette ; la cornée n'offrait aucune trace cicatricielle. Chez l'opéré, revu quelques semaines plus tard, l'acuité de la vision était parfaite; avec les lunettes de quatre pouces et demi de foyer, il se conduisait partout; avec celles de deux pouces et demi, il lisait les caractères ordinaires d'imprimerie.

Ce succès m'avait vivement frappé ; mais, obéissant aux idées du moment, je crus à un heureux hasard, jusqu'à ce que les insuccès obtenus par les méthodes en faveur m'eussent ramené, au mois de septembre dernier, au mode opératoire qu'un accident m'avait fait connaître.

A coup sûr, avec le couteau de Beer, je n'avais point fait une incision linéaire ; elle devait être plus ou moins en bizeau, et cependant le résultat ne laissa rien à désirer. Cette observation ne sert-elle pas à prouver que le succès dépend moins de la forme de l'incision que de l'étendue moindre de la plaie cornéale obtenue par ce mode opératoire? Au surplus, est-on bien sûr, quelle que soit du reste la manière d'agir, d'obtenir deux surfaces de section exactement parallèles au grand plan horizontal de l'œil? Pour mon compte, je ne le crois pas, et j'engagerais mes contradicteurs à vouloir vérifier le fait à l'amphithéâtre. Cependant, l'expression *linéaire*, généralement acceptée, suppose ce résultat après l'incison. Pourquoi donc conserver dans la science des mots si peu en harmonie avec la réalité des données de l'expérience? Ne serait-il pas plus exact de remplacer la dénomination *d'extraction linéaire* par celle *d'extraction à petit lambeau ?*

Afin d'éviter les redites, j'exposerai en peu de mots les détails du procédé opératoire que j'ai suivi. Dans les observations, j'insisterai surtout sur les résultats définitifs, matériaux indispensables pour juger sûrement les points contentieux de l'opération de la cataracte.

Procédé opératoire. — La pupille dilatée la veille avec l'atropine, le malade est placé sur un lit, la tête légèrement élevée, la face tournée vers la lumière. (Je n'emploie le chloroforme que chez les individus pusillanimes ou doués d'une sensibilité oculaire exagérée.) Les paupières sont modérément écartées à l'aide d'un ophthalmostat mécanique à arrêt fixe. Placé en avant du malade pour l'œil gauche, en arrière pour l'œil droit, de la main gauche, armée d'une pince à mors de souris, je fixe le globe oculaire en pinçant la conjonctive au point opposé à celui où doit agir le kératotome. De la main droite, je pratique la ponction et la contre-ponction de l'œil avec le couteau de de Graëfe. La pointe de l'instrument entre en dehors, dans la chambre antérieure, au niveau de l'équateur du globe oculaire, en pénétrant près de la jonction de la cornée transparente et de la sclérotique. Elle sort en dedans, au même niveau, et dans le point correspondant. Pendant cette manœuvre, le tranchant est dirigé en bas, les faces du couteau parallèles au plan antérieur de l'iris. Dans cette position, le kératotome coupe de haut en bas la moitié supérieure de la demi circonférence inférieure de la cornée. Arrivé à ce point, je dirige directement en avant le tranchant de la lame, qui coupe dans toute son épaisseur la cornée d'arrière en avant.

On obtient ainsi un lambeau court dont la base de la largeur de la cornée correspond à l'équateur de l'œil, c'est à-dire à sa partie la plus large. Ce premier temps achevé avec le kystitome de de Graëfe, j'incise la capsule du cristallin. Immédiatement après, j'enlève l'ophthalmostat.

Peu d'instants s'écoulent. D'une main je soulève la paupière supérieure; de l'autre j'exerce des pressions modérées de bas en haut sur la partie inférieure du globe oculaire. Elles ont généralement suffi pour expulser le cristallin. Une fois cependant la pupille s'étant fortement rétrécie après la section de la cornée, je fus obligé de l'extraire avec la curette de Daviel, que je trouve, pour le dire en passant, au moins aussi facile à manier que celle de Critchett.

Le cristallin sorti, et après m'être assuré de la netteté de l'orifice papillaire, je ferme les deux yeux de l'opéré avec une ou deux bandelettes de taffetas gommé. Une compresse légèrement imbibée d'eau froide, renouvelée à chaque demi-heure et continuée pendant les premiers jours, constitue tout le pansement. Les malades sont maintenus à la diète pendant trois ou quatre jours. A partir du troisième, j'instille chaque matin, entre les paupières de l'œil opéré, une goutte ou deux de solution d'atropine variant de un

millième à un centième (1). En général, la guérison a été obtenue du neuvième au quinzième jour. Cette époque est arrivée quand la cicatrice de la cornée est complète, et lorsque tous les accidents locaux étant conjurés, nos malades peuvent voir les objets situés dans leur voisinage et suffire à leur propre conduite.

OBSERVATIONS

2. M. X..., du département des Vosges, âgé de soixante-quatre ans, est atteint d'une double cataracte plus avancée à gauche qu'à droite, datant de plusieurs années. La vue est à peu près abolie. L'iris est projeté en avant ; la chambre antérieure presque nulle. Cercle sénile de la cornée très-marqué.

L'œil gauche, qui ne voit plus depuis cinq ans, est opéré le 26 septembre 1872. Le cristallin sort en masse sous forme d'une lentille opaline. Elle se brise au moindre contact. Du liquide s'écoule; le contenu solide se réduit à un petit noyau; la pupille est très-nette. Au douzième jour, la guérison est complète; le malade voit bien les objets et se conduit. L'iris offre, sur son bord libre, une légère adhérence avec la plaie de la cornée; la pupille est un peu irrégulière à sa partie inférieure. La cicatrice de la cornée se présente sous forme d'une ligne blanchâtre plus accentuée sur son segment inférieur.

Revu six semaines après l'opération, la guérison s'est confirmée ; la vue s'est encore améliorée; il lit avec les lunettes de deux pouces et demi de foyer. La cicatrice blanche persiste, ainsi que l'adhérence de l'iris à la pupille.

3. Jeune fille de dix-huit ans atteinte de cataracte aux deux yeux depuis son jeune âge. L'œil droit, plus affecté que le gauche, ne voit plus; l'iris est déprimé en arrière, très-mobile. L'opération est faite sur l'œil droit le 5 octobre 1872. Après l'incision de la capsule, le cristallin s'échappe sous forme de gelée transparente; il n'y a pas de noyau; la pupille est nette. Guérison en neuf jours; la malade voit les objets et peut se conduire. Il existe un léger enclavement du bord libre de l'iris, à l'angle externe de la plaie. La cicatrice de la cornée est opaline; cette teinte se prolonge sur la totalité du petit segment inférieur de la cornée situé au-dessous de l'incision.

---

(1) Je me sers de cette même solution pour dilater la pupille avant l'opération.

Revue six mois après l'opération, la petite adhérence de l'iris persiste ainsi que la cicacatrice blanche; la pupille est nette, mobile, mais légèrement irrégulière en bas et en dehors. La vue s'est améliorée; avec les lunettes de deux pouces et demi de diamètre la jeune fille lit les caractères d'imprimerie employés dans les journaux.

4. Homme âgé de quarante ans, de la Haute-Saône. Cataracte des deux yeux depuis bien des années; ne voit plus de l'œil droit. L'iris est déprimé en arrière, mobile. On l'opère de l'œil droit le 10 novembre 1872. Après l'incision de la capsule, le cristallin s'échappe, en partie sous forme de gelée transparente, en partie sous forme d'une petite lentille. Malgré tous nos efforts, il reste, en haut et en dedans, une petite portion visible de la capsule cristalline.

Les premiers jours se passent sans accident; mais, vers le sixième, éclatent des symptômes d'iritis avec formation de fausses membranes et atrésie pupillaire. L'affection ne cède qu'après un mois d'emploi de vésicatoires à l'extérieur, d'atropine en instillation entre les paupières, et de pilules de sublimé à l'intérieur. Il n'a d'abord qu'une conduite et une vue confuse des objets.

Revu six mois après l'opération, la vue s'est améliorée; il distingue bien les objets; il se conduit facilement. Avec les lunettes de deux pouces et demi de foyer, il distingue les lignes d'un journal, les séparations des lettres entre elles, mais il ne peut pas lire. L'atrésie pupillaire persiste; elle est due aux débris de la capsule cristalline renforcée par quelques fausses membranes produites par l'iritis.

Une partie assez étroite de la pupille est nette et transparente. La ligne blanche cicatricielle de la cornée persiste; sa couleur s'étend sur le segment inférieur de la cornée.

5. Femme de la Haute-Saône, âgée de soixante-seize ans, atteinte depuis deux ans d'une cataracte double complète, avec cercle sénile de la cornée très-prononcé; l'iris, mobile, est déprimé en arrière. Elle est opérée de l'œil gauche le 29 janvier 1873. Après la section de la cornée, l'iris s'étant resserré, l'extraction exigea l'emploi de la curette de Daviel. Il est dur, volumineux, sort en masse; la pupille est nette. L'opérée reconnaît de suite les carreaux de la fenêtre.

Dès le troisième jour, apparaissent des symptômes de kératite et d'iritis; on les combat avec les vésicatoires, la solution d'atropine et les pilules de sublimé. Vers le quinzième jour, bien que les ac-

cidents se soient mitigés, cependant on constate une grande injection avec œdème de la conjonctive oculaire. Plus de la moitié inférieure de la cornée offre une teinte opaline; la pupille est presque entièrement fermée par de fausses membranes. La malade distingue à peine le jour de l'obscurité.

Le 12 février, j'opère l'œil droit. Comme pour l'œil gauche, je suis obligé d'avoir recours à la curette de Daviel pour l'extraction du cristallin. Il est semblable au premier.

Vers le quinzième jour, la cicatrice de la cornée est complète; elle existe sous forme de ligne blanchâtre s'étendant sur la portion inférieure; l'iris, par sa surface antérieure, adhère à la cicatrice; la pupille offre quelques nuages blanchâtres dans sa demi-circonférence inférieure. La malade distingue nettement la couleur de certaines étoffes; elle reconnaît la figure des personnes qui la soignent et des objets tels qu'un couteau, une fourchette, etc.

L'œil conserve encore un peu de sensibilité à la lumière. Jusqu'à ce jour, je n'ai pas encore conseillé l'usage des verres de lunettes.

Au point de vue fonctionnel, une faible amélioration dans l'œil gauche; mais les lésions anatomo-pathologiques précitées persistent.

Réflexions. — Six opérations pratiquées sur cinq individus ont donné cinq succès et un insuccès.

Des cinq succès, trois doivent être considérés comme complets quant à la fonction de l'œil. Ces trois opérés, munis de lunettes convenables, peuvent lire les fins caractères d'imprimerie. Chez les deux autres, l'acuité de la vision n'a pas encore atteint cette netteté; cependant, si j'en juge par les progrès incessants accomplis depuis l'opération, un résultat final plus satisfaisant pourra bien arriver.

Si, au point de vue de la fonction de l'œil, notre pratique semble heureuse, il n'en est pas tout à fait de même sous le rapport de l'art plastique ; considération secondaire dans la question qui nous occupe, elle mérite cependant notre attention, puisqu'elle a soulevé, de la part de M. Panas, certaines questions à la suite de la communication de M. Notta à la Société de chirurgie.

Comme chez le malade présenté par le chirurgien de Lisieux, notre premier opéré n'a eu ni cicatrice visible à la cornée, ni adhérence de l'iris. Plusieurs mois après l'opération, on eût été dans l'impossibilité de désigner l'œil sur lequel on avait agi.

Dans toutes nos autres observations, il faut bien avouer que le

résultat définitif n'a pas été aussi brillant. Malgré ces imperfections, nous ne craignons pas le parallèle avec l'extraction linéaire suivie d'iridectomie. Cette pupille, fort irrégulière, sillonnée souvent de fausses membranes, ne satisfait pas mieux l'œil que les légères races cicatricielles cornéales ou les faibles irrégularités de l'iris constatées chez nos opérés.

Dans nos deuxième et troisième observations, on y trouve relatée une synéchie antérieure périphérique très-limitée.

Dans les quatrième et cinquième, l'adhérence a porté sur une bonne partie de la surface de la demi circonférence inférieure de l'iris.

Dans nos cinq dernières opérations, la cicatrice de la cornée a laissé à sa suite une ligne blanchâtre assez accentuée. Chez tous, cette teinte luisante s'est étendue sur son segment inférieur. Une seule fois elle a occupé une surface assez considérable de son segment supérieur; le champ pupillaire s'en trouvait entièrement couvert dans l'œil où l'opération a échoué.

Malgré ces imperfections de détail, le résultat général, qu'on n'aurait su prévoir, plaide entièrement en faveur du mode opératoire que nous défendons. Que la cicatrice laisse ou ne laisse pas de trace indélébile, ceci nous intéresse peu. Rarement, en effet, la tache leucomateuse viendra gêner le passage des rayons lumineux en masquant le centre pupillaire. Cette circonstance ne s'est offerte qu'une fois sur six opérés.

Remarquons en passant que notre incision cornéale s'est toujours réunie. Nous n'avons pas vu l'absence de réunion signalée par M. Lannelongue. Deux de nos opérés, âgés de soixante-huit et de soixante-seize ans, tous deux atteints de cercle sénile très-accentué, n'ont rien offert de particulier. On sait cependant qu'à la suite de l'opération de Daviel, la gangrène des lambeaux est à craindre dans ces conditions spéciales.

Ne pourrions nous pas, en nous basant sur les résultats obtenus, conclure que l'incision doit porter, dans tous les cas, au-dessus de la partie atteinte de cercle sénile, puisque, comme je viens de le dire, la tache leucomateuse a de la tendance à s'étendre dans cette direction?

Les accidents d'iritis se sont produits deux fois seulement; doit-on les porter à la charge de l'opération ou des circonstances accessoires qui se sont produites? Sans décider d'une manière absolue cette question, nous dirons cependant qu'une fois cette complication est survenue chez une femme de soixante-seize ans à la suite

de l'emploi de la curette pour l'extraction du cristallin ; une autre fois chez un homme de quarante ans, où il nous fut impossible d'enlever une portion de la capsule cristalline.

De ce qui précède, je conclus :

1° Que l'extraction linéaire, ou *mieux nommée, à petit lambeau*, doit être acceptée comme méthode générale dans l'opération de la cataracte.

2° L'opération dite de *de Graëfe*, avec iridectomie, n'ayant pas l'innocuité que lui prêtent ses défenseurs, doit être réservée pour des cas spéciaux et rares.

Traitement des fistules vésico-vaginales. — M. HERRGOTT.

Un des plus habiles chirurgiens de l'Allemagne, Dieffenbach, écrivait, il y a environ trente ans, ces paroles : « La guérison des fistules vésico-vaginales est une des tâches les plus ardues de la chirurgie. »

Il y a quinze ans à peine, un de nos collègues les plus savants, M. Verneuil, disait : « La cure des fistules vésico-vaginales est un des beaux fleurons de la chirurgie moderne. »

Que s'était-il donc produit dans la science, pour qu'à une distance si courte deux graves autorités aient pu tenir un langage si différent?

Partout, on s'était mis à l'œuvre pour remédier à une des infirmités les plus malheureuses dont la femme puisse être victime dans la fonction de la parturition, si l'on n'a pu suivre la voie ouverte par Jobert, on a du moins été stimulé par les succès réels qu'il a obtenus.

MM. Verneuil et Follin ont fait connaître les travaux de l'Amérique et de l'Angleterre; j'ai publié avec quelques observations une étude historique des dix-septième et dix-huitième siècles, et une revue des travaux récents de l'Allemagne. Aujourd'hui que les faits sont variés et nombreux, on peut envisager la question à un point de vue plus élevé et on peut dire que les conditions de succès sont pour ces restaurations les mêmes que celles qui sont nécessaires pour toute autoplastie; elles peuvent se résumer en quelques mots: avivement régulier et suffisamment large, réunion exacte des bords à l'abri de toute tension et de toute traction énergique.

Mais, pour opérer avec exactitude au fond d'un canal oblique situé à la partie inférieure du tronc, il est nécessaire de donner au tronc une situation spéciale et de dilater assez une des parois du canal pour permettre d'agir facilement sur celle qui devient le champ opératoire.

En 1857, c'est devant ces deux difficultés que je me suis trouvé placé tout d'abord quand j'ai eu à traiter, dans le service qui m'était confié, une malheureuse compatriote; toutes les situations furent essayées, tous les spéculums furent appliqués, et en fin de compte je trouvai que la paroi vaginale antérieure ne devenait accessible à la vue et aux instruments que quand la femme était couchée sur le dos, sur un plan incliné de 30 à 40 degrés; dans ce cas particulier, les doigts des aides furent suffisants pour écarter les parois vaginales et mettre à nu le champ de l'opération.

Une année plus tard, en 1858, je reçus une autre compatriote, qui était accouchée en Algérie et était allée à Marseille et à Montpellier chercher une guérison qu'on lui avait déclarée impossible, et qui revenait à Strasbourg renvoyée de nouveau de l'Algérie par notre regretté confrère Ehrmann.

Cette fois, les doigts des aides ne suffirent plus, un instrument dépresseur était nécessaire; après avoir essayé tous ceux qu'on possédait alors et après avoir constaté leur inefficacité, j'en improvisai un nouveau; je coupai en deux un spéculum en étain, je fendis longitudinalement le bout supérieur armé de la poignée, j'arrondis les bords et fis le spéculum que j'ai l'honneur de vous présenter, qui fit si bien mon affaire, que depuis lors je n'en employai pas d'autre et eus la satisfaction de voir mes maîtres et collègues le préférer aux spéculums de Simpson qui furent publiés quelque temps après.

En 1862, G. Simon publia un travail remarquable, dont j'ai longuement parlé dans mon écrit de 1864. Cet habile chirurgien emploie un spéculum analogue au mien, et adopte la même position dorsale inclinée, qu'il appelle *pelvi-dorsale.*

Par ces moyens, en effet, la paroi vaginale antérieure devient une surface presque verticale, sur laquelle peuvent agir avec précision les instruments de chirurgie.

On a beaucoup parlé de la nécessité indispensable de l'avivement large aux dépens de la muqueuse vaginale seulement; des succès éclatants obtenus en dehors de cette règle prouvent qu'elle n'est pas essentielle, toutefois nous croyons que la largeur de la bande d'avivement ne doit pas être moindre que $0^{m},007$; on a dit que le succès dépendait de l'emploi des fils métalliques, j'en ai obtenu avec des fils de soie et des fils métalliques. Simon n'emploie que les fils de soie et il a pu enregistrer de nombreux et de beaux succès.

Deux choses sont importantes : la précision dans l'opération et l'absence de tension; pour cela, il faut multiplier les points de

suture et les varier afin que la transaction soit répartie et que les bords surtout, qui doivent s'agglutiner, ne la supportent pas, sans quoi tout serait perdu.

J'ai longtemps hésité à suivre le précepte de Simon, qui proscrit la sonde à demeure et le cathétérisme, laissant la femme uriner à volonté et ne recourant à la sonde que quand elle ne peut pas uriner, ce qui n'arrive quelquefois que dans les premières heures qui suivent l'opération.

Les derniers faits observés par moi ont entièrement confirmé la sagesse de ce précepte, qui affranchit le chirurgien et la femme de la partie la plus pénible du traitement et des accidents douloureux qui en sont la conséquence.

J'ai opéré jusqu'aujourd'hui quatorze malades, douze sont parfaitement guéries et deux sont mortes de péritonite; ces deux malades, couchées successivement dans le même lit à plusieurs années d'intervalle, avaient subi les opérations les moins importantes, la dernière surtout n'avait été motivée que par un pertuis fistuleux admettant la sonde de Méjan; une auréole de la dimension de l'ongle du petit doigt, trois ou quatre fils, avaient constitué toute l'opération; pourquoi cette affection si grave après une opération si insignifiante? je ne le sais; l'autopsie, qui n'a révélé qu'une péritonite, n'a rien éclairé sur les causes de cette redoutable maladie ni établi un lien direct entre elle et l'opération.

M. BOINET. Je demanderai à M. Herrgott comment et aux dépens de quels tissus il pratique l'avivement; dans quel sens il réunit, et si après toutes ses opérations la continence de l'urine a été absolument complète.

M. HERRGOTT. On peut dire des opérations de fistules vésico-vaginales ce qu'on a dit des opérations de hernie étranglée; il n'y en a pas deux qui se ressemblent; les lésions qui succèdent à la mortification des tissus, qui suivent les accouchements laborieux, cause habituelle des fistules, sont si variées, qu'on ne peut rien préciser d'avance ni établir une règle absolue; je puis dire, en ce qui me concerne, que j'ai le plus souvent avivé aux dépens de la muqueuse vaginale, qui se termine en infundibulum, quelquefois à travers un tissu inodulaire à la muqueuse vésicale; le plus souvent, j'ai respecté celle-ci; le sens de la réunion est commandé par la disposition et la forme de la fistule; la réunion la plus aventageuse est celle qui se pratique dans le sens transversal parallèlement aux plis de la muqueuse vaginale; dans les accouchements ultérieurs, la cicatrice n'est pas tiraillée en large, mais en long, ce qui

rapproche les bords au lieu de les éloigner. Quand la perte de substance est grande, on doit chercher à savoir dans quel sens les bords peuvent d'abord être le mieux rapprochés, on avive et on réunit d'abord ces bords, et au lieu d'un hiatus carré ou long, on obtient une ligne brisée, dont on réunit successivement les divers fragments. G. Simon a donné, dans un de ses derniers écrits, de judicieux préceptes dont j'ai fait une application heureuse dans une de mes opérations les plus difficiles. J'ai fait passer souvent des fils à travers les parois de la vessie, cela est nécessaire parfois, et je n'en ai observé aucun résultat fâcheux; il faut varier et multiplier les points de suture pour éviter les tractions et obtenir une réunion exacte.

Quant au résultat obtenu chez les douze femmes, il a été complet; elle sont parfaitement au sec, quelle que soit l'attitude qu'elles prennent.

Une femme qui garde un pertuis, si petit qu'il soit, qui laisse filtrer l'urine, reste placée à peu près dans la même situation que celle qui a une fissure large; sans cesse mouillée par un liquide qui se décompose et répand autour d'elle une odeur infecte, elle est obligée de vivre dans le plus complet isolement. Le tableau que Dieffenbach a tracé de cet état est d'une vérité navrante.

M. OLIVIER (de Rouen) communique une observation de hernie étranglée traitée par l'aspiration de l'intestin. Insuccès et kélotomie. Mort (renvoyée à la commission déjà nommée).

La séance est levée.

Le secrétaire : TILLAUX.

SÉANCE DU 23 AVRIL 1872.

Présidence de M. PERRIN, vice-président.

Le procès-verbal de la précédente séance est lu et adopté.

CORRESPONDANCE

La correspondance comprend :

La *Gazette des Hôpitaux*; — l'*Union médicale*; — la *Gazette hebdomadaire*; — la *France médicale*; — le *Mouvement médical*; — la

Tribune médicale; — la *Gazette obstétricale;* — le *Bordeaux médical;* — le *Journal de médecine de l'Ouest;* — *The Sanitarian, n°* 1, par A. N. Bell, *New York and Chicago;* — *El anfiteatro-anatomico español, n°* 6, par le docteur Pedro Gonzalez de Velasco.

M. DUPLAY fait hommage à la Société du 1er fascicule du t. IV, du *Traité de pathologie externe* de Follin et Duplay.

M. Roux fils (de Brignolles) écrit à la Société pour lui demander d'être inscrit sur la liste des candidats au titre de membre correspondant. M. Roux envoie, à l'appui de sa candidature, des mémoires manuscrits intitulés : 1° *Sarcomes fasciculés ;* — 2° *Des avantages de l'amputation tibio-tarsienne à lambeau interne;* — 3° *Considérations sur la trachéotomie.* (Commissaires, MM. Lefort, Paulet, Sée.)

M. LARREY offre à la Société, de la part de M. Charles B. Brigham, un mémoire imprimé en anglais *sur le diabète sucré,* et vingt thèses de chirurgie.

M. LE PRÉSIDENT annonce à la Société que MM. Bardinet (de Limoges), Hergott (de Nancy) et Houzé (de l'Aulnoy), assistent à la séance.

RAPPORT

Lipôme sous-lingual. — **M. DESPRÉS** fait un rapport sur une observation adressée à la Société par le docteur Worms, médecin de l'hôpital Rothschild.

Voici le fait résumé. Une malade âgée de quarante ans portait sous la langue, sur le côté du frein, une tumeur qui, depuis sept ans, avait acquis le volume approché d'un œuf. En 1873, la malade, après avoir vu deux médecins qui avaient diagnostiqué une grenouillette, fut observée par M. Worms, qui diagnostiqua également une grenouillette. Voici quels étaient les signes. La tumeur était située sous la langue; elle était lisse, arrondie, presque transparente (je ne m'explique pas bien ce caractère), la fluctuation paraissait aussi manifeste qne possible, la tumeur se laissait déprimer. M Worms fit une ponction et se préparait à faire une injection vineuse, mais il ne sortit rien de la tumeur, et M. Worms constata que cette lésion était un lipôme. Il fit une incision sur la partie saillante de la tumeur, et par cette incision, il fut facile d'énucléer le lipôme.

« L'incision et l'énucléation de a tumeur ont laissé une assez vaste poche vide qui était cicatrisée au bout de trois jours. » Telles sont les expressions de M. Worms.

Un détail relatif au diagnostic doit nous arrêter : la tumeur, dit M. Worms, était presque transparente ; je crois qu'il y a là une petite erreur d'interprétation, car, dans un cas semblable, M. Dolbeau a vu, par transparence, *une couleur jaune à la tumeur*. M. Dolbeau a constaté aussi que la tumeur avait une mollesse remarquable, ce qui correspond, sans aucun doute, au caractère indiqué en ces termes par M. Worms : la tumeur se laissait déprimer. Aussi, notre collègue, éloignant l'idée d'une grenouillette, pensait-il à un kyste dermoïde. Dupuytren, qui a vu un lipôme sous-lingual énorme, avait aussi constaté la mollesse de la tumeur, et il avait pensé pour cela à un lipôme et avait fait une incision exploratrice.

A part les grenouillettes sanguines, les grenouillettes sont tendues et dures comme tous les kystes bien remplis ; elles offrent une translucidité, c'est-à-dire que l'on aperçoit sur les endroits amincis de la muqueuse une ombre qui n'est autre chose que le fond du kyste que l'on aperçoit par transparence. Aussi pensai-je que si l'idée d'un lipôme était venue à M. Worms, il eût fait immédiatement le diagnostic du moment où il trouvait de la mollesse à la tumeur là où la translucidité n'était pas évidente.

J'ai pensé qu'il ne serait pas sans profit de rappeler, à côté de l'observation de M. Worms, les trois faits antérieurs de lipôme du plancher de la bouche et deux faits de lipôme de la pointe de la langue qui sont connexes aux lipômes sous-linguaux. Voici les faits et les renseignements pour le *Bulletin*.

Dupuytren, *lipôme sous-lingual* (1) soupçonné ; — Marjolin, *lipôme sous-lingual* pris pour une grenouillette (2) ; — Dolbeau, *lipôme fibreux sous-lingual* soupçonné, tumeur dermoïde (3) ; — Follin, *lipôme de la pointe de la langue* diagnostiqué (4) ; — Bouisson, *lipôme sur le côté de la langue* (5).

M. DOLBEAU. Les lipômes que j'ai observés sur le plancher de la bouche ne m'ont offert aucune difficulté de diagnostic, car on voyait la graisse au-dessous de la muqueuse. Le procédé opératoire destiné à les extirper est d'une extrême simplicité. Il consiste dans

---

(1) Dupuytren, *Leçons orales*, t. III, p. 327.

(2) In *Cruveilhier*, *Anat. path.*, t. III, p. 312.

(3) Landeta, *Sur quelques tumeurs sublinguales*, *Th. Paris*, 1866, p. 17.

(4) Follin, *Bull. Soc. de chirur.*, 1866, et *Bull. Soc. anatom*, 1866, p. 298.

(5) Bouisson, *Dict. encyclop.* Paris, Masson, t. I, 2e série.

une petite incision à la muqueuse et l'extirpation avec une pince. Le lipôme étant saisi, on le tord et on l'étire, en quelque sorte, à travers cette étroite ouverture, grâce au défaut d'adhérence avec les parties voisines.

Ces grenouillettes graisseuses font partie d'un groupe de tumeurs, — les lipômes buccaux. — C'est ainsi que j'ai extirpé un lipôme de ce genre sous la muqueuse de la lèvre, un autre à la face interne de la joue. Ces derniers peuvent arriver à faire saillie sous la peau et constituent ce qu'on a appelé à tort les lipômes sous-parotidiens. C'est toujours par la muqueuse qu'il faut les attaquer. J'ai remarqué, avec M. Nélaton, que le même procédé opératoire pouvait être appliqué aux lipômes de l'aisselle, qui n'adhèrent point non plus aux parties circonvoisines, grâce sans doute à la mobilité dont jouit la région.

M. HERGOTT. La bienveillante attention dont vous m'avez honoré dans votre dernière séance m'a encouragé à demander de nouveau la parole pour une communication sur les avantages que présentent les gouttières en linge plâtré, moulées directement sur les membres, dans le traitement des affections chirurgicales, et spécialement dans celui des fractures compliquées, et à vous soumettre quelques spécimens de ces appareils.

Les appareils plâtrés sont depuis quelque temps entrés dans la pratique usuelle, en France. Il m'a semblé, il y a une dizaine d'années déjà, que leur mode de construction pouvait être l'objet de certains perfectionnements.

Au début de mes expérimentations, j'avais fait usage d'attelles en linge plâtré. Depuis quelque temps, j'ai donné à ces moyens de contention une tout autre forme, et je les ai disposés pour remplir des indications plus étendues. Je me suis aperçu qu'en faisant avec le linge plâtré une véritable gouttière, embrassant plus de la moitié de la circonférence d'un membre, on obtenait une contention qui était d'autant plus parfaite que le moulage de l'appareil était plus exact. J'ai donc essayé de supprimer tout remplissage, et j'ai cherché à m'éclairer auprès des mouleurs sur leurs meilleurs procédés pour obtenir un moule parfait.

L'interposition du coton, qui peut être bonne pour un appareil plein, est nuisible à l'exactitude du moulage. Les mouleurs, pour obtenir une empreinte exacte des objets délicats les induisent au pinceau avec une couche de plâtre très liquide, qui pénètre dans leurs moindres anfractuosités. Je n'avais donc qu'à imiter ce procédé. En faisant une gouttière ou un demi-moule pour un membre,

j'ai vu que celui-ci était parfaitement immobilisé et contenu, quoiqu'il n'embrassât pas la circonférence entière.

La gouttière a été employée de temps immémorial dans le traitement des fractures; elle a été presque prescrite par Hippocrate; Celse en décrit une fort ingénieuse; P. d'Égine en recommande une en terre cuite; la boîte de J.-L. Petit, qui est un perfectionnement d'une boîte antérieure, enfin la boîte de Baudens, ne sont que des gouttières à parois mobiles. De nos jours, les gouttières en fil de fer étamé sont, avec la boîte de Baudens, dans tous les services des hôpitaux d'un usage habituel, comme appareils provisoires; malgré la contention peu sûre qu'on en obtient, on y a recours à cause de la facilité qu'elles donnent pour la surveillance et le pansement.

La gouttière plâtrée possède ces avantages, mais, en outre, celui d'une contention efficace et complétement indolore.

Les malades auxquels on les applique en éprouvent un bien-être très notable, même quand le membre a été rendu très sensible par un état inflammatoire; ils procurent une quiétude parfaite qui résulte d'une immobilité absolue, qui est l'effet d'une contention moléculaire et de la répartition exacte de la pression sur toute la partie du membre sur laquelle l'appareil est appliqué; si le gonflement augmente, on écarte les bords de la gouttière et tout étranglement est évité.

Rien n'est simple comme la confection de ces appareils; comme matériel : du plâtre et un morceau de linge assez long pour s'adapter au membre, assez large pour que, plié en quatre, il puisse en embrasser plus que la demi-circonférence. Il faut, en outre, des coussins pour y déposer le membre dans l'attitude voulue, de la toile cirée souple pour couvrir ces coussins. Quand le membre, préalablement rasé, est remis dans sa forme normale, on l'enduit avec la main d'une couche de plâtre liquide, comme d'un vernis; on glisse sous lui le linge plâtré plié en quatre, lissé avec les mains pour en exprimer l'air et l'excédant de plâtre, et on l'adapte au membre aussi exactement que possible; on ne doit pas craindre de faire des incisions dans le linge plâtré pour rendre son application plus facile, autour des malléoles surtout. Ces solutions de continuité sont séparées par de petits morceaux de linge plâtré, appliqués sur les coupures; ces morceaux se soudent à l'appareil sans qu'on en voie la moindre trace : des couches de plâtre recouvrent le tout. Au bout de huit ou dix minutes l'appareil est achevé et solide. Quand il est nécessaire de le rendre imperméable, on attend qu'il

soit sec pour le vernir avec le vernis des carrossiers, qui, jusqu'ici, m'a paru devoir être préféré ; ce vernis augmente un peu la solidité de la gouttière et en empêche l'imprégnation par l'eau ou le pus.

Il est nécessaire quelquefois de découper ces gouttières vis-à-vis les plaies ; car il peut arriver alors que l'isthme conservé n'ait plus assez de largeur pour conserver à l'appareil une solidité suffisante ; dans ces cas, j'ai incorporé dans la gouttière, lors de sa confection, des fils métalliques, simples ou tordus ensemble, et prévenu ce défaut de solidité. J'ai même pu quelquefois obtenir l'immobilité du coude par deux gouttières moulées l'une sur l'avant-bras et l'autre sur le bras, reliées ensemble par une armature postérieure, courbée de façon à bien s'adapter aux deux.

Les résultats que j'ai obtenus par ce mode de traitement sont remarquables ; ils m'ont permis de conserver des membres très-gravement atteints par les projectiles pendant le siége de Strasbourg, qui auraient dû être sacrifiés si je n'avais pas disposé de ce mode de contention.

Dans un cas de fracture de l'humérus où une gangrène s'était produite à l'épitrochlée, j'ai moulé une gouttière armée *sur* le bras et l'avant-bras ; le membre dont les lésions étaient en avant, en arrière et en dessous, était suspendu sous cette gouttière contentive comme les conduits de gaz sous les arches d'un pont ; le malade, un intrépide lieutenant des francs-tireurs qui avait été blessé dans une sortie aux Contades, a parfaitement guéri de sa fracture, après cinq mois de traitement et l'extraction de nombreuses esquilles ; il n'a conservé qu'une paralysie partielle de la main résultant de la lésion du nerf radial par le projectile.

C'est dans les fractures comminutives de la jambe que la gouttière plâtrée rend les services les plus considérables.

Après les résections du coude et du genou, il rend des services que mes collègues ont souvent appréciés et qui ont été reconnus au siége de Paris.

L'immobilisation des membres dans les arthrites aiguës ou chroniques est aussi efficace que facile à pratiquer ; la gouttière permet, en outre, le traitement local de l'articulation.

Pour immobiliser le genou, je fais coucher les malades sur le ventre, je moule la gouttière depuis le pli de la fesse jusqu'au bas du mollet, et, quand elle est solide, les malades sont retournés. Rien n'est simple comme la construction de ces appareils ; le linge imprégné de plâtre est très-facile à manier.

M. DUBRUEIL fait observer que, dès 1860, M. Maisonneuve employait les linges plâtrés comme moyen d'inamovibilité.

M. PANAS serait d'avis que cette question des bandages plâtrés, bien étudiée par tous les chirurgiens depuis quelques années, fût mise à l'étude.

M. LE FORT recommande de vernisser les attelles ou gouttières plâtrées avec un vernis composé de résine blanche (gomme de Dammar) dissoute dans l'éther, ce qui rend les appareils absolument imperméables.

M. TRÉLAT considère comme excellentes les attelles plâtrées toutes les fois qu'il faut contenir une fracture dont les fragments ont de la tendance au déplacement.

M. HERGOTT ne veut pas soulever une question de priorité. Il serait très-heureux d'avoir eu une idée commune avec M. Maisonneuve. Il croit toutefois que ce chirurgien faisait des attelles et non des gouttières plâtrées, comme celles qu'il présente aujourd'hui à la Société.

M. Hergott raconte que dans une visite à Strasbourg, après le siége de cette ville, M. Pirogoff éleva également des prétentions à la priorité de ce genre d'appareil plâtré, et cela dans des termes qui n'ont pas laissé à notre collègue un agréable souvenir.

COMMUNICATIONS

Résultats de dix amputations sous-périostées. — **M. HOUZÉ DE L'AULNOY** (de Lille). Pour apprécier la valeur d'un nouveau procédé opératoire, il ne suffit pas de présenter les résultats obtenus avec des moules en plâtre ou en cire pris sur des moignons d'amputés après parfaite guérison, de s'adresser à la statistique, car on peut avoir rencontré une série heureuse, il faut, de plus, fournir un terme de comparaison en montrant d'autres moules d'individus de même âge, opérés par le même chirurgien, dans les mêmes conditions, offrant des affections similaires, et ayant été amputés par la méthode généralement adoptée.

C'est ce que j'ai cherché à obtenir, malgré les peines et les difficultés qu'il m'a fallu vaincre, depuis dix-huit mois, pour vous permettre d'apprécier les avantages de la périostéotomie. Et à cet effet, j'ai l'honneur de soumettre à votre examen huit pièces moulées sur nature.

Les trois premières représentent le moignon d'un amputé de cuisse par la méthode circulaire. Il est atteint d'une conicité de

l'os et de cicatrices adhérentes. La guérison n'a pu avoir lieu qu'à la suite d'un traitement de plus de quinze mois, compliqué par des fusées purulentes, qui ont laissé à diverses hauteurs des cicatrices indélébiles. Ce moignon est celui d'un jeune soldat opéré à Strasbourg, au moment du dernier siége et revenu dans le Nord.

J'ai choisi les deux autres pièces dans ma collection, comme pouvant représenter les types les plus beaux et les mieux réussis. Elles proviennent de deux enfants que j'ai opérés de l'amputation de la cuisse, pour une tumeur blanche du genou. Je ne songeais pas à cette époque à la périostéotomie. Ils ont été soumis au procédé classique, à lambeau antérieur, sans immobilisation. Au bout de deux cents jours, chez l'un existaient encore des petits ulcères sur le trajet de la cicatrice. On aperçoit, outre l'adhérence des parties molles, une tendance à la conicité de l'os. Tous deux offrent un aplatissement antéro postérieur du membre, indice d'une atrophie, au début, du système musculaire.

Les cinq autres pièces sont relatives à la périostéotomie. La première peut donner une idée exacte de la forme et des rapports du périoste après la section du fémur, avant l'abaissement du lambeau. Les quatre annexés sont des moules pris sur trois de mes amputés de cuisse et sur un amputé du bras par la méthode sous-périostée. Elles se distinguent des autres par l'épaisseur des parties molles, la vitalité des tissus, la forme régulière des lambeaux et la situation du plan de section, en arrière de l'extrémité osseuse.

Au devant de l'os, les chairs sont mobiles et peu susceptibles d'être lésées par une chute ou par une forte pression de l'appareil artificiel. La réunion a eu lieu par première intention sur mes trois opérés de cuisse et par deuxième intention sur celui du bras, soit à cause des fils qui se sont desserrés, soit à cause du voisinage des parties molles en partie gangrenées, l'enfant ayant eu l'avant-bras broyé par une roue de voiture.

Ces moules proviennent de quatre de mes neuf amputés, qui tous ont successivement guéri.

La femme qui fait l'objet de ma dixième amputation, qui était une amputation de cuisse, est morte au cinquième jour de la gangrène spontanée de la jambe gauche, avec hémiplégie de la jambe droite, dont elle était primitivement atteinte.

Dans le cœur, nous avons trouvé un thrombus adhérent à l'auricule de l'oreillette gauche. Tous mes opérés ont eu leur membre et leurs articulations immobilisés par mes gouttières bouclées en zinc et en lanières de caoutchouc cousues sur les bords.

Je préfère ces simples gouttières aux appareils inamovibles en plâtre ou en dextrine, car elles permettent même de surveiller l'état de la plaie, de les enlever et de les réappliquer, avec non moins de succès que de rapidité, sans faire éprouver de fatigue ni de mouvements aux malades. J'espère d'ici quelques semaines pouvoir faire paraître mon mémoire sur les amputations sous-périostées. Outre mes dix observations longuement exposées, il comprendra un examen historique et critique de cette méthode, ainsi qu'une réfutation des objections qui lui ont été faites par d'honorables et très-habiles chirurgiens, qui ignoraient alors mon mode de pansement et les avantages de l'immobilisation.

M. DUPLAY ne partage pas la confiance de M. Houzé dans les amputations sous-périostées. Il signale, en outre, le travail de M. le docteur Poncet, paru sur ce sujet, l'année dernière, dans la *Gazette médicale*.

M. DESPRÉS. Je demande à faire une restriction au sujet de la réunion par première intention. M. Houzé entend-il par cette expression la réunion immédiate du périoste avec l'os? Il a pu faire l'autopsie d'une de ses malades morte le cinquième jour; cette dernière réunion existait-elle? On parle souvent de réunion par première intention. Je pense qu'on se fait illusion à cet égard; les deux lèvres de la plaie cutanée se réunissent, mais non les parties profondes; l'os ne se cicatrise pas; le pus sort avec les fils à ligature; c'est ce qu'on a pu voir dans une observation présentée ici jadis par notre collègue M. Guérin.

M. TRÉLAT. Je pense que M. Houzé montre un peu trop d'enthousiasme pour les amputations sous-périostées. Et d'abord, notre collègue emploie-t-il une méthode nouvelle? Mais non. Il y a dix ou onze ans que j'ai moi-même préconisé la formation non-seulement des lambeaux, mais des manchettes périostiques dans les amputations, dans celles surtout appliquées aux moignons coniques. M. Houzé emploie, de plus, l'immobilisation du membre, ce qui n'est pas de date moderne. Il n'y a donc rien de nouveau dans la pratique de notre collègue. M. Houzé nous présente deux séries de moignons d'amputés. Dans la première série on n'a pas conservé de lambeau périostique, et les résultats sont moins beaux que dans la seconde série, où des lambeaux périostiques ont été détachés. Notre collègue attribue les meilleurs résultats à la seconde manière; c'est logique. Rappelez-vous toutefois que notre ancien collègue Laborie nous présenta ici jadis une série de moignons qu'il divisait en bons, médiocres et mauvais. Leur qualité tenait-elle à la

dissection du périoste? Non; mais bien à la manière dont les lambeaux avaient été taillés.

M. GUÉRIN. M. Desprès n'a pas exactement rendu mon opinion, car c'est le contraire que j'avais voulu démontrer. En effet, dans le cas en question, les lambeaux étaient réunis dans toute leur épaisseur, sauf la peau. Entre les chairs et l'os, il n'y avait pas un atome de pus. Au-dessus de la section était un petit abcès sous-périosté indépendant. Les chairs étaient donc appliquées sur l'os et les muscles adhérents.

M. DESPRÉS lit à la Société un passage du *Bulletin*, duquel il résulte que le fait qu'il a signalé a été confirmé par M. Lannelongue.

M. HOUZÉ. Je ferai remarquer que neuf de mes malades sur dix opérés ont guéri, et mon dixième opéré a succombé à la gangrène. L'autopsie de ce dernier malade m'a démontré la présence d'un bouchon fibrineux entre le périoste et l'os; le périoste adhérait à la circonférence de l'os. Je ferai remarquer, en outre, que sur aucun des moignons il n'y a d'adhérence de la cicatrice à l'os, ce que j'attribue au procédé employé. Je considère donc les amputations sous-périostées comme un grand progrès de médecine opératoire que je voudrais voir passer dans la pratique.

M. CRUVEILHER présente une pièce de kyste hydatique, et l'observation qui suit :

Kyste hydatique du biceps (côté gauche). — S... (Marie), vingt-deux ans, couturière. La malade se présente dans le service avec tous les attributs d'une bonne constitution; elle est grasse, assez colorée, et n'a aucune maladie dans ses antécédents.

Il y a un an, la malade vit se former au niveau de la partie moyenne et antérieure du bras gauche une tuméfaction qui s'accrut peu à peu, sans toutefois causer de douleur appréciable ni de gêne des mouvements; aussi, ce qui détermine la malade à entrer à l'hôpital, c'est la menace qui lui est faite de voir augmenter progressivement le mal, s'il n'y est porté remède.

L'examen attentif de la région montre une tumeur du volume d'un gros œuf, occupant la région antérieure et un peu interne du bras; elle s'étend depuis le pli du coude jusqu'au niveau d'une ligne passant par les insertions brachiales du deltoïde; son grand axe est oblique, c'est-à-dire que correspondant en haut à la face profonde du muscle et ne dépassant pas son bord interne, la tumeur déborde en bas le bord interne, et n'est séparée de la peau que par l'aponévrose brachiale; c'est même cette saillie de la tu-

meur en dedans du muscle biceps qui avait pu faire penser que l'origine de la formation pathologique était non dans la gaîne, mais au-dessous du muscle biceps, entre ce dernier et le brachial antérieur.

L'examen des rapports de la tumeur nous la montrait superficielle, ou du moins sous-aponévrotique, au-dessous de la portion charnue du biceps et sous-jacente à ce muscle dont la contraction la fixait dans sa moitié supérieure. On pouvait hésiter au point de vue du siége anatomique précis, car si la tumeur paraissait être contenue dans la gaîne du biceps en haut, elle dépassait les limites de cette gaîne dans sa moitié inférieure; le point de départ dans le tissu cellulaire, situé entre le biceps et le brachial antérieur, paraissait rendre compte de tous ces signes.

La consistance du produit pathologique variait suivant le point de la surface que l'on explorait; tandis qu'à la partie supérieure, même pendant le relâchement du muscle, on sentait une surface très-dure, analogue à un ganglion induré ou à une production fibreuse. La partie la plus superficielle de la tumeur donnait la sensation d'une fluctuation ou d'une élasticité très-nettement caractérisée.

La percussion et la palpation, pratiquées à plusieurs reprises, ne déterminèrent aucune sensation spéciale.

Disons enfin que l'artère humérale était repoussée en arrière au niveau du point le plus saillant de la tumeur.

La malade fut reçue par M. Ledentu, qui me remplaçait alors dans mon service; le diagnostic qui lui parut le plus probable, à ce que m'ont transmis les élèves du service, fut celui d'un kyste hydatique; il émit cependant la possibilité d'un lipome développé dans le tissu cellulaire qui sépare le biceps du brachial antérieur.

Lorsque je vis la malade, la netteté de la fluctuation me fit admettre une tumeur liquide, et l'absence de douleur ainsi que le développement lent me firent penser à un kyste hydatique, bien que je n'aie vu qu'un seul exemple de kyste hydatique et qu'il différât de celui-ci à tous égards. J'avoue que c'est le diagnostic que je fis de prime abord.

Le 9 avril, je pratiquai une ponction capillaire, et je retirai 10 grammes d'un liquide clair comme de l'eau de roche : il ne contenait pas d'albumine, pas de sucre; on le laissa reposer, et le microscope ne démontra aucune trace de crochets d'échinocoque; la transparence et l'absence d'albumine me parurent décisives en faveur d'un kyste hydatique.

Le lendemain, la poche était tendue, douloureuse ; la peau était d'un rose assez prononcé. Ces phénomènes de réaction durèrent quatre ou cinq jours, mais sans s'accompagner d'état général fébrile ; aussi me décidai-je le 18, c'est-à-dire neuf jours après la ponction, à débarrasser la malade : il n'y avait eu aucune tendance à la résorption de la tumeur, qui était redevenue indolente. Plusieurs méthodes opératoires s'offraient à moi ; la simple ponction a donné des succès, mais la réaction qu'un trocart capillaire avait déterminée me faisait craindre qu'une seconde ponction ne déterminât la transformation en un kyste purulent.

L'incision était la méthode le plus ordinairement employée et n'était passible que d'un petit nombre d'objections ; il y avait seulement à craindre qu'un kyste à parois aussi fermes que paraissait l'être le kyste en question ne pût être oblitéré qu'après une suppuration de longue durée. Je me décidai donc, suivant en cela l'exemple de notre regretté collègue Liégeois, dans le seul cas d'ablation complète de kyste hydatique que je connaisse (il intéressait les muscles adducteurs), à faire l'ablation de la poche hydatique.

Je fis une incision de $0^m,09$, suivant le bord interne du biceps, et je disséquai avec beaucoup de peine le kyste sur lequel s'implantaient les fibres charnues du muscle ; j'avais donc bien affaire à une tumeur intra-musculaire : pendant la dissection, un coup de bistouri ouvrit le kyste fibreux, et deux ou trois petites hydatides, du volume d'un pois, s'échappèrent.

Je signalerai seulement le voisinage et presque l'accollement de la tumeur par sa face interne à l'artère humérale et au nerf médian, ce qui me força de prolonger l'opération, afin d'éviter d'entamer la gaîne des cordons vasculaire et nerveux.

Une fois la poche kystique enlevée, on vit qu'elle se composait d'un kyste fibreux, d'une épaisseur de 2 à 3 lignes, rempli en presque totalité par une hydatide qui contenait à peu près 30 grammes d'un liquide, non plus transparent comme de l'eau de roche, mais louche et trouble ; le dépôt est formé de fibrine, dont la présence s'explique par la poussée inflammatoire déterminée par la ponction exploratrice ; quatre ou cinq petites hydatides, du volume d'une groseille, sont appendues à la face interne du kyste fibreux.

Les parois propres de ces hydatides ressemblent à du blanc d'œuf coagulé, ou plutôt à du verre dépoli ; l'épaisseur, de $0^m,001$ à $0^m,001$ 1/2 pour la grosse hydatide, est bien plus minime pour les poches de petit calibre. L'examen de trois de ces poches n'a démontré ni la présence d'échinocoques, ni celle de crochets, indice

de la présence à une époque antérieure d'un parasite. On ne peut cependant douter de la nature hydatique de la tumeur en raison de la structure de la paroi des vésicules, paroi très-facilement reconnaissable à sa surface stratifiée, donnant au microscope l'apparence de lignes parallèles; on ne trouve pas à la face interne de cette membrane propre la membrane dite *fertile* d'où naissent les échinocoques par une sorte de gemmation.

Les hydatides musculaires sont assez fréquentes, pour que notre collègue M. Després en ait trouvé, en 1866, quatorze exemples incontestables; j'en ai depuis trouvé dans les auteurs un cas développé dans le muscle diaphragme; c'est dans le muscle biceps, c'est dans la masse sacro-lombaire que se développent souvent ces tumeurs. Quant au biceps, je ne connais que quatre cas, en comptant le mien, où on ait trouvé des tumeurs hydatiques : un cas de Dupuytren, opéré par incision; un cas de Soulé, où la tumeur s'ouvrit seule; un cas de Blandin, rapporté par M. Demarquay.

Le diagnostic de ces tumeurs hydatiques musculaires ne fut fait que deux fois, et, dans un de ces cas qui est dû à M. Nélaton, c'était une tumeur sacro-lombaire; il y avait un frémissement hydatique bien net.

La séance est levée à cinq heures.

Le secrétaire : TILLAUX.

SÉANCE DU 30 AVRIL 1873.

Présidence de M. PERRIN, vice-président.

Le procès-verbal de la dernière séance est lu et adopté.

CORRESPONDANCE

La correspondance imprimée comprend :

La *Gazette des Hôpitaux*; — l'*Union médicale*; — la *Gazette hebdomadaire*; — la *France médicale*; — la *Tribune médicale*; — le

Bordeaux médical; — la *Revue médicale de Toulouse;* — le *Lyon médical.*

M. KRISHABER prie la Société de le comprendre au nombre des candidats au titre de membre titulaire.

M. LARREY offre à la Société un mémoire de M. le docteur Noizet, intitulé : *Traitement des fractures du membre inférieur par les appareils du docteur Noizet.*

Prix Duval. — **M. DEMARQUAY** présente pour ce concours deux exemplaires de la thèse de M. Jules Girard : *Résorption urineuse, et urémie dans les maladies des voies urinaires.*

MM. DENEFFE et **VAN WETTER** adressent un mémoire intitulé : *Études cliniques sur les fistules vésico-vaginales.*

Cas de mort par le chloroforme. — **M. LÉON LE FORT.** Un nouveau cas de mort par le chloroforme s'est présenté avant-hier dans mon service, à l'hôpital Beaujon. Je crois devoir vous le communiquer.

Le nommé Rog..., âgé de quarante-trois ans, bien constitué, d'apparence robuste, qui s'était déjà présenté à la consultation de l'hôpital pour se faire traiter d'une fissure à l'anus, vint, le 26 avril, dans une de mes salles pour y subir la dilatation forcée du sphincter. Comme il avait mangé quelques heures auparavant, je refusai de l'opérer, et le renvoyai au lundi 28.

Cette fois il se présente tout à fait à jeun Je le fis complétement déshabiller, à l'exception de la chemise, largement ouverte sur la poitrine, et après l'avoir fait coucher sur le lit d'un malade, je fis procéder à la chloroformisation. Le chloroforme était versé sur deux petits tampons de linge, renfermés dans un cornet métallique percé de deux larges orifices, permettant l'accès de l'air, appareil qui n'est autre que celui généralement employé en Angleterre.

Le malade respirait les vapeurs anesthésiques avec une certaine répugnance, ce qui obligea à mettre une lenteur plus qu'ordinaire à la chloroformisation. La période d'excitation fut lente à survenir ; elle s'accompagna, comme d'ordinaire, de crachements de salive ; les contractions musculaires durèrent assez longtemps, accompagnées d'un peu de congestion de la face, mais dans les limites ordinaires. Enfin la résolution survint; rien n'était anormal ni dans la respiration, ni dans le pouls.

Je fis alors tourner légèrement le malade sur le côté gauche, je procédai à la dilatation avec l'index et le médius des deux mains,

et aussitôt la dilatation opérée, ce qui ne demanda que quelques secondes, le malade, qui avait, par des mouvements, manifesté un sentiment de douleur, fut replacé sur le dos, sans préoccupation aucune, puisque tout avait marché régulièrement. Je m'éloignai de quelques pas pour aller me laver les mains sur la table placée au milieu de la salle ; je me rapprochais du lit en me les essuyant, c'est-à-dire après une ou deux minutes, lorsque j'entendis la respiration de l'opéré devenir bruyante. Je dis à mon interne, qui avait chloroformé le malade et qui était resté auprès de lui, de surveiller la langue, et, en même temps, je m'approchai vivement du lit, d'autant plus vivement même, que j'entendais que mon interne frappait du plat de la main la poitrine du malade. A cet instant, les yeux étaient grands ouverts, immobiles, sans expression ; la respiration, stercoreuse d'abord, s'arrête tout à fait, bien qu'on ait tiré la langue hors de la bouche ; la face est cyanosée. Aussitôt, en attendant qu'on m'avance une sonde, je fais élever les jambes du malade, et je pratique la respiration artificielle par le procédé de Sylvestre.

A chaque mouvement des bras, l'air entre et sort abondamment de la poitrine, mais l'œil garde son aspect vitreux ; le pouls s'arrête. Je fais aussitôt la respiration artificielle en introduisant une sonde dans le larynx ; mais, comme je constate facilement que ce moyen est, sous le rapport de la quantité d'air introduit et expulsé, inférieur à celui de Sylvestre, je reviens à cette dernière méthode. Sans interrompre la respiration artificielle, j'applique les deux réophores d'un appareil d'induction sur les côtés de la poitrine, puis sur l'épigastre, et, en même temps, sur la base du cou.

J'obtiens d'énergiques contractions musculaires, mais rien de plus, et, peu à peu, ces contractions vont en diminuant. Après une demi-heure environ de tentatives, il fallut bien perdre tout espoir.

L'autopsie, faite le 29 avril, nous fournit les particularités suivantes :

La face est vultueuse et cyanosée ; les lèvres sont violettes. Rien de particulier dans l'aspect extérieur du corps.

Le cœur est gonflé de sang, notamment l'oreillette droite, qui est grosse à peu près comme le poing. Ses parois sont intactes. Les valvules sont suffisantes et saines ; il n'y a aucune lésion dans le péricarde et dans l'endocarde. Le sang des cavités cardiaques est fluide et noir, sans caillots. Il n'exhale pas d'odeur de chloroforme. Les poumons sont légèrement congestionnés, sans caillots dans les artères ou dans les veines pulmonaires. Le poumon droit est sain.

Le poumon gauche présente au sommet deux tubercules, gros comme une noisette, et dont le centre est ramolli. A la partie supérieure du lobe inférieur de ce poumon gauche, on rencontre un gros tubercule, autour duquel il y a une légère hémorrhagie, mais sans dilacération appréciable du tissu pulmonaire.

Il n'y a pas de tubercules dans les autres viscères.

L'estomac est complétement vide.

Le larynx est petit; les grandes cornes du cartilage thyroïde affectent une disposition particulière. Elles se portent en arrière, de telle sorte que la partie la plus large du larynx est la partie moyenne, et qu'en arrière les deux cornes de ce cartilage sont séparées par un espace très-étroit. L'épiglotte est très-volumineuse, quoique non œdématiée, et recouvre complétement l'orifice supérieur du larynx. La glotte est très-petite.

Le cerveau est sain. Il y a une injection assez vive de la pie-mère.

Discussion sur la cataracte.

M. LÉON LE FORT. Depuis que l'invention de nouveaux procédés a fait abandonner la méthode si longtemps classique de Daviel, tous les chirurgiens, et même ceux qui font de l'oculistique l'objet sinon unique, du moins spécial de leurs études et de leur pratique, hésitent lorsqu'ils se trouvent en présence d'une cataracte à opérer, et se demandent quel est de tous les procédés celui qui leur laisse le plus d'espoir d'obtenir la guérison complète de leur malade. La communication de M. Notta devait avoir et a eu pour effet de soulever une discussion dans laquelle nous sommes amenés à examiner, non pas seulement les avantages et les inconvénients de l'opération pratiquée par notre collègue, mais encore la valeur de toutes les modifications qui, depuis dix ans, ont été apportées à l'opération de la cataracte par extraction.

Déjà, MM. Giraud-Teulon, Panas, Perrin, ont exposé devant vous l'historique complet de la question.

Je ne referai pas l'histoire des méthodes, déjà si bien et si complétement faite par nos collègues; cependant il m'est impossible de ne pas dire un mot, en les groupant d'une certaine façon, des tentatives faites depuis une quinzaine d'années. Toute la discussion roule sur ces deux points : Quelle doit être la forme, quel doit être le siége de l'incision? Faut-il faire ou éviter l'iridectomie? Ce sont ces deux questions que je veux examiner. Voyons d'abord la première.

L'extraction par la méthode de Daviel, sauf les quelques tentatives de Gibson, de Travers et de Wardrop, était acceptée sans conteste depuis plus de cent ans, lorsqu'elle se vit tout à coup à peu près proscrite et abandonnée, presque sans défenseurs. On lui reprochait d'amener assez fréquemment la suppuration du grand lambeau cornéen et consécutivement la perte de l'œil; et, par suite d'une réaction exagérée, Jaeger et de Graëfe proposèrent l'extraction linéaire simple. Mais les inconvénients dépassèrent les avantages, car on ne pouvait faire sortir le cristallin à travers une ouverture trop étroite sans le segmenter et sans introduire dans l'œil une curette. De Graëfe et Waldau, pour obtenir une ouverture plus grande, reculèrent la ponction jusqu'au bord externe de la cornée, de sorte que les extrémités de l'incision portaient sur la sclérotique. Stœber, de Strasbourg (*Gaz. méd. de Strasbourg*, 1859, nos 7 et 8), montrait, du reste, en même temps, en faisant porter toute l'incision sur la sclérotique, qu'on pouvait sans danger intéresser cette membrane.

Avec une incision aussi excentrique, il fallait supprimer la partie correspondante de l'iris ; de Graëfe hésite d'autant moins à le faire que l'iridectomie était alors en haute faveur. Mais tout cela laissait encore fort difficile l'issue du cristallin ; l'emploi de la curette amenait des accidents; l'iridectomie faite au côté externe laissait une difformité désagréable. Critchett et Bowmann diminuèrent ces inconvénients en faisant une plus large section cornéenne vers la circonférence de cette membrane et en reportant l'iridectomie à un niveau où le coloboma était caché en grande partie par la paupière supérieure.

De Graëfe, qui était prêt à renoncer à son opération adopte le procédé de Bowmann et Critchett, qu'il modifie bientôt, en 1866, en faisant porter l'incision tout entière sur la sclérotique.

La méthode d'extraction linéaire sclérale était créée et ne tardait pas à être généralement adoptée.

Mais on ne tarda pas non plus à lui trouver des inconvénients que MM. Giraud-Teulon, Panas, Perrin, nous ont signalés, et sur lesquels je reviendrai tout à l'heure. Une réaction se fit, et sauf M. Romero y Linarès (*el Siglo medico*, 1868), qui se portant plus loin encore en arrière, passait son couteau derrière l'iris, on reporta de plus en plus l'incision sur la cornée, dans le but d'éviter l'iridectomie. On alla même si loin sous ce rapport, que Küchler d'Erlangen, en 1868, fit à peu près comme M. Notta l'incision sur le méridien transversal de la cornée.

Quelles conditions doit remplir l'incision? Elle doit être assez

large pour permettre l'issue facile du cristallin sans qu'il soit besoin d'introduire un crochet ou une curette. Elle doit être faite de manière à ce que cette condition étant remplie, la surface de section laisse une plaie aussi peu étendue que possible, et un lambeau vivace; elle doit être faite en un point tel que le cristallin glisse sur la face profonde de la cornée comme sur un plan incliné, sans être obligé d'exécuter sur son axe transversal un mouvement de bascule exagéré.

J'élimine de suite les incisions linéaires, dont la longueur est inférieure au diamètre du cristallin; elles sont aujourd'hui justement abandonnées. Si par les dimensions de la plaie cornéenne, par la grande étendue de ses bords, l'incision de Daviel n'exposait pas à la suppuration du lambeau, si elle ne laissait pas à craindre la non réunion par première intention, elle serait préférable à toutes les autres. En effet, lorsque le cristallin par la déchirure de la capsule, l'ouverture de la chambre antérieure et l'issue de l'humeur aqueuse se trouve projeté en avant par la pression des milieux postérieurs de l'œil, l'iris étant moins soutenu au niveau du lambeau se laisse pousser en avant; le cristallin bascule légèrement, son bord rencontre la pupille, s'y engage, soulève l'opercule que forme le lambeau cornéen, et glissant sur la face profonde de la cornée, il s'engage facilement dans une ouverture largement et spontanément béante.

Au contraire, dans l'incision sclérale de de Graëfe, malgré l'ablation d'une portion de l'iris l'incision linéraire, ne laisse qu'une ouverture en forme de fente; ce n'est, le plus souvent, qu'artificiellement et en déprimant sa lèvre postérieure qu'on fait bâiller l'incision, qui ressemble non plus à un opercule, mais à une boutonnière. De plus, la pression intra-oculaire a pour effet non de chasser le cristallin au travers de cette fente, mais de le pousser à plat derrière la face profonde de la cornée; aussi, pour faire sortir la lentille faut-il la pousser, la chasser au dehors en s'appuyant sur la partie de l'œil qui répond au côté opposé de l'incision, et quelquefois même aller chercher avec une curette, et extraire le cristallin.

Si, au contraire, l'incision se rapproche trop du centre de la cornée, le cristallin doit accomplir un mouvement de bascule très-prononcé, qui enfonce vers le corps vitré une partie de la circonférence, et l'on est exposé à voir une partie de l'humeur vitrée accompagner ou précéder la sortie du cristallin. Si l'incision est tout à fait centrale comme dans les procédés de Kuchler et de

Notta, on a ces inconvénients poussés au plus haut degré, et le cristallin se présente à l'ouverture non plus par l'un des points de sa circonférence, mais par sa face antérieure, qui s'applique sur la face profonde de la cornée et de l'iris.

Dans toute cette discussion, la géométrie vient réclamer sa place. On ne peut dépasser les limites du bord postérieur de la circonférence de la cornée et, dans ce champ ainsi circonscrit, l'ouverture cornéale centrale, ou l'incision de de Graëfe, sont les plus larges transversalement, parce que, répète-t-on, elles répondent à un grand cercle. Géométriquement, cela est possible ; mais il s'agit en réalité non pas de faire une fente plus large que le diamètre du cristallin, mais de faire une ouverture à travers laquelle le cristallin puisse facilement sortir. Or le cristallin est non un disque, mais une lentille, dont l'épaisseur est variable; il ne peut sortir à travers une ouverture linéaire que si l'on fait bâiller cette fente de manière à lui donner une forme elliptique ou à déprimer un des deux bords en élevant l'autre. De plus, la surface de la lentille cristalline est molle, une pression un peu forte sur la surface du cristallin amène plus ou moins la décortication de ses couches les plus superficielles; aussi, que voyons-nous signalé comme un des inconvénients du dernier procédé de de Graëfe? la rétention dans l'œil de parcelles de substance corticale, et dans tous les procédés vraiment linéaires de Waldau, de de Graëfe, de Bowmann, la nécessité d'extraire avec une curette tout ou partie du cristallin.

D'un autre côté, plus l'on s'approche du centre de la cornée, plus le cristallin doit basculer. Le dernier procédé de de Graëfe, par sa périphéricité et grâce à l'ablation de la partie correspondante de l'iris, n'exige aucun mouvement de bascule du cristallin ; mais, en revanche, la lentille a si peu de tendance à sortir par la fente faite à la sclérotique, qu'on est obligé, comme je l'ai dit tout à l'heure, d'expulser le cristallin par une pression exercée à la partie de la circonférence opposée à celle où l'incision a été pratiquée, et de suivre avec le corps qui presse (dos de la curette, manche du couteau) le cristallin dans sa progression vers l'extérieur.

De tous les procédés aujourd'hui imaginés, le procédé de Daviel est celui qui permet le plus facilement la sortie du cristallin; c'est un de ceux qui exigent le moindre mouvement de bascule du cristallin ; c'est, enfin, de tous les procédés qui ne comprennent pas l'iridectomie, celui qui met le mieux à l'abri des pincements de l'iris, puisque la plaie cornéenne est aussi éloignée que possible de l'ouverture pupillaire.

Le lambeau de Daviel est-il donc parfait, sans inconvénients? Je suis loin de le prétendre. La grande étendue de la plaie cornéenne, jointe à une coaptation quelquefois imparfaite, expose à la suppuration de la plaie; la grande étendue du lambeau qui comprend la moitié de la cornée ajoute à ce danger, car la vitalité de ce grand lambeau peut être insuffisante pour faire les frais d'une réunion par première intention.

Mais ce lambeau de Daviel peut être modifié. Depuis plus d'un an j'ai pris le parti d'en diminuer la hauteur, mais en augmentant la largeur. Avec le couteau lancéolaire de de Graëfe, je fais la ponction en dehors du cercle visible de la cornée, au point qui correspond à la circonférence profonde de cette membrane; je fais la ponction et la contre-ponction à $0^m,001$ et demi ou $0^m,002$ au-dessous ou au-dessus du diamètre transverse de la cornée; je la termine au niveau de la circonférence de la membrane, et je puis affirmer que l'issue du cristallin est des plus faciles.

J'arrive maintenant à la seconde question, celle de l'iridectomie. Cette opération a été pratiquée assez longtemps pour des motifs tout différents de ceux pour lesquels on la pratique aujourd'hui. De Graëfe, en 1857, avait préconisé l'iridectomie pour le glaucôme, et je n'ai pas besoin de rappeler avec quelle sorte de fureur on se mit à couper les iris; à tel point même, que le *Dublin quarterly Journal* put, non sans raison, intituler une revue critique : *De l'iridectomie épidémique*. Si de Graëfe en 1859, Critchett et Bowman en 1863, sectionnèrent l'iris parce qu'il les gênait dans l'extraction linéaire simple, ce fut à titre de moyen prophylactique de l'inflammation qu'on fit longtemps l'iridectomie. Moosen, en 1862, la pratiquait quelques semaines avant la kératotomie, et le lambeau était quelquefois taillé sur un point opposé au coloboma. Jacobson, en 1863, excisait l'iris, mais après et non avant la sortie du cristallin, et, lorsque je visitai, en 1864, la clinique de de Graëfe à Berlin, c'était encore à titre d'antiphlogistique qu'on pratiquait l'iridectomie. Elle devint nécessaire par l'adoption de l'incision linéaire sclérale, et fit dès lors partie des procédés réguliers et normaux de l'opération de la cataracte.

Aujourd'hui on ne la vante plus comme empêchant les accidents consécutifs, on se borne à dire que le traumatisme qu'on inflige à l'iris n'a pas d'inconvénient immédiat, et il faut reconnaître que cela est conforme aux faits. Mais l'ablation de l'iris, le coloboma chirurgical, outre les inconvénients dont je parlerai tout à l'heure, a celui d'amener ultérieurement la formation sur la rétine de cercles

d'irradiations. De Graëfe lui-même le reconnaissait, et récemment M. Taylor, de Nottingham, a cherché à supprimer cette objection en faisant porter la section sur un petit point de la grande circonférence de l'iris et en agrandissant l'ouverture avec des ciseaux. Or, on s'expose ainsi à procurer au malade deux pupilles au lieu d'une, ce qui, du reste, sur vingt-trois cas, est arrivé trois fois à M. Taylor.

Pour moi, je repousse l'opération de de Graëfe, et je parle, bien entendu, de celle qu'on pouvait appeler officielle et non des opérations tellement modifiées que la section ne porte plus que sur la cornée; et voici les raisons sur lesquelles je m'appuie :

Je m'arrête peu à l'inconvénient des cercles de diffusion, et même à celui de la difformité causée par l'iridectomie, difformité légère puisqu'elle est cachée par la paupière supérieure. Si, à ce prix, le résultat était beaucoup plus assuré, j'adopterais le procédé; mieux vaut avoir une vue un peu imparfaite, que de s'exposer beaucoup plus à perdre l'œil.

Un des graves inconvénients du procédé de de Graëfe et de tous ceux où l'on fait l'iridectomie, c'est d'obliger à opérer sur le segment supérieur de la cornée; car opérer sur le segment inférieur, c'est occasionner la difformité très-grande d'un large coloboma que rien ne cache. On opère donc en haut. Or c'est là une difficulté de plus, ajoutée à d'autres difficultés plus grandes que dans le procédé de Daviel, et c'est pour ces motifs que je repousse l'opération de de Graëfe.

Ici, messieurs, je suis obligé de faire intervenir des raisons qui, si elles vous paraissent peu scientifiques, sont à coup sûr pratiques.

Qu'il s'agisse d'une opération ordinaire de la chirurgie, le résulta dépendra de la sagacité du chirurgien dans le choix des procédés, de l'exécution manuelle de l'opération, et de la constitution du malade, du traitement consécutif, du milieu ambiant. Un chirurgien pourra avoir fait une amputation avec fort peu de dextérité, avoir même taillé un lambeau imparfait, mais il pourra, s'il le soigne bien, amener son malade à guérison. Dans l'opération de la cataracte, comme dans beaucoup d'autres opérations de l'oculistique, l'habileté de l'opérateur est prédominante.

Une seule fausse manœuvre compromet irrévocablement le résultat; tout n'est pas gagné ; mais tout peut être perdu pendant l'opération. Or, nous ne parlons pas seulement ici pour des spécialistes en ophthalmologie ; la Société de chirurgie doit être l'aide et le conseil de tous les chirurgiens, et quand on ne fait que de loin en loin une opération de cataracte, on n'a pas cette sûreté de main que possè-

dent ceux qui, presque journellement, pratiquent l'opération. J'aime à dire les choses comme elles sont. L'année dernière, à la tête d'un service un peu spécial, je faisais fréquemment l'opération de la cataracte; mais, depuis le 25 décembre dernier je n'en avais fait aucune, et je me ferais illusion si je croyais que je pratiquerais la première kératotomie qui se présentera à moi avec autant de sûreté que je l'eusse fait alors que, suivant une expression un peu vulgaire mais vraie, j'avais l'opération dans les doigts. Ne trompons pas, malgré nous, nos collègues des provinces placés dans les mêmes conditions en leur vantant comme facile une opération qui serait pour eux une cause d'ennuis et de regrets.

L'opération de de Graëfe ne peut être faite qu'en haut. Or la kératotomie supérieure est plus difficile que l'inférieure. Elle est plus difficile en elle-même par la gêne qu'apporte la paupière supérieure; elle est plus difficile parce qu'elle exige un aide exercé, condition que nous ne rencontrons pas toujours, même chez nos internes, et que rencontreront moins encore nos confrères qui, dans la pratique civile, pourront être réduits à se faire aider par des personnes étrangères à l'art ou par un médecin n'ayant jamais fait l'opération de la cataracte.

Cette nécessité d'un aide exercé acquiert une importance considérable dans le temps de l'opération qui consiste à exciser l'iris. Cette importance est si grande que, faute de pouvoir la remplir, je ne voudrais pas faire l'iridectomie.

Il me paraît difficile de pouvoir nier que l'opération de de Graëfe est plus difficile que celle de Daviel. En effet la section de la partie inférieure de la cornée faite avec le couteau lancéolaire (ainsi que je le disais tout à l'heure), est plus facile que la sclérotomie faite sur le segment supérieur. L'introduction du kystitome est au moins aussi facile dans un cas que dans l'autre. La sortie du cristallin est plus facile dans l'opération de Daviel. Or il reste au passif de l'opération de de Graëfe, *outre la nécessité d'opérer en haut, tout ce qui a trait à la section d'un lambeau de l'iris*, et, il faut encore ajouter la précision indispensable des manœuvres, l'écoulement fréquent d'une certaine quantité de sang dans la chambre antérieure, accident qui peut forcer tous les opérateurs à interrompre l'opération, mais qui certainement, même dans les cas où les opérateurs y verront assez pour pouvoir continuer, est un accident capable d'en dérouter un grand nombre.

Mais je vais plus loin et j'ajoute : même si l'opération ne devait être faite que par des chirurgiens exercés et de plus habilement

aidés, je préférerais encore le procédé de Daviel à celui de de Graëfe.

Ce qui se passe à l'égard de cette dernière méthode ne saurait rester inaperçu. Voilà une opération qui, imaginée par un éminent ophthalmologiste, aimé et estimé de tous ceux qui l'ont connu personnellement, est de suite considérée et adoptée partout comme une chose admirable. Elle a pour elle deux particularités : la section linéaire sclérale et l'iridectomie. Or, que voyons-nous? Warlomont, Lebrun, Liebreich, Kuchler, reviennent à l'incision de la cornée, et quant à l'iridectomie, on cherche si bien à l'éviter que c'est là le point de départ des modifications de Liebreich, Lebrun et Warlomont, et ceux de nos collègues qui nous vantent l'opération de de Graëfe ne la pratiquent pas, car tous l'ont notablement modifiée.

On oppose des statistiques qui vont chaque jour en s'améliorant entre les mains du même chirurgien ; mais est-ce que l'habileté, l'expérience des opérateurs ne s'accroît pas aussi tous les jours? D'ailleurs, sur quoi portent ces statistiques? sur des opérations autres que celle de Daviel. Il y a sans doute celles de Sichel, les premières de de Graëfe; mais depuis dix ans l'opération de Daviel a été abandonnée, et qui peut affirmer que les résultats ne seraient pas meilleurs qu'il y a quinze ou vingt ans, si Critchett, Bowmann, de Graëfe, Arlt, Jaeger, etc., avaient appliqué à l'opération de Daviel les amélorations dont elle était susceptible : un lambeau moins grand, l'usage du bandeau compressif, des soins mieux dirigés.

Ces statistiques nous donnent une partie du problème, celle dont la solution a été cherchée par des chirurgiens spécialistes. Que nous donnerait la contre-partie si nous pouvions avoir la statistique de chirurgiens d'hôpitaux, de chirurgiens non attachés à des services hospitaliers et versés uniquement à la pratique professionnelle et ayant opéré par les procédés de de Graëfe et par ceux de Daviel?

Cette statistique, je ne la produis pas; c'est surtout l'année dernière que j'ai pu opérer un certain nombre de cataractes. Séduit par les résultats annoncés, j'ai continué à essayer les procédés les plus en vogue. J'en ai été peu satisfait, et je suis revenu au procédé de Daviel en y apportant de légères modifications. J'ai dit plus haut que je faisais la ponction moins centrale et en même temps scléroticale. Au lieu du couteau de Beer ou de Wenzel, j'emploie le couteau lancéolaire de de Graëfe, et en voici la raison.

Ce qui est surtout difficile dans le procédé de Daviel, c'est la section de la cornée. Si l'on se sert du couteau de Wenzel, il faut

poursuivre l'incision comme on l'a commencée ; la largeur de la lame empêche de rectifier facilement le chemin que doit suivre le couteau ; aussi, que de lambeaux imparfaits ! Avec le couteau de de Graëfe, on fait ce que l'on veut, et il est toujours facile, si l'on en est sorti, de rentrer dans la bonne voie. Quant au reste de l'opération, je la pratique comme dans le procédé classique. Cependant, une fois, j'ai fait la discision de la capsule la veille de l'opération et à travers le centre de la cornée au moyen d'une fine aiguille à discision, afin de profiter de la dilatation artificielle de la pupille pour faire une large section de la capsule.

Toutefois, il est des cas, rares du reste, où je pratique l'iridectomie de propos délibéré. Parfois, malgré l'usage de l'atropine, la pupille ne se dilate pas. On peut être sûr alors que l'ouverture pupillaire ne se dilatera que difficilement sous la pression du cristallin, et le mieux me paraît être, dans ce cas, de faire la kératotomie supérieure en y joignant l'excision de l'iris avant la cystotomie.

Il me paraît évident, qu'après s'en être éloigné, on revient peu à peu à la méthode de Daviel plus ou moins modifiée; cela ne veut pas dire que les tentatives faites par les ophthalmologistes n'aient pas eu de résultat ; de Graëfe nous a montré qu'on pouvait dépasser le cercle extérieur de la cornée et qu'on pouvait sans danger exciser l'iris ; ce sont là des points importants.

Permettez-moi, en finissant, de vous soumettre quelques réflexions qui ne sont pas tout à fait étrangères au sujet. En étudiant l'histoire des progrès réalisés depuis quinze ans dans l'opération de la cataracte, deux choses m'ont frappé. Les noms qu'on y rencontre sont tous étrangers à la France, et le petit nombre de nos opérations contraste fâcheusement avec les statistiques considérables des ophthalmologistes allemands ou anglais. Il y a vingt ou trente ans, Paris était sans conteste la capitale du monde scientifique. Outre les cliniques médicales et chirurgicales de la Faculté, on trouvait dans nos hôpitaux des cliniques spéciales, et l'on pouvait, avec Ricord, Blache, Guersant père, Cazenave, Bazin, Lugol, Civiale, Baillarger et beaucoup d'autres, étudier dans des services spéciaux les maladies de la peau, des enfants, des voies urinaires, les maladies mentales, et Sichel, que nous pouvons considérer comme un concitoyen, donnait à l'ophthalmologie un essor remarquable. A l'étranger, au contraire, on ne trouvait d'hôpitaux ou de services spéciaux pour aucune de ces spécialités, et l'on était en quelque sorte tributaire de Paris. Aujourd'hui, il n'en est plus de même :

partout, dans les Facultés étrangères, nous trouvons enseignées toutes ces branches spéciales de la médecine et de la chirurgie; en France, au contraire, sous l'influence d'idées erronées, on a fait la guerre aux spécialisations les plus légitimes, les plus scientifiques, les plus honorablement exercées. On a méconnu la spécialisation scientifique, celle qui résulte de l'étude plus particulière de certaines branches de la science, pour n'avoir en vue que la spécialisation professionnelle. Cet esprit de répulsion pour la spécialité a entraîné au delà des limites quelques-uns de nos maîtres et la Faculté de médecine elle-même. C'est un excès contre lequel il est urgent de réagir.

Les maladies des enfants, la gynécologie, les maladies des yeux, des voies urinaires, la syphilis, sont professées dans presque toutes les Facultés étrangères par des professeurs extraordinaires (quelque chose comme des professeurs adjoints ou de seconde classe) ou par des *privat-docent*. Je voudrais, pour ma part, qu'il en fût de même à Paris; que les cours dits complémentaires fussent plus intimement encore rattachés à l'enseignement de la Faculté, et que l'on se décidât enfin à créer, à Paris, sinon un hôpital, du moins un ou deux services spécialement affectés à l'ophthalmologie, comme nous avons déjà des hôpitaux ou des services spéciaux à Saint-Louis, au Midi, à Necker, aux Enfants et à Sainte-Eugénie.

M. TRÉLAT. Je n'entrerai pas dans de longs détails après les exposés didactiques que vous ont présentés plusieurs de nos collègues. Je ne ferai donc pas l'historique des diverses extractions de la cataracte, mais j'exposerai seulement mes opinions personnelles.

Je dirai tout d'abord que je suis partisan de la méthode de de Graëfe, non pas de la méthode primitive, modifiée du reste par son auteur; c'est une variante de cette méthode que j'emploie.

On a reproché à cette méthode sa difficulté d'exécution; je ne partage pas cette opinion. Elle n'est pas, selon moi, plus difficile que la méthode de Daviel. J'ai vu pratiquer jadis cette dernière opération par deux praticiens habiles et fort expérimentés : Roux et M. Nélaton, et certes la méthode de Daviel n'était pas, dans leurs mains, exempte de sérieuses difficultés. Je considère même que la taille du lambeau, dans la méthode de Daviel, est plus délicate que dans la méthode de de Graëfe.

Sur soixante-trois opérations de cataractes que j'ai pratiquées, huit l'ont été par la méthode ancienne ou de Daviel, sur lesquelles

j'ai obtenu cinq succès ; deux yeux ont été perdus, et un malade n'a pas été suivi.

L'opération de Daviel expose plus que sa rivale à vider l'œil ; elle occasionne plus souvent le phlegmon consécutif du globe. Je conviens que, lorsqu'elle réussit bien, la méthode de Daviel donne des résultats incomparables, ainsi que j'ai pu le vérifier ce matin même sur un opéré de M. Alphonse Desmarres ; mais ce sont les résultats généraux qu'il faut envisager.

Lorsque j'entrai dans les hôpitaux actifs, en 1867, j'adoptai la méthode de de Graëfe. Je commençai par la pratiquer dans toute sa pureté primitive ; mais j'obtins des issues du corps vitré, des hémorrhagies dans la chambre antérieure par lésion du canal de Schlemm.

Je dus corriger ma manière et quitter la périphérie de la cornée pour me rapprocher du centre.

Je me demandai quelle était la meilleure incision pour l'extraction de la cataracte. La meilleure est assurément celle qui est pratiquée suivant un des grands cercles de la cornée ; toute incision est bonne si elle est linéaire, car l'adaptatio étant parfaite, les chances de suppuration et de mortification du lambeau sont beaucoup moindres. Mais cette section linéaire, la fera-t-on médiane, latérale ou périphérique ? La faire médiane est bien osé, et ce conseil, donné par un seul chirurgien, n'a pas été suivi. On a étagé cette incision linéaire en se dirigeant vers la périphérie, ainsi que le démontrent les tentatives de MM. Küchler, Brun, Notta. Toutefois, je trouve médiocre cette incision passant par un point plus ou moins rapproché du centre de la cornée, car je redoute à sa suite les synéchies.

Toute incision doit laisser sortir librement le cristallin ; c'est là une condition fondamentale. Or l'incision primitive de de Graëfe était trop petite, et l'on dut l'agrandir. Il s'agit donc de savoir jusqu'à quel point nous pouvons nous rapprocher du centre de la cornée. Voici l'incision que je considère comme la meilleure : pratiquer la ponction et la contre-ponction sur le limbe sclérotical, suivant un diamètre situé à 0,^{m}002 au-dessous du rebord cornéal supérieur et faire sortir le couteau immédiatement en avant du limbe de la sclérotique. On obtient ainsi une ouverture suffisamment large pour la sortie du cristallin. L'incision se rapproche assez d'un des grands cercles de l'œil pour jouir de l'avantage des sections linéaires.

Quant à l'iridectomie, est-ce une opération qu'il faille conserver

dans l'extraction de la cataracte? Oui, je considère l'iridectomie comme indispensable, à moins que l'on ne revienne franchement à la méthode de Daviel. M. Giraud-Teulon nous dit qu'il respectait l'iris en principe; que si cette membrane se présentait entre les lèvres de la plaie, il l'incisait. C'est une pratique que je ne saurais en aucune façon accepter. Il faut toujours faire l'iridectomie, il faut la faire avec préméditation.

C'est grâce à l'excision de l'iris qu'il sera possible de faire une bonne kystotomie de laquelle dépend presque toujours la limpidité future de la pupille. Il est incontestable en outre que le cristallin s'échappe beaucoup plus facilement après l'iridectomie.

Ma pratique sur cette mportante question de médecine opératoire se résume donc en ceci : section linéaire de la cornée dans le point que j'ai signalé plus haut, iridectomie et large discision de la capsule.

Comme mon collègue M. Le Fort, j'appelle de tous mes vœux le jour où notre pays pourra faire des sacrifices suffisants pour permettre à l'enseignement de se spécialiser.

M. GIRAUD-TEULON. Nous demandons, au cours de la discussion, la permission de répondre quelques mots à M. Trélat, non pour le combattre, mais pour éclaircir quelques points qui demeurent encore indécis et peuvent constituer entre nous un malentendu en une question sur laquelle nous sommes, au contraire, presque entièrement d'accord.

Je dirai d'abord que j'insiste d'autant plus dans le désir de lui répondre immédiatement que cette réponse de ma part pourra éviter, étant faite en ce moment même, des heures de discussion pour la Compagnie. La lucide argumentation de M. Trélat a, en effet, très-heureusement posé les limites entre lesquelles se trouve réellement circonscrit le débat, celles qui doivent, dans les deux sens, comprendre la solution finale du problème.

« Trouver le lieu de l'incision qui réunira à la fois les conditions d'élection pour la coaptation cicatricielle immédiate ou par première intention (l'incision linéaire suivant le grand cercle méridien); et, d'autre part, la plus large porte de sortie pour la cataracte. »

Nous le répétons, tout est là, et tous les efforts auxquels nous assistons depuis dix ans s'agitent entre ces deux frontières de la question.

Maintenant, M. Trélat croit rencontrer ces conditions parfaite-

ment réunies au lieu où M. de Wecker place son incision, et qu'il vient de vous décrire sur le tableau :

« *Ponction* et *contre-ponction* de la sclérotique à $0^m,001$ en dehors de la limite cornéenne, sur une ligne horizontale passant à $0^m,002$ au-dessous du bord supérieur de la cornée; *sortie* de l'instrument au niveau du bord supérieur de la *cornée*... »

C'est ici que je me permets de m'écarter de son sentiment et de celui de M. de Wecker. Il y a bien là de ma part quelque témérité, en présence du nombre remarquable des succès obtenus par mon habile confrère. Mais je me suis expliqué déjà à cet égard, et suis très-enclin à attribuer ces grands chiffres à son habileté personnelle et acquise. C'est à cause de cette manière de voir, que, pour répondre d'ailleurs aux sentiments et aux besoins généraux de l'art chirurgical, je poursuis toujours une perfection plus facile à obtenir, plutôt qu'une perfection plus grande.

Cela posé, je dirai donc que je considère, pour mon compte, ce lieu de l'incision comme encore un peu désavantageux sous le rapport de l'étendue de la porte de sortie.

M. Trélat a paru admettre qu'en ce lieu, l'ouverture offerte à l'issue de la cataracte était égale à celle que l'on rencontre avec une incision linéaire moins excentrique.

Si telle était sa manière de voir, elle serait erronée; sans doute la corde de l'incision, sa base comme étendue en ligne droite est sensiblement peu différente de la position ci-dessus décrite à celle tracée même dans le diamètre transversal, quoique pourtant évidemment supérieure en cette dernière situation; — mais ce qui diffère, c'est la longueur parcourue sur la cornée même : la hauteur de la voûte cornéenne croît toujours depuis la périphérie jusqu'au centre de la cornée, où elle atteint son maximum. Aussi, en ce dernier point, pour une projection linéaire de peu supérieure en étendue, offre-t-elle une circonférence et par conséquent une surface de plaie notablement supérieure. Il y a donc, sans conteste, au point de vue de *l'étendue en surface* de la porte de sortie, avantage indiscutable et notable : se rapprocher le plus possible du diamètre transversal.

Mais cet avantage a une contre-partie, et c'est ici que j'ai à m'expliquer sur un point que j'ai dû mal présenter dans mon argumentation, puisque M. Trélat, qui a si parfaitement analysé tous les autres, m'a mal compris en ceci.

En descendant l'incision vers le centre, en s'éloignant de la pé-

riphérie, on perd *malheureusement* du côté de la facilité et même des possibilités de pratiquer l'iridectomie.

Ce n'est point effectivement pour éviter, comme y a été poussé M. Notta, ce temps de l'opération, que je cherche à me rapprocher du centre de la cornée. Dans mon sentiment, l'iridectomie serait plutôt *toujours* un bienfait qu'un inconvénient. Et ce que je trouve de regrettable dans le procédé que je défends ici provisoirement, et qu'il soit bien entendu, comme étude, comme recherches, comme poursuite d'un désideratum, c'est que, dans la plupart des cas, on n'y peut point faire *l'iridectomie.*

M. Trélat reproche avec raison au procédé que ce temps de l'opération y joue le rôle d'*alea*, et il ne saurait admettre un plan opératoire avec cet aléa comme élément prévu. Cette proposition est absolument chirurgicale et magistrale; et cependant on peut, au point de vue pratique, la débattre.

Oui, avec lui j'admets ici l'iridectomie comme un bienfait, et je suis aux regrets quand je ne la puis faire; mais j'ajouterai que ne la faisant point, et par force dans ce procédé, car l'alea y est plutôt négative que positive, il convient cependant de s'assurer si les inconvénients de cette iridectomie absente compensent les avantages offerts par une porte de sortie maximum, tout étant égal d'ailleurs.

Jusqu'à aujourd'hui je ne suis pas convaincu : tout au contraire. Dans tous mes cas, j'ai eu à constater de ces inconvénients : presque toujours l'iris a été primitivement ou consécutivement, et plutôt consécutivement, plus ou moins attaché en haut à la plaie intérieure par adhérence, tractus ou pincement.

Ces sujets sont donc, théoriquement, exposés à ce que l'on connaît des suites possibles des synéchies marginales antérieures. Et c'est là évidemment un des mauvais aspects de cette méthode opératoire. Mais jusqu'ici, aucun de ces effets consécutifs ne s'est montré. Chez tous, la vision est aussi parfaite qu'avec les autres procédés : et l'un de ces cas a déjà un an de date.

J'attends donc l'exemple de ces mauvaises suites théoriques (lesquelles, d'ailleurs, n'ont d'existence démontrée encore que dans les cas de maladie des tuniques oculaires, et non pas aussi irrésistiblement dans les traumatismes sans phlegmasie). J'attends donc, dis-je, des exemples de ces mauvaises suites. Si leur nombre arrive à compenser les mauvais effets des sorties laborieuses, je serai le remier à abandonner un procédé sans raison d'être, puisqu'il ne serait pas un progrès. Mais si, au contraire, ce procédé, d'exécu-

tion si facile, me fournit autant de vues utiles conservées que les autres, la facilité de son exécution, la tranquillité d'esprit qui suit son emploi, me conduiront sans doute à continuer à le défendre.

Jusqu'à nouvelle démonstration, je me cramponne à la facilité de l'évolution expultrice, le grand désidératum, la coaptation étant déjà garantie.

La séance est levée à cinq heures.

Le secrétaire : TILLAUX.

SÉANCE DU 7 MAI 1873

Présidence de M. PERRIN, vice-président.

Le procès-verbal de la précédente séance est lu et adopté.

CORRESPONDANCE

La correspondance comprend :

La *Gazette des Hôpitaux ;* — l'*Union médicale ;* — la *Gazette hebdomadaire ;* — le *Bulletin général de thérapeutique ;* — les *Archives générales de médecine et de chirurgie ;* — la *Tribune médicale ;* — la *France médicale ;* — le *Mouvement médical ;* — le *Journal d'oculistique ;* — la *Gazette obstétricale ;* — le *Journal médical de la Mayenne ;* — la *Gazette médicale de Strasbourg ;* — le *Bulletin de l'Académie royale de Belgique ;* — le *Bordeaux médical ;* — le *Marseille médical.*

M. le docteur Dauvergne, médecin de l'hôpital de Manosque, candidat au titre de membre correspondant national, adresse à la Société un exemplaire des mémoires suivants : *Considérations générales sur les varus et leur traitement. — Du traitement de la dartre squammeuse humide. — Dogmatisme pratique au sujet des maladies dartreuses. — Du traitement des fièvres intermittentes rebelles par l'eau froide. — Des indications et du traitement des différentes formes de*

pleurésie. — Effets remarquables du perchlorure de fer dans quelques altérations de l'hématose. — Du zona ou zoster, et de son traitement par la pommade belladonée. — Nouveaux principes du glossocome. — Ma pratique de quarante ans au sujet de la pneumonie. — De la métrite chronique et de son traitement. — Du traitement des tumeurs blanches, de l'ostéite, de la périostite et des polypes naso-pharyngiens. — Quelques principes thérapeutiques à propos de la pathogénie des scrofules. — Nouvelle méthode et nouvel appareil du glossocome pour le traitement des fractures du membre supérieur. — Nouvel ambi pour les luxations scapulo-humérales.

M. MAGITOT fait hommage à la Société d'un exemplaire de son mémoire *sur les kystes de la mâchoire* (extrait des *Archives*).

M. TERRIER écrit à la Société et la prie de le comprendre au nombre des candidats au titre de membre titulaire.

M. PAULET fait un rapport verbal sur deux travaux adressés à la Société par M. Bédouin.

Le premier est relatif à l'emploi des balles explosibles dans la dernière guerre. L'auteur pense que rien ne prouve qu'on ait fait usage de ces engins.

M. LARREY. De part et d'autre les armées belligérantes se sont reproché l'emploi de balles explosibles ; mais il n'y a jamais eu de fait démonstratif à cet égard. Il paraît cependant que les Prussiens se servaient de balles explosibles contre le matériel de guerre, mais non contre les individus.

M. MARJOLIN. Je ne crois pas qu'aucune des puissances belligérantes ait employé sciemment des balles explosibles. Un officier prussien a dit qu'il avait vu des balles faire explosion après avoir pénétré dans la terre ; mais cela peut s'expliquer par la déflagration d'une certaine quantité de poudre restée dans la bourre. Quant au désordre produit par une balle sur les tissus, il ne prouve nullement qu'on ait employé une balle explosible. C'est ainsi que, dans un duel, un coup de pistolet, tiré à vingt-cinq pas, avait déterminé un véritable éclatement du crâne. Il peut se faire encore que la balle ait été mal fondue et puisse en imposer pour une balle explosible.

M. LE FORT pense qu'on a pu observer des cas isolés de plaies produites par des balles explosibles, mais que la vérité permet d'affirmer qu'aucun des deux gouvernements n'a délivré à ses soldats des armes explosibles.

M. CHASSAIGNAC croit qu'il est bon de relever ce fait que les Prussiens auraient employé les balles explosibles contre le matériel

de guerre, car rien ne prouve que, dans certains cas, on n'ait pu s'en servir contre les soldats.

Le second travail de M. Bédouin est relatif aux injections dans la blennorrhagie. Les conclusions du rapporteur sont le dépôt dans les Archives de ces deux travaux.

M. PAULET fait un second rapport verbal sur une communication de M. Desprès (de Saint-Quentin) relative à l'*énucléation du cristallin dans l'opération de la cataracte par déplacement*. Voici le résumé de cette note :

« Après la récompense que m'a décernée la Société de chirurgie pour un travail présenté l'an dernier au concours du prix Laborie sur l'*énucléation du cristallin dans l'opération de la cataracte par déplacement*, j'ai été surpris de voir, dans la discussion actuelle sur ce sujet, écarter d'emblée, comme indigne de toute espèce d'attention, l'opération par déplacement; et cependant cette méthode opératoire qui, modifiée, réglée d'après des idées de conservation aussi complètes que possible de l'appareil oculaire, m'a donné des résultats très-satisfaisants, m'a paru avoir tant de qualités sérieuses que je suis tout disposé à lui accorder le premier rang dans la généralité des cas, réservant, pour l'extraction, les cataractes très-dures ou molles, et celles accompagnées d'adhérences à la capsule.

« J'ai démontré, je pense, qu'on pouvait facilement énucléer le cristallin par un moyen simple et *inoffensif quand l'iris est bien dilaté*; il n'y a alors aucun danger d'atteindre les procès ciliaires.

« Je crois avoir démontré également qu'en isolant complétement le cristallin de la capsule qu'on lacère sur place, on le met dans des conditions les plus favorables pour subir la régression.

« Je dois ajouter aujourd'hui qu'il n'y a vraiment rien d'étonnant dans ce résultat quand on compare la composition chimique du corps vitré et celle du cristallin.

« Le corps vitré et le cristallin ne sont-ils pas à peu près de la même nature?

« Il y a donc toutes raisons de croire qu'à la suite de l'opération *ordinaire* de l'abaissement, c'est principalement l'altération des *rapports* des membranes oculaires internes, leurs déchirures fréquentes, puis le gonflement du cristallin emprisonné dans la capsule, où il ne peut guère se résorber, et qui vient se mettre en contact irritant avec les procès ciliaires, avec l'iris; que ce sont ces causes d'inflammation qui viennent généralement compromettre l'opération par déplacement.

« Toutes ces influences fâcheuses sont supprimées avec l'énucléation bien faite. En opérant avec une aiguille *large* et *droite*, en lacérant sur place les *deux feuillets* de la capsule et en ne dépassant pas *les limites de leur insertion à la zonule*, on conserve d'une manière excellente toute l'organisation principale de l'œil, et j'ai vu jusqu'à présent des résultats très-encourageants.

« La preuve de ce que j'avance se trouve confirmée par trois faits de réascension du cristallin pendant ou après l'opération et suivis d'une guérison complète. »

M. GIRAUD-TEULON fait observer que la méthode de M. Desprès (de Saint-Quentin) n'est autre que la discision de la capsule, et que cette méthode appliquée aux malades d'un âge avancé est extrêmement dangereuse.

DISCUSSION

Sur la valeur des différents procédés d'extraction de la cataracte.

M. DOLBEAU. En prenant la parole au moment où la discussion va se clore, je risque beaucoup, messieurs, de fatiguer votre attention, d'autant plus que j'aurai nécessairement à renouveler certains arguments déjà produits. J'ai cru devoir intervenir en cette circonstance, parce que, moi aussi, je considère l'oculistique comme nous appartenant en propre. Je ne nie pas les progrès qui sont dus à l'initiative de spécialistes éminents; mais je considère la Société de chirurgie comme infiniment plus apte que qui que ce soit à se prononcer dans le débat que soulèvent, en ce moment, les innombrables procédés, qui, tous, se rattachent à la méthode de l'extraction.

Dans ce qui va suivre, j'aurai nécessairement à invoquer des arguments qui ont déjà été fournis ; mais j'aurai surtout à vous présenter des assertions, des affirmations même, sans qu'il me soit possible de fournir toujours une démonstration péremptoire. Ces assertions sont le résultat de l'expérience clinique ; je les opposerai à des assertions contradictoires qu'on s'est d'ailleurs contenté de produire sans s'inquiéter toujours d'avoir à les justifier. Il serait désirable que chacun ici pût formuler son opinion personnelle ; car si, comme je le suppose, il y avait beaucoup de partisans de l'opération de Daviel, ce consensus ressemblerait fort à une démonstration.

Je ne reviendrai pas sur un point qui me paraît définitivement jugé. Lorsqu'il s'agit du traitement de la cataracte, la vraie méthode, c'est l'extraction du cristallin opaque. L'opération répond à la grande généralité des faits de clinique.

L'extraction de la cataracte est une opération non sanglante qui demande de l'habileté, et, contrairement à ce que l'on observe pour les grandes opérations sanglantes, le résultat définitif est subordonné presque entièrement à une exécution irréprochable dans le manuel opératoire. On peut dire, se reportant pour cela à l'étymologie du mot chirurgie, que la cure de la cataracte est l'œuvre de la main. Sous ce dernier rapport, on comprend de suite l'importance qu'entraîne la dextérité individuelle, on s'explique la supériorité des opérateurs qui traitent un grand nombre de malades. En effet, plus on opère de cataractes, mieux on les opère.

J'arrive maintenant au sujet même que je dois traiter; il s'agit d'établir un parallèle entre la vieille opération de Daviel et les nombreux procédés de l'extraction dite linéaire, entre l'opération française et celle que je vous demande d'appeler cosmopolite.

Pour porter un jugement relativement au procédé de l'extraction, je n'aurai pas recours à la méthode numérique ; la comparaison chiffrée, si utile en matière administrative, n'a pas la même valeur dans les sciences ; son application surtout est d'une grande difficulté et par suite d'une grande incertitude lorsqu'il s'agit des faits cliniques. La statistique a pu être utilisée pour comparer entre elles les grandes opérations sanglantes ; mais je doute qu'elle puisse nous servir à comparer sérieusement entre eux les divers procédés de l'extraction.

Je m'attacherai tout d'abord à comparer les résultats définitifs, et, à ce sujet, je n'hésite pas à affirmer que l'opération de Daviel, que la kératotomie à lambeaux modérément grands, donne un résultat supérieur à ceux que peut fournir la méthode que j'ai appelée cosmopolite. Quand l'opération est bien exécutée et que la cure n'est point entravée par des accidents, les résultats de la kératotomie sont absolument parfaits. La plus belle extraction linéaire donne un résultat excellent, mais moins complet que ceux de la vieille méthode ; la pupille est, en effet, altérée dans sa forme, et cela nuit peu, je le reconnais, à l'esthétique et à la fonction visuelle. Je le répète, quand de part et d'autre le résultat est aussi satisfaisant que possible, la supériorité demeure incontestablement acquise à l'opération de Daviel.

Il faut donc examiner si, dans l'exécution, tel ou tel des procé-

dés présente une somme d'avantages, relativement à ses inconvénients, qui le fassent préférer à l'autre. Sur ce terrain, je comparerai le procédé français au procédé cosmopolite, le dernier terme servant à désigner l'ensemble de tous les procédés nouveaux dits linéaires.

Avant d'aller plus loin, j'ai besoin de regarder un peu en arrière dans l'histoire de l'art pour comprendre l'abandon momentané qu'avait subie l'opération de Daviel, et surtout l'engouement vraiment exagéré avec lequel fut accueillie l'extraction linéaire.

Lorsqu'on se reporte, en effet, de vingt-cinq ans en arrière, on constate que la situation de l'ophthalmologie était bien différente de ce qu'elle est aujourd'hui. A cette époque, on allait voir Roux à l'Hôtel-Dieu ; il avait la réputation de pratiquer la kératotomie avec une grande dextérité ; toutefois, en y regardant de près, on constatait que ce chirurgien brillant et brouillon sacrifiait tout à la rapidité opératoire, compromettant ainsi ses opérés pour faire exhibition d'une dextérité exceptionnelle.

Roux pratiquait exclusivement l'extraction, mais les résultats étaient peu favorables. Les chirurgiens étaient, du reste, très-divisés sur le choix de la méthode, et c'était dans la pratique de Sichel père et de M. Desmarres qu'il fallait puiser les arguments en faveur de l'extraction.

A la même époque, Velpeau, qui était le représentant le plus autorisé de l'enseignement officiel, pratiquait exclusivement l'abaissement : il critiquait d'ailleurs avec acharnement les spécialistes, sans remarquer que toutes les opérations qu'il exécutait avaient pour résultats presque constants la perte des yeux.

Je me plais à reconnaître combien était légitime la grande autorité de Velpeau en chirurgie, mais on est obligé de concéder qu'il nuisit beaucoup à l'enseignement officiel sur le terrain de l'oculistique ; et c'est de cette époque que date la réputation souvent fort légitime des oculistes.

J'ai déjà plus haut réclamé l'opération de la cataracte comme étant du domaine de la chirurgie générale. Roux et Velpeau avaient compromis la réputation de l'École, mais vint bientôt l'époque de la revanche. M. Nélaton insista dans son enseignement sur les avantages incontestables de la kératotomie et démontra que l'opération de Daviel, bien exécutée, donnait une proportion considérable de succès. La conviction gagna l'entourage, et de l'École de chirurgie sont sortis bon nombre de chirurgiens qui ont suivi l'exemple du maître. Nous sommes tous restés fidèles, nous les

élèves de M. Nélaton, à la pratique du maître : section transversale de la cornée avec un lambeau de hauteur moyenne, sans jamais empiéter sur les limites de la sclérotique. Je dois personnellement à cette méthode de nombreux et brillants succès ; et depuis longtemps, j'ai la conviction que la kératotomie supérieure, lorsqu'elle est bien exécutée, est une opération sur laquelle on peut compter presque absolument. Je fais de suite une réserve pour les accidents imprévus qui se rencontrent d'ailleurs avec tous les autres procédés ; j'ai nommé la purulence du globe de l'œil, les hémorrhagies intra-oculaires, les décollements spasmodiques de la rétine.

J'étais tellement convaincu de la valeur réelle de la méthode et du procédé, que j'ai été fort surpris, en 1860, d'apprendre qu'on s'évertuait à perfectionner l'opération de l'extraction ; je ne reviendrai pas sur ce qui a été si bien dit ici par M. Perrin ; je crois, comme lui, qu'on semble avoir tout fait pour compliquer et rendre difficile une opération que nous considérions comme simple et facile à exécuter.

Les statistiques de l'extraction linéaire ont été de plus en plus brillantes, cela est vrai, mais il n'y a dans tout cela qu'une démonstration, à savoir que l'habileté du chirurgien de Berlin croissait avec le nombre considérable d'opérations qu'il exécutait. Je n'ai point attendu aujourd'hui pour protester, ici même, contre l'engouement avec lequel on accueillit alors le procédé germanique. J'ai vu opérer l'auteur et ses imitateurs ; j'ai fait moi-même une dizaine d'opérations d'extraction dite linéaire, d'abord en deux temps, puis en un seul temps, avec ou sans iridectomie, avec ou sans chloroforme, et je suis resté convaincu qu'on avait compliqué comme à plaisir une opération simple en elle-même. Je ne comprends pas qu'on ait osé dire à cette tribune que l'opération dite linéaire n'était pas sensiblement plus complexe que l'opération de Daviel. Au lieu d'une large porte de sortie, on en fait une petite ; l'opération se fait sans effusion de sang : on coupe l'iris dont l'hémorrhagie remplit la chambre antérieure ; le cristallin sort tout seul, par une douce pression, sur la paupière inférieure ; on introduit les curettes les plus variées, on imagine des procédés de traction, de glissement, etc.

On en revient et on reviendra, soyez-en sûrs, messieurs, à la kératotomie supérieure avec un lambeau moyen et sans iridectomie. Cette dernière mutilation est au moins inutile, et, loin de partager l'opinion de notre collègue Giraud-Teulon, je repousse absolument l'iridectomie comme adjuvant de l'extraction de la cataracte.

Non-seulement l'opération de l'extraction linéaire est plus complexe et plus difficile que l'opération de Daviel, mais encore j'ajoute, comme je l'ai déjà dit, que les résultats de cette dernière sont infiniment préférables. Avec l'extraction linéaire, en employant le procédé le plus usité, on obtient fréquemment des résultats incomplets; je dois cependant reconnaître qu'en opérant de cette manière, on se met à l'abri de ce qu'on peut appeler un sinistre chirurgical : l'œil se vide rarement complétement; la plaie cornéenne se réunit vite; il n'y a par conséquent pas à redouter l'opacité du lambeau. Lorsque l'iris s'enflamme, le diaphragme est tellement échancré que l'atrésie pupillaire est nécessairement incomplète; il est rare qu'il ne reste pas un trajet plus ou moins irrégulier, laissant pénétrer les rayons lumineux. En un mot, l'extraction linéaire est moins compromettante pour le chirurgien; mais là n'est point, suivant moi, une raison suffisante pour déserter la vieille méthode qui donne, comme je l'ai déjà dit, des résultats beaucoup plus complets et par conséquent plus désirables.

J'ai dit et je le redis encore, la méthode linéaire est entourée de difficultés opératoires incontestables; aussi pour sortir le gros cristallin au travers de cette petite fente excentrique, que d'efforts et surtout que d'instruments variés! Enfin, comme si l'on doutait encore du succès, pour faciliter les diverses manœuvres, on ne reculait pas devant l'anesthésie chloroformique.

Suivant quelques personnes, la question du chloroforme employé pendant l'opération de la cataracte serait encore à l'étude; je dirai à cette occasion que cette pratique me semble mauvaise et qu'elle ne peut être justifiée que par la somme des difficultés opératoires qu'on s'est plu à accumuler. L'anesthésie a toujours une certaine gravité, puisque, absolument parlant, la mort est possible. J'ajoute qu'il faut plonger les malades dans une résolution profonde, sous peine d'être fort gêné par l'agitation du patient.

Le malade doit vouloir guérir; il doit en quelque sorte venir en aide à l'opérateur par sa docilité, et l'on peut compter qu'un malade patient pendant l'acte opératoire, conservera quelques jours la tranquillité qui est nécessaire à sa guérison définitive.

Vraiment, en insistant, je crains de me répéter, mais je ne puis m'empêcher de voir avec surprise toutes ces difficultés, tous ces impédiments de l'extraction linéaire, surtout quand je songe que bien des fois j'ai pu, séance tenante, opérer mes malades des deux yeux sans l'assistance d'aucun aide; néanmoins, je ne veux rien exagérer, nos maîtres et nous après eux, nous développons un sur-

croît d'habileté; j'ai appris d'eux à opérer les malades assis, à tailler le lambeau sans fixer efficacement le globe de l'œil, j'ai déchiré la cristalloïde avec une serpette un peu grosse, je le reconnais; enfin j'ai employé, comme nos devanciers, le large couteau triangulaire. On peut faire mieux que tout cela, il suffit de mettre à contribution certaines pratiques et surtout le riche arsenal des oculistes contemporains. Sans insister davantage, je dirai donc, il est moins brillant mais plus sage d'opérer les malades dans la position horizontale, de fixer solidement le globe de l'œil avec une pince, le petit couteau étroit est préférable au large couteau de Daviel et de ses successeurs; il y a dans l'arsenal moderne des ressources précieuses pour déchirer la cristalloïde. Il y a vingt ans, l'opération était faite en un tour de main, c'était brillant, émouvant; aujourd'hui, on procède tout autrement, tout est sacrifié au résultat, on procède lentement, très-lentement et l'on a raison. C'est à la spécialité que nous devons ces modifications profondes dans l'instinct chirurgical français, mais ne voit-on pas que si, par les précautions infinies, on a pu assurer des succès constants avec l'extraction linéaire, on devra, en procédant de même, affirmer la supériorité de l'opération de Daviel, je dis on pourra, et c'est dans ma pratique un fait aujourd'hui accompli.

Jusqu'ici, messieurs, je n'ai parlé que du manuel opératoire, et c'est avec raison que tous ceux qui m'ont précédé à cette tribune ont insisté sur les différents temps de la manœuvre. L'exécution, je le veux bien, entre pour une part énorme dans le succès, mais ce serait commettre une faute que de n'envisager l'opération de la cataracte que comme un acte purement manuel, soumis à des règles en quelque sorte mathématiques. Ici nous ne sommes pas seulement des opérateurs, nous sommes avant tout des hommes de science, des cliniciens qui cherchons les indications et qui les remplissons de notre mieux. Je n'insisterai pas sur l'importance qu'il y a de distinguer les nombreuses variétés de cataractes, chacun sait l'importance de telle ou telle condition générale de santé sur les résultats probables de l'opération; il n'est point indifférent, par exemple, de traiter un malade bien ou mal portant, diabétique ou bien encore rhumatisant; enfin, nous tenons toujours compte des cataractes et du milieu dans lequel se trouvent les opérés.

Il faudrait rechercher ensemble quelles peuvent être les influences des saisons, des conditions atmosphériques sur le résultat de l'extraction. On a parlé de 85, 86 p. 100 de succès, c'est déjà très-brillant, je le reconnais, peut-être augmenterait-on les chances de

l'opéré si l'on tenait compte davantage des éléments médicaux et hygiéniques que renferme le problème qui nous occupe.

Ce n'était pas sans raison si les oculistes de profession opéraient leurs malades à des époques bien déterminées; je citerai, par exemple, Tonnelé, dont la réputation a été incontestable; il opérait deux fois par an, et encore, sur chaque série faisait-il une sorte d'essai, il en opérait par exemple une demi-douzaine, et si les choses marchaient bien, tous les malades subissaient l'extraction; dans les cas contraires, ils étaient tous renvoyés chez eux et remis à la saison suivante.

Nous ne savons pas bien pourquoi, dans certains moments, l'opération de la cataracte réussit bien, tandis que dans d'autres les résultats laissent beaucoup à désirer; ce sont ces conditions inconnues, ces influences saisonnières atmosphériques que je voudrais que nous recherchassions tous ensemble. Pour mieux faire comprendre ma pensée, je vous citerai une remarque qui m'a beaucoup impressionné. L'année dernière, pendant le mois de mai, j'ai opéré le même matin trois yeux atteints de cataractes; une dame subit l'extraction par la méthode de Daviel et des deux yeux à la fois; j'opérai un prêtre d'un seul œil et par le procédé linéaire; le même jour, un oculiste fort habile et plein d'avenir, M. Abadie, un de mes anciens internes, opérait un œil dans mon service, également par le procédé de l'extraction linéaire. En tout, quatre opérations également bien exécutées par des procédés différents chez des malades d'âge, de sexe et de condition sociale variés.

Le résultat immédiat fut dans les quatre cas excellent, et pendant quatre jours le succès persista. Dans le courant de la cinquième journée, les quatre yeux opérés furent atteints d'iritis intense, et après beaucoup de péripéties, les quatre pupilles demeurèrent définitivement obstruées par des fausses membranes.

Qu'était-il survenu, à quoi fallait-il rattacher cet insuccès qui transformait en un revers cruel des espérances si fondées au début ?

Je n'ai trouvé qu'une seule explication, que je vous soumets : le matin de l'opération et les jours suivants il faisait un temps superbe, la température était très-douce; le développement des iritis coïncida avec une perturbation brusque dans le temps, lequel devint orageux et horriblement pluvieux pendant plusieurs semaines consécutives. J'avais été si vivement contrarié, que je pris quelques renseignements et je sus que plusieurs opérations exécutées pendant cette période avaient été suivies d'insuccès; enfin on m'assura

que des résultats analogues avaient déterminé la fermeture momentanée d'un dispensaire hospitalier ordinairement bien achalandé.

Je termine, messieurs, car je crains d'avoir abusé de votre bienveillante attention. Je résumerai en quelques mots ma pensée relativement au traitement de la cataracte par la méthode de l'extraction :

1° Il faut conserver la méthode de Daviel comme constituant l'opération vraiment magistrale qui convient à la grande majorité des cas.

2° Il faut recommander la kératotomie supérieure à lambeau moyen, sans empiéter jamais sur la circonférence de la cornée.

3° Pour l'exécution de la kératotomie, il faut recommander d'opérer les malades couchés, et mettre à contribution l'arsenal de l'oculistique moderne; fixer l'œil exactement et se servir du couteau à lame très-étroite.

4° Il faut conserver les procédés dits de l'extraction linéaire pour des cas spéciaux et comme une ressource précieuse pendant le cours d'une opération dont l'exécution viendrait à se compliquer.

5° L'expérience des dix dernières années démontre qu'on peut manœuvrer dans le globe de l'œil avec moins de réserve et de parcimonie que ne le pensaient nos devanciers; il faut insister sur certaines manœuvres plutôt que d'abandonner les couches corticales du cristallin, ou bien encore un caillot sanguin de la chambre antérieure.

6° Si, dans l'opération de la cataracte, l'exécution irréprochable du manuel assure le plus souvent un succès définitif, il faut néanmoins faire entrer en ligne de compte et comme intervenant dans le calcul des probabilités l'âge des malades, l'état diathésique des sujets, l'influence des saisons, des constitutions médicales et certaines circonstances atmosphériques.

M. CHASSAIGNAC fait la lecture suivante sur les divers modes d'extraction de la cataracte :

Toute opération d'extraction qui n'a pas pour effet d'amener la sortie du cristallin, au maximum de facilité, est une mauvaise méthode d'opération de la cataracte.

Toute méthode qui néglige les moyens de traitement propres à protéger l'organe opéré, et à combattre énergiquement les phlegmasies consécutives ou à les prévenir, est une méthode incomplète, qui compromet volontairement le succès de l'opération. Les moyens

les plus rationnels, à ce point de vue, sont la cuirasse emplastique, la glace, et plus tard l'hydrothérapie oculaire.

Les deux grandes indications se résument en ceci : issue facile du cristallin ; extinction préventive et soutenue des phlegmasies oculaires.

Puis, comme indications opératoires dans leur détail, prévenir les difficultés qui peuvent se trouver à l'ouverture de la cornée, prévenir les difficultés pupillaires, celles qui se trouvent à la sortie à travers l'iris.

Les deux genres d'écueils contre lesquels peut se heurter l'effort chirurgical sont :

1° Les difficultés cornéales; 2° les difficultés iridiennes.

Les difficultés cornéales sont vaincues par une incision suffisamment large.

Les difficultés iridiennes sont écartées quand on obtient le passage facile du cristallin à travers la pupille, ce qui a lieu quand la capsule cristalline est ouverte *en même temps* que la cornée, ou *préalablement* à l'ouverture de la cornée.

La méthode de Daviel est supérieure à toutes celles qui ont été proposées jusqu'ici ; elle donne satisfaction complète à l'indication cornéale; n'est nullement incompatible avec la section simultanée de la cornée et de la cristalloïde antérieure, ce qui, pour nous, est le dernier terme de la perfection opératoire en pareil sujet, et donne des résultats toujours certains.

Ce serait toutefois exagérer la valeur de la méthode de Daviel, que de méconnaître que, quand elle n'atteint pas au degré de perfection d'exécution qui vient d'être indiqué, elle laisse un désidératum très-sérieux, car elle ne fait rien contre les difficultés iridiennes, autrement dit, contre le resserrement pupillaire, qui a pour conséquence : 1° une ouverture qui se fait mal à la capsule cristalline; 2° une sortie difficile du cristallin à travers la pupille contractée.

Tant qu'a duré mon enseignement à l'École pratique et dans le hôpitaux, j'ai constamment protesté, par mes actes et mes paroles, en faveur de la méthode de Daviel, et quand je suis à même de fournir les témoignages écrits de ma conviction et de mes efforts, je ne comprends pas pourquoi on voudrait les tenir comme non avenus.

A cette opération si bien conçue, si nette, si franche, satisfaisant au plus haut degré l'indication, ou si l'on veut le désidératum chirurgical, on voulut substituer quelque chose de nouveau, le procédé

linéaire. Mais que de déceptions! On s'est bien vite aperçu qu'avec une incision scléroticale, on fait une opération d'extraction qui n'extrait pas, ou comme on l'a dit d'une manière humoristique, qui extrait tout, excepté le cristallin.

Tel a été le résultat de cette habitude singulière d'aller en toute chose chercher son mot d'ordre à Berlin.

A peine l'incision sans lambeau entrait-elle dans la pratique, qu'on reconnut très-promptement qu'elle avait besoin d'un correctif obligatoire, l'iridectomie.

Comprenez-vous qu'on fasse une opération pour lui infliger, séance tenante, un redressement par emploi d'une deuxième opération.

Je n'admets pas, pour mon compte, les chiffres qui ont été donnés comme établissant le bilan de la méthode de Daviel, et je demande, avant tout, qu'on fasse connaître le chirurgien dont la pratique a servi de base à ces chiffres. Plusieurs de ceux qui ont jugé défavorablement la méthode de Daviel ne l'ont pratiquée que d'une manière très-défectueuse. Dans l'impossibilité reconnue de faire quelque fond sur ces statistiques suspectes, ou tout au moins très-discutables, je déclare que la méthode de Daviel n'a aucune infériorité à l'égard de la méthode allemande avec ses innombrables dérivés, et qu'aidée de quelques perfectionnements décrits et publiés, elle lui est réellement supérieure.

Si les démonstrations chiffrées ont été rendues sans valeur par le mauvais usage qu'on en a fait, ce n'est pas notre faute; la tradition rationnelle devient notre guide et nous la préférons.

La méthode que je mets en pratique depuis longtemps déjà pour le traitement opératoire de la cataracte, peut se résumer en un certain nombre de propositions, dans le développement desquelles je n'entrerai que si cela devient nécessaire pour les besoins directs de l'exposition et de la discussion.

I. Dans tous les procédés d'opération de la cataracte par le procédé de l'extraction, l'emploi du chloroforme est général et sans exception.

Le chloroforme ne réalise sa complète et salutaire utilité qu'autant qu'on établit par son secours l'état qui a été désigné et décrit sous le nom de *tolérance anesthésique* (*Moniteur des Hôpitaux* et *Traité des opérations*, t. Ier, p. 3).

Quelques personnes se sont méprises sur le but qu'on doit se proposer dans l'emploi du chloroforme, pendant l'extraction. Elles

ont pensé qu'on avait en vue le désir d'éviter aux malades la douleur qui, pour certains sujets exceptionnels, peut, en effet, être très-vive et provoquer quelques manifestations spasmodiques ; mais le véritable but n'est pas là.

La pratique de l'extraction est avant tout une question de sûreté opératoire, une question d'exactitude en quelque sorte mathématique et rigoureuse ; il n'en faut pas exclure l'habileté manuelle, mais s'en servir surtout comme instrument de précision.

N'est-ce pas aller à l'encontre de toute bonne médecine opératoire, que de ne pas comprendre que l'immobilisation d'un organe sur lequel on pratique une opération délicate est une condition absolue et forcée du manuel de l'opération ?

Toutes les fois que j'ai opéré dans ces conditions, j'ai fait nettement et correctement ce que je voulais faire.

II. Dans toutes les opérations de cataracte, l'emploi du dilatateur de Snowden a été adopté par nous comme constituant le moyen à préférer pour la mise à découvert de la portion du globe qui doit rester en permanence sous les yeux du chirurgien. Tout ophthalmostat exerçant une pression sur le globe de l'œil doit être rejeté d'une manière absolue.

III. L'ophthalmite phlegmoneuse et le défaut de coaptation du lambeau cornéal, qu'on a imputés à tort à la méthode de Daviel, sont presque toujours prévenus par l'emploi d'un bon mode de pansement, qui, d'après notre manière de voir, constitue un des points essentiels du traitement.

Il ne faudrait pas prendre à la lettre le dicton plus ou moins textuel du grand et bon A. Paré : *je t'ai opéré, Dieu te guérisse !* Les soins attentifs du chirurgien doivent, dans cette affaire, être la première providence du malade. Les accidents signalés par M. Notta, et connus du reste de tous les chirurgiens, viennent prouver la haute utilité d'un pansement efficacement protecteur.

Le pansement auquel nous avons eu constamment recours, est constitué par l'occlusion des paupières au moyen d'une cuirasse de sparadrap, recouverte elle-même de sacs de baudruche remplis de glace.

Autre chose est la blessure d'un iris débridé, autre chose la blessure d'un iris muni de toute son irritabilité contractile et spéciale.

Chaque jour, cette cuirasse est enlevée pendant quelques instants, pour laver avec un linge fin la surface et le bord libre des paupières, en couchant les cils vers la tempe.

On a singulièrement exagéré l'influence fâcheuse que pouvait avoir l'accès des rayons lumineux sur un œil récemment opéré de la cataracte. Ce n'est pas là qu'il faut chercher la cause de ces phlegmasies violentes, de ces iritis qui viennent compromettre le résultat de l'opération.

L'iritis est bien plutôt la conséquence des violences opératoires dont le diaphragme oculaire a été l'objet dans l'exécution du procédé.

Mais alors même qu'il y aurait quelques inconvénients à mettre ainsi chaque fois à découvert l'œil opéré, ces inconvénients ne sont rien auprès de ceux qui peuvent résulter de l'ignorance fâcheuse dans laquelle reste le chirurgien à l'égard de certaines circonstances, qui succèdent parfois à l'opération, et dont il est, pour lui, de la plus haute importance d'être averti à temps.

Ainsi, par cette mise à découvert de l'œil à un jour très-doux, il peut :

1° Apprécier le degré d'intensité de l'inflammation oculaire, ce qui lui donne la mesure du degré d'énergie avec lequel il doit la combattre ;

2° Savoir si les paupières agglutinées à leur bord libre ne causent pas une rétention de mucosités, purulentes et non purulentes, à l'intérieur de la conjonctive, ce qui peut avoir une mauvaise influence sur le lambeau de la cornée ;

3° S'assurer si quelques cils renversés, à la manière de l'entropion, ne viennent pas irriter la surface de la cornée et de la conjonctive ;

4° Reconnaître, enfin, si le bord de la paupière inférieure ne vient pas s'insinuer entre les lèvres de la plaie cornéale.

Tout cela, en effet, peut compromettre le résultat de l'opération la mieux faite, et il est d'autant plus important d'être averti à temps de ces complications, qu'il n'en est pas une à laquelle on ne puisse efficacement remédier.

Les moyens d'obtenir une grande dilatation de la pupille, avant l'opération, doivent être de la part du chirurgien l'objet d'une attention particulière ; il doit les connaître dans leur valeur relative, dans leur degré de puissance mydriatique, et jusque dans leurs dangers.

Ce qui manque encore dans la pratique, c'est l'usage d'un dilatateur pupillaire à effet stable et continu, non-seulement avant l'opération, là-dessus on n'a rien à désirer, mais au moment où, la cornée étant ouverte, l'humeur aqueuse vient de s'écouler.

J'ai publié le résultat de mes recherches sur ce sujet (*Gaz. des Hôpit.*, 15 septembre 1853 ; *Recherches sur l'anesthésie oculaire*, publiées, en 1853, dans le *Moniteur des Hôpit.*, et dans une brochure portant pour titre : *Recherches cliniques sur le chloroforme*, chap. IV ; Société de chirurgie, séance du 17 mars 1845, publiée dans la *Gazette des Hôpitaux*, numéro du 1er avril 1845 ; *Traité des opérations*, t. II, p. 423 et 424).

IV. Dans toutes les opérations de cataracte, il y a un avantage réel à placer le malade dans le décubitus horizontal, sur une table solide, non recouverte de matelas ou de substances rebondissantes, mais revêtue d'une simple couverture de laine, pliée en quatre, ou d'un drap.

V. L'extraction de la cataracte, à travers une incision de la cornée, serait sans aucun doute préférée à tous les autres modes opératoires, si l'on parvenait à réaliser deux conditions qui, malheureusement, font trop souvent défaut dans la pratique générale. Ces conditions sont :

1° Une exécution irréprochable dans le manuel opératoire ;

2° Un avortement constant des phénomènes inflammatoires qui succèdent à l'opération.

VI. Si l'on arrive un jour à faire entrer dans le domaine usuel et accessible à tous les chirurgiens cette double condition, on aura réalisé l'un des plus difficiles problèmes de la chirurgie oculaire ; on aura réglé d'une façon définitive la grande question de la valeur comparative de l'abaissement et de l'extraction ; on aura singulièrement accru la puissance du chirurgien dans le traitement opératoire de la cataracte.

VII. Il faut donc :

1° Opérer avec une sûreté telle qu'il ne soit jamais dérogé en rien, sans maladresse notoire, aux règles prescrites pour le manuel opératoire ;

2° Prévenir sûrement l'inflammation consécutive ;

3° Assurer au plus haut degré possible la rapide cicatrisation de la plaie cornéale.

VIII. Je n'hésite pas à déclarer que pourvu qu'il n'y ait pas eu, dans l'opération, blessure de l'iris, on peut, grâce à des moyens depuis longtemps employés par nous, avoir la certitude de conjurer toute phlegmasie consécutive à l'opération. Ces moyens sont :

1° L'application d'une cuirasse emplastique immédiatement après l'opération ;

2° L'application continue de la glace, d'après le procédé du sac de baudruche ;

3° Les douches oculaires comme complément.

IX. Pour la bonne exécution de la section cornéale, l'instrument que je crois le meilleur est un couteau à lame triangulaire, analogue au couteau de Richter, dont la construction est entièrement métallique et d'une seule pièce, afin d'éviter tout épaulement capable de gêner le mouvement de progression de la lame, après la ponction de la cornée.

Une chose de première importance pour la bonne confection du lambeau étant de prévenir l'échappement de l'humeur aqueuse avant que la section soit arrivée près de son terme, l'usage du couteau à manche métallique, à progression toujours croissante dans sa marche, et s'exécutant sans aucune déviation de l'axe du couteau, permet la réalisation de ce desideratum.

Quand la lame du couteau offre une progression absolument continue dans sa largeur et dans son épaisseur, il suffit de faire marcher la pointe de l'instrument par un mouvement *à tergo*, pour que la section cornéale s'opère sans aucun mouvement de translation du poignet et sans aucun tiraillement, tandis qu'avec le couteau de Wentzel, on est forcé, pour achever la section du lambeau cornéal, de faire agir l'instrument à plein tranchant, par le bord inférieur ou antérieur de la lame, et d'exercer un mouvement de traction sur le globe de l'œil.

La lame du couteau triangulaire à manche métallique, croissant sans interruption d'épaisseur et de largeur, et agissant d'une manière tout à fait différente de celle qui est propre aux couteaux à lame elliptique, il arrive que le corps de la lame triangulaire suffit, depuis le commencement de la section, pour l'occlusion de la plaie cornéale, ce qui prévient, au grand avantage de la bonne section du lambeau, l'issue prématurée de l'humeur aqueuse.

Pour l'exécution du procédé, le couteau doit être tenu entre le pouce, d'un côté, et les troisième et quatrième doigts, placés en face du pouce du côté opposé ; l'indicateur, placé à côté des deux autres doigts, soutient un peu l'instrument, mais ce n'est pas lui qui fait pince avec le pouce ; il est en réserve pour le mouvement de progression.

Quand on n'y prend pas garde, il arrive que, même en plaçant

trois doigts sur l'un des côtés du manche du couteau, on fait prendre une trop grande part à l'action de l'index, en sorte que quand on détache ce doigt pour l'appliquer sur le talon de l'instrument, le couteau se trouve mal tenu.

X. Le mouvement de progression de la lame pour tailler le lambeau cornéal n'a jamais lieu par un mouvement de totalité du poignet, mais par un simple glissement, une propulsion dans le même axe et dans le même plan, exécutée par glissement du couteau à manche métallique, cheminant par vis *à tergo* au moyen de l'indicateur.

XI. Après la section du lambeau cornéal, qui, au lieu d'être taillé suivant l'axe horizontal du globe, est coupé un peu obliquement, dans un sens intermédiaire, entre la direction horizontale et la direction verticale, on arrive au moment le plus compromettant peut-être, celui où l'on incise la capsule cristalline; c'est celui où l'on commet le plus souvent des fautes et les fautes les plus graves. Ces fautes sont : la blessure de l'iris et toutes ses conséquences; l'ouverture insuffisante de la capsule, qui, en rendant laborieuse l'extraction du cristallin, peut amener l'évacuation plus ou moins complète du corps vitré ; l'incision de la membrane hyaloïde.

XII. La principale cause des fautes opératoires auxquelles on est exposé, quand on veut inciser la capsule cristalline, c'est le resserrement de la pupille. Comment a lieu ce resserrement ? *Aussitôt que par la section du lambeau cornéal,* l'humeur aqueuse s'est écoulée, quel que soit à ce moment le degré de dilatation de la pupille, le resserrement *pupillaire a lieu sur-le-champ.* (Leçon clinique à l'hôpital Saint-Antoine, *Gaz. des Hôp.*, numéro du 15 septembre 1853, et *Monit. des Hôp.*, numéro du 22 juin 1856 ; travail lu à la Société de chirurgie, dans la séance du 7 juillet 1852, et publié dans les *Mémoires de la Société de chirurgie,* t. III, p. 403.)

XIII. Le resserrement pupillaire n'a pas lieu que dans l'extraction, et l'on peut dire, comme cela a été avancé tome III des *Mémoires de la Société de chirurgie,* sur des sujets cataractés, opérés dans l'état d'anesthésie complète, il y a toujours, quel que soit le degré de dilatation de la pupille par la belladone, l'atropine et le chloroforme, un moment où elle se resserre brusquement : c'est, chez les opérés par abaissement, à l'instant où le cristallin est mis de côté et où la *pupille devient noire* ; chez ceux opérés par extrac-

tion, à l'instant où *l'humeur aqueuse vient de s'écouler* par l'incision cornéale.

Il est donc évident que si les dilatateurs plus ou moins puissants de la pupille conservent leur action sur elle, tant que le globe de l'œil est intact, ils la perdent aussitôt que l'humeur aqueuse s'est écoulée dans l'opération de la cataracte par extraction.

On voit d'après la description que j'ai donnée du procédé qui consiste à ouvrir la capsule cristalline par piqûre de la cornée, avant de tailler le lambeau cornéal, que ce procédé date de 1853, car c'est en 1853 (*Gaz. des Hôp.*, numéro du 15 septembre) que j'ai fait connaître, il y a juste vingt ans, le procédé opératoire dont il vient d'être question. Aussi, ce n'est pas d'une manière sérieuse qu'un certain M. Lœwenhardt est venu en 1859 (*Gaz. hebd.*, numéro du 18 février) donner, comme une nouveauté de son invention, une description copiée sur la mienne, avec cette différence qu'il n'a pas fait connaître, comme j'ai eu soin de l'indiquer, que la piqûre de la cornée, même par une aiguille très-fine, est immédiatement suivie d'un plissement de la cornée, plissement qui rend presque impossible la section régulière du lambeau cornéal, jusqu'à la réplétion et à la tension à nouveau de la chambre antérieure. (*Traité des opérations*, t. II, p. 425.)

XIV. Dans l'impossibilité de compter sur les dilatateurs pupillaires les plus puissants, après l'écoulement de l'humeur aqueuse, j'ai proposé et mis en pratique (ainsi qu'il appert des textes que j'ai cités) les trois modes opératoires suivants :

1° La division de la cristalloïde antérieure au moyen d'une aiguille très-fine, introduite par la cornée à travers la chambre antérieure. Dans une des opérations faites par ce procédé, il y a eu plissement de la cornée, impossibilité, dès lors, de tailler correctement le lambeau cornéal, ce qui a obligé, dans le cas particulier, à changer sur-le-champ le plan d'opération et à terminer par broiement ce qu'on s'était proposé de faire par extraction. Mais toutes les fois qu'avant de procéder à la section du lambeau cornéal on a attendu le nombre d'heures nécessaires à une réplétion nouvelle de la chambre antérieure, avant de tailler le lambeau cornéal, les choses ont réussi au gré de l'opérateur. L'opération se fait alors en deux temps, séparés l'un de l'autre par un intervalle qui est variable et qui se mesure au degré de tension qu'a repris la cornée par la reproduction de l'humeur aqueuse.

2° Le second mode opératoire consiste à introduire par la scléro-

tique un kystitome très-fin, comme si on allait pratiquer l'opération par abaissement, à passer au-dessus du bord supérieur du cristallin, à faire la section transversale de la cristalloïde antérieure et à retirer l'instrument, pour tailler sur-le-champ le lambeau cornéal.

L'opération a lieu en une seule séance, mais en deux temps tout à fait distincts.

3° Le troisième mode est une opération déjà connue depuis longtemps : c'est celui qui consiste à tailler du même coup le lambeau de la cornée et celui que doit nécessairement faire le couteau, quand on le conduit d'emblée à travers le feuillet antérieur de la capsule cristalline. Toutes les fois qu'il m'a été possible d'exécuter ce procédé, j'ai obtenu un succès complet, et j'en ai rapporté des exemples dans mes écrits, notamment dans la *Gazette des Hôpitaux* (15 septembre 1853) et dans le *Moniteur des Hôpitaux* (21 juin 1856).

On a fait de cette opération en un seul temps une sorte d'épouvantail, qui a fait croire à un certain nombre de chirurgiens qu'il s'agissait d'accomplir une manière de tour de maître où l'on ne pouvait compter que sur un bonheur d'exécution tout à fait exceptionnel. C'est une erreur.

Quand on prétend exécuter cette manière de tour de force chez un sujet qui n'est pas endormi, la réussite est, en effet, quelque chose de particulièrement heureux. Mais quand on opère sur le sujet, conduit à l'état d'une tolérance anesthésique de bon aloi, et dans la condition du *perindé ac cadaver*, suivant la maxime d'une Société célèbre, j'ose affirmer qu'il s'agit d'une action chirurgicale qui ne doit être nullement placée, pour la difficulté, au-dessus de celles qu'accomplissent journellement les chirurgiens cliniciens dans les opérations de hernie étranglée, de ligatures d'artères et d'ablations de tumeurs dans les régions dangereuses. En pareille circonstance, se citer soi-même semble approcher beaucoup d'un acte d'immodestie. Mais moi, qui ne me suis jamais posé comme virtuose en matière de dextérité chirurgicale, et qui n'ai jamais entretenu de prôneurs pour me décerner de pareilles aptitudes, je fais appel aux souvenirs de ceux qui ont bien voulu assister à mes cliniques du lundi à l'hôpital Lariboisière. J'invoque des publications sérieusement faites, pendant que les malades étaient encore sous le contrôle de chacun, et j'ose dire que, chez un opéré convenablement endormi, il n'y a aucun prodige d'habileté à ouvrir par une seule incision la capsule cristalline, au centre d'une pupille bien dilatée, en même temps qu'on taille le lambeau cornéal de Daviel.

J'appelle de tous mes efforts la jeune chirurgie à tenter cette épreuve.

Si l'on a le malheur de ne pas savoir manier avec sûreté le chloroforme, qu'on s'entoure des gens qui ont à cet égard une pratique certaine, et qu'on opère dans les conditions voulues.

En conclusion :

La méthode de Daviel est supérieure, dans ses résultats, à toutes celles qui ont été proposées jusqu'ici.

Les deux difficultés à vaincre sont la difficulté cornéale et la difficulté iridienne.

La première est annihilée par une section cornéale irréprochablement faite.

La seconde, par l'un ou l'autre des trois modes opératoires suivants : 1° l'opération faite en un seul temps avec section simultanée du lambeau cornéal et du lambeau capsulaire ;

2° la section préalable de la capsule antérieure au moyen d'une aiguille introduite par la cornée ;

3° La section préalable de la cristalloïde antérieure au moyen d'un kystitome pénétrant à travers la sclérotique.

Pour les conclusions sur l'application :

1° Obtenir avant l'opération la plus grande dilatation possible de la pupille par l'usage prudent de l'atropine en instillations ;

2° Obtenir l'absence de mobilité spasmodique de l'œil par l'emploi du chloroforme conduit à la période de *tolérance anesthésique* ;

3° Ouvrir la cristalloïde antérieure, soit par la section simultanée du lambeau cornéal et du lambeau capsulaire, soit en divisant la capsule pendant un état de dilatation soutenue de la pupille, et pour cela ouvrir préalablement la capsule au moyen d'une aiguille très-fine pénétrant par la cornée, et, dans ce cas, le lambeau cornéal ne sera taillé qu'après réplétion à nouveau de la chambre antérieure ;

Soit enfin en pratiquant la section préalable de la capsule au moyen d'un très-petit kystitome introduit d'après le procédé de Scarpa dans l'opération par abaissement ;

4° Tailler le lambeau cornéal au moyen d'un couteau complétement dépourvu d'épaulement et poussé *à tergo* par simple glissement entre les doigts ;

5° Appliquer sur l'œil, immédiatement après l'opération, une cuirasse croisée et imbriquée, faite avec les bandelettes de sparadrap et recouverte de sachets de baudruche remplis de glace.

J'ai démontré, ou je crois avoir démontré, qu'il n'y a, en thérapeutique, de réellement sérieux, en fait de statistiques, que les statistiques intégrales. Toutes les autres ne sont que des trompe-l'œil, sans aucune valeur, et sans aller aussi loin que M. Warlomont (*Dict. encycl.*, article CATARACTE), qui renonce *à publier les diverses statistiques des oculistes et considère ces publications comme des réclames mal déguisées où la sincérité fait trop souvent défaut*, je dirai qu'il faut exiger des documents sérieux et complets avec tout ce qui peut permettre le contrôle des observations, en un mot des statistiques intégrales. J'ai introduit en thérapeutique cette expression, ainsi que le désidératum qu'elle représente, et, sans me contenter du mot, j'ai mis la chose en pratique. (*Travail sur les tumeurs enkystées*, 1851. — *Leçons sur les tumeurs hémorrhoïdales*, 1858. — *Traité des opérations*, Préface, 1861.)

Il est de notoriété aujourd'hui que toutes les statistiques sur l'extraction de la cataracte, je dis toutes ou presque toutes, car je ne voudrais pas m'exposer à refermer la porte sur un innocent, ont volontairement négligé une série entière comprenant un nombre plus ou moins considérable de numéros au commencement de la série et suivant le caprice du rédacteur de telle ou telle statistique. Si ces numéros, à l'égard desquels on a imité de Conrad le silence prudent, avaient été relevés, on saurait aujourd'hui ce qu'a causé de désastres opératoires l'abandon de la méthode de Daviel, et à quel prix ont été achetés les prétendus triomphes d'une méthode qu'on déserte tous les jours, soit par un désaveu timide, par des atténuations qui comportent déjà de nombreuses variantes, soit, comme je l'espère, bientôt, par une renonciation dont la discussion actuelle deviendra peut-être le signal, toujours est-il que toutes ces statistiques ne prouvent absolument rien.

Quand, ainsi qu'on devrait toujours le faire, on indique les âges, professions, noms et demeures des malades, on met chacun à même de vérifier l'exactitude des résultats indiqués, la moralité de la science y trouve grand profit, et ce qu'on avance ne peut être imputé à des illusions qui se comprennent, mais qui ne sauraient être excusées.

Avez-vous remarqué le progrès immense des succès de statistique? on commence modestement par 85 succès sur 100 opérations, on arrive peu à peu à 90 et 91; plus tard on atteint 95; des opérateurs plus brillants atteignent ou accusent 97 sur 100; et si cela continue (la chose est même peut-être déjà réalisée), on verra quelqu'un qui viendra vous dire qu'il a obtenu 100 pour 100 de succès.

Il ne faut pas tolérer, du moins sans protestation, qu'on vienne

dire à des gens qui, sans être spécialistes de profession, exécutent tous les jours des opérations les plus délicates et les plus périlleuses de la haute chirurgie, qu'ils ne sont pas en état d'ouvrir une cornée correctement et de mener à bien toutes les opérations de la chirurgie oculaire.

Ainsi que l'a excellemment dit notre collègue M. Duplay, si le chirurgien à qui ses devoirs hospitaliers imposent des opérations qui relèvent de l'assistance publique, et pour lesquelles existent des lits dans des salles à lui confiées, doute de la sûreté de sa main, qu'il se livre à des exercices assidus et il obtiendra en peu de temps toute l'habileté nécessaire.

Que nos jeunes et laborieux chirurgiens, après avoir adopté la méthode que leur bon esprit et leurs consciencieuses études historiques leur auront fait considérer comme la meilleure, viennent faire vérifier scrupuleusement dans cette enceinte les résultats obtenus, comme l'a fait M. Notta, afin qu'on puisse s'assurer s'il y a ou s'il n'y a pas de synéchie ou tout autre accident post-opératoire, et vous verrez s'évanouir toute cette fantasmagorie des statistiques hyperboliques. Vous prouverez, en dépit de ce qu'on appelle la vogue, la mise en scène et l'accaparement, que la chirurgie oculaire rentre pleinement dans la chirurgie clinique générale et ne s'en trouve que mieux (1).

---

(1) *Indication des travaux cités dans la communication de M. Chassaignac.*

1845. — Construction de l'aiguille à cataracte (Société de chirurgie, séance du 19 novembre 1845 (*Gaz. des Hôp.*, n° du 13 décembre 1845).

1851. — Suites des opérations de cataracte (Société de chirurgie, séance du 26 avril 1851). — Avantages de l'application de la glace dans les traumatismes de l'œil (*Gaz. des Hôp.*, 18 septembre 1851). — Cataracte traumatique (Société de chirurgie, séance des 10 et 17 décembre. (*Gaz. des Hôp.*, 1851).

1852. — *Bulletin général de thérapeutique* (n° du 15 mai 1852). — Rapport sur l'ophthalmoscope (Société de chirurgie, séance du 7 juillet 1852, et *Mémoires de la Société de chirurgie*).

1853. — Applications contre les phlegmasies traumatiques de l'œil (*Gaz. des Hôp.*, n° du 24 février 1853). — Clinique ophthalmologique de l'hôpital Saint-Antoine (*Gaz. des Hôp.*, n° du 15 septembre 1853).

1854. — Société de chirurgie, séance du 20 avril 1854 (*Gaz. des Hôp.*, n° du 9 mai 1854).

1856. — Trois opérations de cataracte. — Choix des méthodes. — Anesthésie oculaire. — Cataracte opérée par abaissement (*Monit. des Hôp.*, 15 mai 1856). — Extraction de la cataracte en un seul temps (*Monit. des Hôp.*, 22 juin 1856).

1861. — *Traité des opérations* (t. II, p. 403). — Hydrothérapie oculaire (*Traité des opér.*, t. II). — Anesthésie oculaire (même traité, t. II).

M. PANAS. Notre collègue, M. Perrin, en parlant de l'opération de de Graëfe, dont il fut naguère partisan, conclut à son infériorité sur la méthode ancienne; à plus forte raison la trouve-t-il moins bonne, eu égard au procédé qu'il adopte aujourd'hui, la kératotomie à lambeau peu élevé, avec ou sans iridectomie, et dont les variantes portent les noms de MM. Liebreich, Lebrun, Küchler et Notta.

Vous avez entendu également notre collègue, M. Giraud-Teulon, se déclarer en faveur de ces derniers procédés, tandis que MM. Duplay, Trélat et nous-même, nous continuons à rester fidèles, sinon au procédé primitif de de Graëfe, du moins aux principes qui lui ont servi de base.

Dans ce qui va suivre, nous tâcherons d'être aussi bref que possible, ne voulant pas répéter ici ce qui a été dit lors de notre précédente communication.

Que reprochait-on à l'ancienne opération de Daviel, et pourquoi a-t-on cherché à la remplacer par d'autres?

Premièrement, qu'elle exposait trop souvent à la perte de l'œil par suppuration phlegmoneuse totale. En *second* lieu, qu'elle nécessitait un séjour au lit et des soins consécutifs trop prolongés.

Ce sont là des vérités qui ne sont contestées par personne, et lorsque des hommes comme Bowman, Critchett et de Graëfe, alors qu'ils étaient familiarisés avec l'opération classique, que ce dernier l'avait déjà appliquée seize cents fois, se crurent obligés de s'en départir, c'est qu'ils en avaient bien senti la nécessité.

Ayant fait la remarque que la suppuration qui envahissait l'œil partait presque toujours du lambeau cornéal dont la cicatrisation se faisait parfois longtemps attendre, ils ont conçu l'idée juste et profondément chirurgicale de chercher la réunion *immédiate* du lambeau à l'aide d'une coaptation plus exacte des lèvres de la plaie, ce qui fut réalisé en donnant à celle-ci la forme d'une simple pente, autrement dit d'une boutonnière ou d'un lambeau très-peu élevé, au lieu d'un grand lambeau, comme dans le procédé classique, lequel n'intéressait pas moins de la moitié de la circonférence de la cornée.

Jacobson, s'attachant plus à la nature du tissu intéressé qu'à la forme et à l'étendue de l'incision, fit une large *sclérotomie* à la place de la kératotomie, et ce fut un tort. Non-seulement on s'exposait de la sorte à la perte de l'humeur vitrée et à la blessure des procès ciliaires, mais il restait encore à démontrer, qu'à égalité de forme et de longueur, les plaies de la sclérotique se guérissaient mieux et

plus vite que celles pratiquées sur la cornée. Ce fut là, il faut bien l'avouer, un des côtés faibles de l'opération de de Graëfe, qui suivit en cela Jacobson.

De Graëfe a eu toutefois un mérite, c'est de s'être bien vite aperçu que la *linéarité* de la plaie ne suffisait pas pour assurer le succès, et qu'il fallait en outre donner à celle-ci une étendue suffisante pouvant permettre au cristallin de sortir facilement, sans quoi on s'exposerait à pratiquer, dans les cas de noyaux volumineux, des opérations incomplètes, comme cela se voyait fréquemment avec les procédés de Bowman et Critchett.

C'est donc à de Graëfe que nous devons l'idée d'agrandir la porte de sortie de la cataracte aux dépens du limbe scléral, autrement dit des 3 millimètres de sclérotique (un et demi de chaque côté), faisant partie de la chambre antérieure.

Or, conserver à la plaie sa direction dans le plan d'un grand cercle tout en lui donnant une longueur suffisante pour toutes les variétés de cataracte, c'était répondre aux deux indications capitales d'une bonne opération, à savoir, la *coaptation exacte* des lèvres de la plaie et l'*issue facile* du cristallin.

Qu'on ait reconnu plus tard qu'il y avait avantage à rendre l'incision de de Graëfe moins périphérique, c'est ce que tout le monde aujourd'hui admet sans peine ; mais il n'en est pas moins vrai que c'est toujours le même mode de section qui prévaut, qu'on fasse celle-ci juste à la jointure de la cornée et de la sclérotique, comme M. de Wecker, ou à la jonction des deux tiers avec l'autre tiers du méridien vertical, comme le veulent MM. Liebreich, Lebrun, Giraud-Teulon et Perrin.

Il n'est donc pas juste de dire, avec notre collègue M. Perrin, que, du procédé de de Graëfe, il ne reste plus rien, puisqu'il en reste au contraire le mode d'incision, ce qui est, on en conviendra beaucoup.

Arrivons maintenant à une autre question, celle de l'*iridectomie*.

L'iridectomie, préconisée par de Graëfe le premier, en tant que pratique générale, fut adoptée par tous, jusqu'au moment où MM. Liebreich et Lebrun l'abandonnèrent, proposant une incision linéaire dans la cornée, bien plus centrale que par le procédé de Daviel, à savoir à la réunion du premier tiers avec les deux autres tiers de cette membrane. Est-ce vraiment là un progrès? C'est ce qu'il nous faut discuter.

L'iridectomie offre-t-elle tout d'abord des inconvénients ?

A en juger par les milliers de faits aujourd'hui connus, extrême-

ment peu, sinon pas du tout, et la principale objection d'un épanchement notable de sang dans l'œil, pouvant entraver l'acte opératoire, n'existe pour ainsi dire plus depuis qu'on a pu s'écarter suffisamment de la périphérie, pour n'avoir pas à blesser le canal de Schlemm, les procès ciliaires et la conjonctive, sources principales du sang extravasé.

Les imperfections optiques ne peuvent non plus entrer en ligne de compte, depuis qu'on a adopté la pratique de faire la brèche en *haut*, c'est-à-dire dans un endroit où celle-ci se trouve normalement cachée par la paupière supérieure.

Maintenant, l'iridectomie offre-t-elle des avantages ?

Très-certainement, et de plusieurs sortes.

Grâce à elle, on évite l'un des principaux obstacles à l'issue facile du cristallin ; je veux parler du resserrement persistant de la pupille après l'écoulement de l'humeur aqueuse, quel que soit le degré de dilatation préalable de celle-ci par l'atropine, ainsi que notre collègue M. Chassaignac en a fait la judicieuse remarque.

Cet obstacle, source d'embarras et de perplexités opératoires, lorsqu'on pratiquait le grand lambeau, était encore plus à éviter du moment que l'on adoptait l'incision en boutonnière ; et vouloir aujourd'hui s'en passer, c'est se créer à plaisir des difficultés sans profit aucun pour l'opération.

Par contre, grâce à l'iridectomie, les accompagnements de la cataracte n'échappent plus autant aux investigations du chirurgien, et l'on peut au besoin extraire par la pince des lambeaux de capsule restés adhérents, le tout au profit du résultat optique de l'opération.

Faut-il encore ajouter que, grâce à l'iridectomie, les cataractes molles, celles congénitales, celles traumatiques et celles compliquées d'adhérences, peuvent être opérées en une seule séance, alors qu'autrefois on se contentait de la méthode longue, parfois dangereuse et toujours difficile à faire accepter par les malades, à savoir la *discision* répétée en plusieurs séances. Avoir ainsi élargi le champ d'application de l'extraction, ce n'est pas un des moindres mérites de l'iridectomie, mais ce n'est pas encore tout.

Qui ne sait que, même du temps du grand lambeau, les blessures, les procidences, soit primitives soit consécutives de l'iris, et les synéchies antérieures n'étaient pas absolument rares ? Or, ce danger est bien plus à craindre avec les procédés nouveaux, où l'incision empiète par ses deux extrémités sur la circonférence de la cornée et même sur la sclérotique. C'est ce que j'ai pu constater

moi-même pour le procédé de Liebreich ; c'est ce qui est arrivé à nos collègues MM. Giraud-Teulon et Notta, et c'est ce qui ressort également de la statistique de Küchler, relatée ici par M. Duplay.

Maintenant, nous avons dans l'iridectomie un moyen certain et inoffensif pour prévenir ce genre d'accidents, qui parfois compromettent l'avenir de l'œil, retardent en tout cas la cicatrisation de la cornée et peuvent provoquer des irido-cyclites graves, et nous ne nous en servirions pas ! Cela n'est guère admissible et ne pourrait même se concevoir, si la raison de cette proscription n'était pas facile à deviner. La voici :

En donnant à l'incision de la cornée une position aussi éloignée de la périphérie, sous prétexte d'éviter l'iridectomie, on rend celle-ci impossible à pratiquer. Or si, comme cela arrive souvent, l'iris s'oppose à la sortie du cristallin, ou si elle vient à faire hernie à l'un des angles de la plaie, le chirurgien ne pourra plus achever son opération régulièrement, et force lui est de renoncer à l'iridectomie méthodique, ce qui n'est pas un des moindres reproches à adresser à la méthode en question.

Mais, dira-t-on, pourquoi donner à l'incision cornéale une situation aussi voisine du centre ? C'est, répondent les partisans de la nouvelle méthode, pour rendre la sortie du cristallin plus facile que par l'opération de de Graëfe, ce qui mérite d'être discuté à son tour.

En procédant de la sorte, on attaque la cornée par son plus grand diamètre, ce qui est exact, sans qu'on ait besoin de se préoccuper de la hauteur à donner au lambeau, ajoute M. Perrin, qui considère le plus ou moins de hauteur de celui-ci, comme étant chose indifférente pour la réussite immédiate de l'extraction.

L'opinion de notre collègue est en opposition avec les données les plus certaines du procédé classique de Daviel, où la base du lambeau cornéal non-seulement ne dépasse pas les limites de la cornée, mais en reste distante d'un millimètre et demi de chaque côté. Or, malgré cette exiguïté de la base, le cristallin cataracté, grâce à la *hauteur* du lambeau, sort avec une facilité admirable et comme dans nul autre procédé d'extraction.

Le cristallin, dont la coupe est une ellipse, n'est pas, en effet, invariable dans sa forme, et, grâce à la mollesse habituelle de ses couches corticales, il tend à se mouler dans le canal de la plaie cornéale, gagnant dans un sens ce qu'il perd dans l'autre, pourvu que la disproportion des diamètres respectifs de la lentille et de la plaie ne soit pas par trop grande. De son côté, la plaie du grand

lambeau, en devenant béante, figure une ellipse qui a pour grand diamètre la base même du lambeau, tandis que la hauteur de celui-ci mesure la moitié de son petit diamètre.

Pour avoir donc la mesure superficielle d'une pareille ouverture, il faut multiplier la moitié de la base du lambeau par sa hauteur et par π-3, ce qui revient à dire que la *hauteur* du lambeau, loin d'être indifférente, joue un grand rôle dans le mécanisme de l'extraction du cristallin. Cela est du reste tellement vrai, que les chirurgiens guidés par l'expérience s'efforcent, suivant les cas, de gagner sur la longueur de l'incision et qu'ils perdent sur la courbure, et *vice versâ.*

M. Perrin, voulant démontrer théoriquement la facilité que la position voisine du pôle de l'incision crée pour l'issue du cristallin, raisonne comme il suit :

Après l'écoulement de l'humeur aqueuse, toute la tension intra-oculaire s'exerce, dit-il, sur la face postérieure de la lentille et très-peu sur ses bords, ce qui porte le cristallin en avant et pas du tout en haut. De là il conclut, et M. Giraud-Teulon avec lui, que l'incision trop périphérique de de Graëfe se trouve fort mal placée pour une évolution facile du cristallin en dehors, ce qui est exact. Mais est-il juste d'aller jusqu'à prétendre que plus l'incision se rapproche du centre de la cornée et plus la sortie du cristallin sera naturelle et ne nécessitera aucun effort ! C'est ce que je ne saurais accepter.

Il suffit de se rappeler pour cela que le cristallin ne peut sortir qu'en s'engageant dans la plaie cornéale par sa périphérie, et que plus cette incision devient centrale et plus il est facile de basculer sur son axe transversal, ce qui ne se fait ni sans difficulté, ni sans péril, à cause des pressions plus ou moins fortes que nécessite une pareille manœuvre. Est-ce que, d'ailleurs, dans le procédé de Daviel, où l'incision est pourtant très-périphérique, puisqu'elle se rapproche de la circonférence de la cornée d'*un millimètre un tiers* (un vingtième de pouce, — Mackenzie), la sortie du cristallin ne se fait pas, comme chacun sait, avec la plus merveilleuse rapidité ?

N'exagérons donc rien, et si l'incision par trop périphérique de de Graëfe est un obstacle à la sortie facile du cristallin, celle linéaire et plus ou moins centrale n'en est pas un moindre. La vraie position à choisir me paraît être celle donnée à l'ancienne kératotomie à lambeau, correspondant à peu près à la circonférence même du cristallin. La moindre pression exercée sur l'œil, en bas, suffit alors pour porter la circonférence du cristallin en *haut*, dans le canal de la plaie, pendant que la pression intra-oculaire en *arrière*

et la résistance de la cornée en *avant* maintiennent celui-ci dans le plan vertical passant à la fois par la plaie faite à la cornée et par l'équateur cristallinien.

Que l'incision soit pratiquée en *arrière* de ce plan, qui est celui du cristallin après l'écoulement de l'humeur aqueuse comme dans le procédé intra-scléral de de Graëfe, ou qu'elle soit faite en *avant* et vers le centre de la cornée, comme le veulent MM. Giraud-Teulon, Perrin, Notta, etc., c'est se créer des difficultés et des dangers, par suite de la forte bascule que le cristallin devra exécuter sur son axe transversal.

Le travail de Küchler, de Darmstadt, intitulé : *Die Querextraction des grauen Staass der Erwachsenen* (Erlangen, 1868), n'est pas fait pour vous édifier, ni comme résultats obtenus, ni comme facilité d'exécution. M. Duplay vous a exposé les résultats; aussi, je ne m'appesantirai que sur certains détails opératoires.

Disons d'abord que, dans l'esprit de Küchler, l'opération en question ne convient qu'aux cataractes dures, et on peut dès lors constituer un procédé général applicable aux cataractes molles, traumatiques et autres.

L'auteur, qui ne manque pas d'originalité et d'imagination, compare la sortie du cristallin à un accouchement, et vous allez voir que tout y est. « Dans la sortie du cristallin, dit Küchler, les parois fibreuses de l'œil se comportent comme les parois de la matrice; la pupille, comme le col utérin, la capsule comme les enveloppes de l'œuf, les humeurs de l'œil comme les eaux de l'amnios, les couches corticales comme le placenta, et la plaie de la cornée comme la vulve. » Il pourrait y ajouter la version, puisque dans son procédé le cristallin doit basculer forcément d'un quart de cercle avant de pouvoir s'engager dans le canal de la plaie.

Mais au moins la sortie du cristallin se fait-elle ici plus facilement que par les procédés usités! L'auteur le dit en se fondant sur son expérience et peut-être aussi sur son aphorisme n° 3 (la brochure en question n'en contient pas moins de 33) conçu comme il suit :

« En chirurgie comme dans la vie, le chemin droit est le plus court et le meilleur pour assurer le but. Il n'est permis de prendre une voie courbe que lorsque le chemin droit rencontre des obstacles dangereux. »

Or, l'auteur ne voit dans son procédé rien de dangereux, bien que son dix-huitième aphorisme ne soit pas absolument rassurant. Nous y lisons en effet ceci :

« Dans la section linéraire (il s'agit de son procédé), la fossette naviculaire de l'hyaloïde est d'autant plus exposée, que le cristallin sort plus facilement (est-ce bien là la vraie raison), mais le chloroforme prévient complétement ce danger. »

Revenant sur le même sujet, il ajoute, aphorisme 30 : « Afin d'assurer le résultat, il est utile de soustraire la sortie du cristallin aux forces de la nature; c'est pour cela qu'il importe de pousser l'action du chloroforme jusqu'à complète anesthésie, surtout pendant l'acte de sortie du cristallin.

Si Küchler se montre terrifié à ce point de la perte de l'humeur vitrée par son procédé, il doit avoir de bonnes raisons, que chacun saura deviner.

De même, l'expulsion du cristallin ne se fait pas, à ce qu'il paraît, toute seule. Voici ce qu'en dit l'auteur : « Quelquefois le cristallin, fortement accolé à la capsule, refuse de sortir, auquel cas on doit l'extraire à l'aide de mon kystitome, sans crainte même de léser la fossette hyaloïdienne. Quand le cristallin, après avoir exécuté son mouvement de rotation d'un quart de cercle autour de son axe, reste comme enclavé dans la plaie, il peut être souvent nécessaire de le retenir au plus vite (il ne dit pas le pourquoi).

S'il reste des fragments de matière corticale dans l'œil, il est parfaitement indiqué de les éloigner, lors même qu'il faudrait pendant *un quart d'heure* presser et frotter pour les ramener dans la pupille; il suffit alors de rapprocher des bords de la plaie les frictions qu'on fait, au moyen de la curette, pour que les flocons s'y précipitent. »

Je ne parlerai pas des hernies et des synéchies iriennes si communes; ni des cicatrices difformes et plus ou moins opaques, qui sont l'apanage habituel de l'opération faite en pareil lieu, et je me résume en disant que l'opération de Küchler, pas plus que celles préconisées tout dernièrement par MM. Notta, Giraud-Teulon, Perrin, Liebreich, Lebrun, etc., ne sont faites pour mettre à l'abri des difficultés opératoires et des dangers dont on accuse l'opération de de Graëfe d'être la source. Pour notre compte, nous croyons ceux-ci plus nombreux et plus redoutables dans les quelques tentatives faites pour s'en écarter, et nous souhaitons aux statistiques à venir qu'il en soit autrement.

Je parle intentionnellement de statistiques, attendu que je ne saurais admettre que ce ne soit là un élément scientifique de premier ordre, sans lequel tout se réduit en affirmations pures, et nous serons forcément ramenés au droit divin de l'autorité.

Qu'il y ait des imperfections, on les connaît et on en devine souvent les causes; mais nous savons aussi qu'en agissant avec des chiffres *élevés* puisés partout, aussi bien chez les partisans que chez les détracteurs d'une méthode, on arrive à des résultats à peu près certains, comme ceux que nous avons cherché à établir dans notre précédente communication, où le chiffre des succès complets par rapport aux revers se trouve représenté comme il suit :

1. Opération ancienne ou de Daviel. Succès..... 82 0/0.
2. Kératotomie périphérique avec iridectomie. Succès. 73 0/0.
3. Opération de de Graëfe et ses variantes. Succès. 88 à 89 0/0.

Par succès nous entendons, non-seulement la conservation de l'organe opéré, mais en outre, le rétablissement de la fonction visuelle à un degré suffisant.

Voilà pourquoi l'opération par les procédés anglais et de Jacobson, bien qu'exposant moins à la fonte de l'œil que la méthode ancienne, reste au-dessous de cette dernière, eu égard au résultat optique. Par contre, l'opération de de Graëfe, qui réalise les deux avantages à la fois, donne un chiffre supérieur de guérisons, dans la proportion de 8 à 10 p. 100, surtout depuis que des modifications importantes de détail en ont rendu l'application plus commode et infiniment plus sûre dans ses résultats.

Dans le même ordre d'idées, nous croyons qu'il n'est nullement indifférent d'être en possession ou non, d'un moyen de contrôle. A ce sujet, l'emploi des échelles typographiques, graduées, constitue un progrès réel qu'on ne saurait récuser.

Qu'il y ait parfois des difficultés pratiques résultant du départ précipité des malades, personne n'en disconvient; seulement, les conditions s'offrant à peu près les mêmes à tous les observateurs, il n'en résulte pas moins une source d'informations exactes qui permettront de comparer, en connaissance de cause, les divers résultats opératoires entre eux.

Un autre point de pratique, qui semble rallier aujourd'hui l'avis du plus grand nombre des chirurgiens, c'est qu'à moins d'avoir affaire à des gens pusillanimes ou à des enfants, le mieux est de ne pas employer les anesthésiques.

De Graëfe, grand partisan du chloroforme, au début de sa pratique, a fini par l'abandonner à peu près complétement. Bien d'autres ont fait comme lui, et nous-même, après avoir appliqué le chloroforme dans toutes nos opérations de cataracte pendant quatre années de

suite, nous l'avons abandonné à peu près complétement, sauf dans les cas spécifiés plus haut.

Les inconvénients de la narcose, qui devra être ici *absolue*, sont trop bien connus de tous pour que nous ayons besoin d'y insister. A cet égard, tout procédé d'extraction qui ne permet pas de s'en passer, offre par cela même un degré d'infériorité relative, et nous sommes en cela d'un avis diamétralement opposé à celui de Küchler, de Pagenstecher et de notre collègue M. Perrin.

La séance est levée à cinq heures et demie.

Le secrétaire : TILLAUX.

SÉANCE DU 14 MAI 1873.

Présidence de M. PERRIN, vice-président.

Le procès-verbal de la précédente séance est lu et adopté.

CORRESPONDANCE

La correspondance comprend :

La *Gazette des Hôpitaux;* — l'*Union médicale;* — la *Gazette hebdomadaire;* — le *Mouvement médical;* — le *Journal de médecine et de chirurgie pratique;* — la *France médicale;* — la *Tribune médicale;* — le *Lyon médical.*

— *De la rétention d'urine et de la ponction vésicale*, par M. Thiry (de Bruxelles).

— *Énorme tumeur squirrheuse de l'avant-bras; extirpation; guérison. — Kyste multiloculaire de l'ovaire; ovariotomie; mort. — Relevé statistique des maladies traitées à l'Hôtel-Dieu de Toulouse. — De l'encéphalocite congénital; chirurgie conservatrice. — Considérations sur la douleur dans les maladies. — Rétrécissement de l'urèthre; rétention d'urine; ponction de la vessie; uréthrotome interne; guérison rapide. — Clinique chirurgicale de l'Hôtel-Dieu de Toulouse. — Plaie*

pénétrante de poitrine par arme à feu; rétention du projectile dans la poitrine; guérison. Ces mémoires sont adressés par M. le docteur Ripoll (de Toulouse), candidat au titre de membre correspondant national.

M. MORDRET (du Mans), adresse un exemplaire de son *Rapport sur la médecine cantonale.*

M. GUYON fait hommage à la Société du livre qu'il vient de publier sous le titre de : *Éléments de chirurgie clinique.*

MM. NICAISE et LEDENTU demandent à être inscrits au rang des candidats au titre de membre titulaire.

Prix Laborie. — La Société reçoit un mémoire manuscrit intitulé : *De la taille hypogastrique avec suture vésico-abdominale mettant à l'abri des infiltrations urineuses.*

M. LAUNAY, médecin à Rueil, adresse un mémoire manuscrit intitulé : *Anomalie des organes génitaux.* (Comm., M. Demarquay.)

M. Béchade (de Versailles) : *Tumeur enkystée de matière calcaire extraite de la région latérale droite et moyenne du cou.*

RAPPORT

Des ponctions évacuatrices dans les épanchements articulaires du genou.

M. DESPRÉS lit un rapport sur un travail de M. le docteur Dieulafoy, relatif à ce sujet.

Messieurs, M. le docteur Dieulafoy est venu lire devant vous un travail sur l'efficacité des ponctions évacuatrices dans les collections séreuses hématiques et purulentes des articulations, appliquant ainsi aux séreuses articulaires des opérations qu'il a proposées pour d'autres séreuses. Un appareil aspirateur, adapté à des trocarts capillaires plongés dans l'article, au niveau du cul-de-sac interne de la synoviale du genou, paraît remplir à merveille et sans danger les conditions favorables pour les évacuations de ces collections de liquide.

Ce sujet est nouveau; il est digne de votre attention, et vous pardonnerez à votre rapporteur de donner un peu de développement à ce rapport.

Le travail de M. Dieulafoy repose sur vingt-deux observations. Ces observations ne figurent point au mémoire; mais l'auteur ayant dit qu'il les tenait à la disposition de la Société, je les lui ai demandées, et nous allons pouvoir les étudier devant vous.

Soixante-cinq fois, dans les diverses observations, la ponction, suivie d'aspiration, a été pratiquée dans une articulation, une seule fois, ou à plusieurs reprises. Aucune de ces opérations n'a été suivie d'accident. Cela est bien établi. Même en comptant le fait de ponction, suivi d'accidents signalés ici par notre collègue M. Dubrueil, on est obligé d'admettre que les ponctions capillaires évacuatrices dans les articulations sont exceptionnellement suivies d'arthrites et de complications graves, dans les cas où la lésion articulaire est une collection séreuse, séro-sanguinolente ou purulente. Les observations de M. Dieulafoy ne portent en effet que sur des cas de ce genre.

Après avoir reconnu que les ponctions capillaires évacuatrices étaient innocentes dans les épanchements séro-sanguinolents et purulents, examinons les observations au point de vue de l'efficacité du traitement de ces lésions par la ponction capillaire évacuatrice.

Les observations de l'auteur peuvent être divisées, et je me servirai ici des termes classiques, en hydarthroses aiguës d'origine traumatique (à ce premier groupe je rattacherai les observations que M. Dieulafoy appelle des épanchements sanguins), en hydarthroses *à frigore* rhumatismales, en synovites chroniques avec épanchements séreux ou séro-purulents, qui étaient appelées autrefois hydarthroses chroniques ou arthrites non suppurées.

L'auteur ne divise pas nettement de la même manière ses observations ; il les divise surtout d'après la durée du traitement :

1° Hydarthroses qui guérissent par une à trois aspirations après un traitement de trois à huit jours. Ce sont, dit-il, principalement les hydarthroses traumatiques ;

2° Les hydarthroses aiguës *à frigore* ou rhumatismales dont le liquide renferme des leucocytes avec le liquide séreux, et qui nécessitent quatre à six aspirations pendant un traitement de huit à quinze jours ;

3° Les hydarthroses anciennes et certaines hydarthroses rhumatismales qui se reproduisent avec une facilité inouïe, où il faut faire quelquefois deux aspirations dans la même journée, et qui guérissent généralement dans le courant du troisième septenaire. Pour les épanchements purulents francs, M. Dieulafoy n'a point fait de distinction, quoique l'un des faits qu'il cite soit relatif à une arthrite franche et les trois autres à des hydarthroses chroniques à rechute. Tout se résume donc pour l'auteur à une question de durée de traitement. Il y a des épanchements articulaires qui exigent

plus ou moins d'aspirations. Mais je dois faire remarquer de suite que M. Dieulafoy néglige la durée totale de la maladie.

La rapidité de la guérison dans plusieurs observations est tout à fait caractéristique, mais la durée du mal est plus ou moins longue. Ajoutons cependant que les observations où la guérison a été le plus vite obtenue appartiennent à un médecin qui les a communiquées à M. Dieulafoy, tant il est vrai, qu'en fait de nouveauté thérapeutique, il y a toujours des médecins qui, de suite, font mieux que les inventeurs.

Sans entrer dans les détails du procédé de M. Dieulafoy, je dois dire pourtant que notre confrère emploie la compression du genou après la ponction, et que même, un médecin anglais, M. Jessop, a placé le genou dans un appareil inamovible après la ponction. Mais il y a dans toutes les observations une particularité sur laquelle il est bon d'insister. C'est la petite quantité relative de liquide que les aspirations ont retirée du genou, 60 grammes en moyenne pour les hydarthroses traumatiques, 70 grammes dans les hydarthroses rhumatismales (le plus qui en ait été jamais extrait est 120 grammes); 40 grammes dans les hydarthroses à liquide séro-purulent. Il n'est pas moins important de constater que, dans une observation d'hydarthrose rhumatismale, après une ponction évacuatrice de 70 grammes de sérosité limpide, le liquide s'est reproduit le lendemain en quantité égale, a été évacué de nouveau sept jours de suite après une reproduction quotidienne et toujours équivalente, et s'est ensuite reproduit pendant neuf jours en quantité moindre mais toujours égale. Ce fait, entre plusieurs, démontre très-clairement qu'il y a eu des cas où les aspirations n'ont eu aucun effet curatif jusqu'au moment où la cause qui entretenait le liquide dans l'article avait cessé d'exister. Sans doute l'on dira qu'il s'agit ici d'hydarthroses rhumatismales; mais je répondrai que dans la moitié des cas d'hydarthroses traumatiques, il y a eu une ou deux fois de suite reproduction du liquide. Il faut tirer de ces remarques ce premier enseignement que ce n'est pas le liquide amassé dans une articulation qui est toute la maladie, et que la dernière ponction évacuatrice pratiquée sur une articulation peut être seule regardée comme curative. Ai-je besoin de rappeler que les ponctions simples, dans les hydrocèles de la tunique vaginale, sont d'une inefficacité proverbiale pour la guérison définitive, quelle que soit leur répétition.

Pour tous les épanchements articulaires séreux, séro-purulents ou séro-sanguins qui existent dans les hydarthroses traumatiques ou

rhumatismales, les arthrites résolutives, si je puis ainsi dire, telles que l'arthrite rhumatismale simple ou blennorrhagique, les ponctions évacuatrices font-elles mieux et plus vite que les autres moyens mis en usage? Ces ponctions font-elles mieux que les ponctions et injections iodées pour les hydarthroses chroniques ou synovites simples? Telle est la question à résoudre. Je ne parle pas des ponctions dans les articulations dans lesquelles on suppose qu'il existe un épanchement sanguin; par exemple, quand il y a fracture articulaire, elles me paraissent devoir être entièrement repoussées, comme l'on doit repousser toute tentative d'évacuation de sang épanché dans le foyer d'une fracture ou d'une contusion profonde. Sur le premier point, je demande à mes collègues la permission d'insister, car la chirurgie ne saurait admettre qu'il y a des opérations facultatives, c'est-à-dire inutiles.

Si je dépouille les observations de M. Dieulafoy, je trouve : 1° que pour les hydarthroses traumatiques la durée moyenne du mal a été de huit jours;

2° Que pour les hydarthroses doubles, c'est-à-dire les hydarthroses rhumatismales, la guérison a été obtenue les seizième, vingt-deuxième, trente-septième et cent cinquième jour, après des ponctions évacuatrices répétées.

A partir du commencement du traitement, il faut reconnaître que la guérison a été assez rapide dans quelques cas, mais ce n'est que quand le mal était déjà de date très-ancienne, dix semaines par exemple, qu'on peut, avec une seule ponction, guérir l'hydarthrose (une observation communiquée à l'auteur par M. Duplouy, de Rochefort.)

On est toujours porté à exagérer les maux que l'on a guéris, parce que l'on est, en effet, sollicité par l'enthousiasme, c'est-à-dire un excès de foi dans le remède dont on s'est servi. Cette tendance est appréciable dans les observations, et il est besoin de rétablir ici contre les livres classiques, la vérité à l'égard de la durée des hydarthroses traitées par le repos et les révulsifs. Depuis Boyer, l'on répète que « l'hydarthrose est d'un pronostic grave, sauf les hydarthroses rhumatismales, qui peuvent se résoudre en peu de temps. » Tous les chirurgiens depuis, ne voyaient dans l'hydarthrose que les épanchements articulaires chroniques. Les nouveaux dictionnaires sont muets sur ce chapitre. Il y a bien dans le *Traité de pathologie* de M. Nélaton un mot qui indique un commencement de distinction, puisqu'il dit que l'hydarthrose est parfois d'origine traumatique, mais il est ajouté encore que l'hydarthrose est d'un pronostic grave. La

douleur, la perte de fonction du membre et surtout les complications possibles étaient le motif de ce pronostic grave. M. Dieulafoy a suivi ses devanciers, il tient les hydarthroses pour graves et durables, et c'est tout à fait incidemment qu'il dit que les hydarthroses traumatiques guérissent plus vite que les hydarthroses d'origine rhumatismale.

Nous allons, si vous le voulez bien, chercher ce qu'il y a de positif dans l'ancien pronostic des hydarthroses. Depuis que je vois des malades dans les hôpitaux, et vos souvenirs vous rappelleront les mêmes faits, j'ai vu des malades entrer à l'hôpital atteints d'hydarthrose après une chute sur le genou ou un faux pas, qui, traités par les ventouses, le vésicatoire volant avec ou sans compression et par le repos au lit, ont vu disparaître les douleurs et sont sortis guéris le huitième ou le dixième jour. Nous avons tous vu des malades atteints d'hydarthroses doubles, c'est-à-dire rhumatismales qui, après trois semaines ou un mois de repos, de vésicatoires ou de lotions de teinture d'iode, guérissaient après avoir présenté des rechutes passagères. Mais je ne me suis point borné à ce souvenir, j'ai pris, pendant le mois de novembre dernier, l'observation de toutes les hydarthroses qui ont passé dans mon service à l'hôpital Cochin. Ce sont des faits non choisis, pris au hasard et semblables à ceux que vous avez rencontrés dans vos services. Voici ces faits; ils sont au nombre de six; le volume des hydarthroses était à peu près le même, un genou doublé de volume comme dans les observations invoquées par M. Dieulafoy, les seuls malades qui se plaignaient de douleurs vives que ne calmait point le repos, étaient les rhumatisants.

Une hydarthrose traumatique (chute sur le genou) traitée le lendemain de l'accident par un grand vésicatoire et le repos au lit, a disparu en six jours. La malade se leva le huitième jour; un peu de liquide s'est reproduit, mais le quinzième jour la malade sortait complétement guérie.

Une hydarthrose traumatique (chute sur le genou), traitée d'abord en ville par les lotions avec la teinture d'iode, le malade continuant à vaquer à ses occupations. Le mal restant stationnaire, deux vésicatoires furent alors appliqués. Le cinquante et unième jour après l'accident, le malade entre à l'hôpital. Le deuxième vésicatoire suppurait encore. Après dix jours de repos absolu au lit, le malade sortait guéri.

Une hydarthrose traumatique (faux mouvement) dans un genou où quatre ans auparavant, il y avait eu une hydarthrose traumati-

; qui avait été guérie en huit jours par les ventouses et le os.

.e malade entre à l'hôpital deux jours après l'accident; traité par vésicatoire volant et le repos au lit, il sort guéri le dixième jour ès le début de son mal.

Jne hydarthrose traumatique (coup sur le genou) chez un homme . avait eu, trois ans auparavant, dans le genou du côté opposé e hydarthrose *à frigore*, qui avait guéri par les pointes de feu. : jours après l'accident, le malade est traité en ville par un vésioire volant. Le liquide se reproduit et le malade entre à l'hôpital :hin, où il est traité par le repos absolu au lit et quelques pointes feu. Le vingt-neuvième jour après le début de son mal, vingt rs après l'entrée à l'hôpital, le malade est guéri. Ce malade avait ; teinte rhumatismale.

Jne hydarthrose rhumatismale d'un seul genou chez un malade , en 1871, avait eu des douleurs dans les articulations. Traitée bord en ville par les embrocations d'huile camphrée et la comssion avec de l'ouate, l'hydarthrose restait stationnaire. Le mae entre à l'hôpital le huitième jour, repos absolu au lit, lotions c la teinture d'iode. Le liquide diminue d'abord et se reproduit. vésicatoire est appliqué; le liquide disparaît presque complétent; il se reproduisait quand le malade s'était levé une demirnée. Une genouillère élastique est appliquée. Le liquide dispa- , et ne se reproduit plus. Le trente et unième jour, le malade it guéri.

Jne hydarthrose rhumatismale à rechutes chez un convalescent fièvre typhoïde. Le malade entre à l'hôpital sept jours après le ut d'une hydarthrose du genou droit. Repos, teinture d'iode, inution progressive du gonflement. Le seizième jour, le genou it avait repris son volume normal, mais le genou gauche est int à son tour. Le dix-huitième jour, douleur dans l'épaule ite et le cou-de-pied droit. Le vingt et unième jour, reproduction ie légère quantité de liquide dans le genou droit. Le vingtvième jour, le liquide a entièrement disparu des deux genoux. malade reste encore à l'hôpital pour des douleurs dans diverses culations; il sort guéri le quarante-cinquième jour. Ici le repos a révulsion avec la teinture d'iode et un peu d'opium à l'intérieur ient été seuls employés.

u'ont fait les ponctions évacuatrices dans des cas semblables? ;i les faits de M. Dieulafoy relatifs aux hydarthroses traumatiques : ne hydarthrose traumatique (faux pas); un vésicatoire est appli-

qué le quatrième jour; le dixième, une ponction évacuatrice est faite, une bande roulée est appliquée et le malade sort de l'hôpital le treizième jour. (Observation de M. Dieulafoy.)

Une hydarthrose traumatique (chute sur le genou); le douzième jour, le treize et le quinzième jour à partir du début du mal, une ponction capillaire évacuatrice est répétée, la compression est exercée sur le genou. Le vingtième jour, le malade est guéri. (Observation de M. Dieulafoy.)

Il y a deux observations communiquées par M. Aubry à M. Dieulafoy, où une seule aspiration pratiquée sur une hydarthrose traumatique avait guéri le mal en trois et cinq jours. Mais ces faits n'offrent point de détails sur l'état des malades à leur sortie de l'hôpital.

Il y a, en outre, un fait d'hydarthrose traumatique, traitée quatre mois en vain par les anciennes méthodes, qui a été guérie après une ponction, et dix jours après, le malade semblait complétement guéri. Le malade, dit M. Lecuyer, l'auteur de l'observation, n'a pu être suivi.

Vous voyez les résultats de cette comparaison dans les faits de M. Dieulafoy. La durée totale du mal, traité presqu'au début, est de dix à vingt jours; la durée moyenne du mal chez les malades de l'hôpital Cochin, traités dès le début, est de dix à dix-huit jours. Les ponctions capillaires évacuatrices dans les hydarthroses traumatiques ne sont donc pas plus efficaces que les anciennes méthodes; l'avantage, s'il existe, n'est réel que pour les hydarthroses anciennes mal soignées par les malades eux-mêmes. M. Dieulafoy cite, en effet, ce cas où, au quatrième mois, une seule ponction a guéri en peu de jours une hydarthrose, tandis que les vésicatoires à l'hôpital Cochin n'ont guéri qu'en dix jours une hydarthrose qui avait duré cinquante et un jours.

Pour les hydarthroses rhumatismales, les ponctions, qui ont dû être répétées jusqu'à trente fois sur un même malade, ne sont pas supérieures aux anciennes méthodes. Ces hydarthroses ont eu à l'hôpital Cochin une durée de un mois en moyenne. Dans les faits de M. Dieulafoy, où la durée du mal est indiquée, on trouve plus de vingt-deux jours de durée dans un cas, trois mois et demi dans un autre, et enfin, il y a un fait où le trente-septième jour on a obtenu une amélioration seulement. Ce cas est relatif sans doute à une hydarthrose goutteuse. Mais je veux aller plus loin : il y a parmi les observations rapportées par M. Dieulafoy, une observation due à M. le docteur Douaud (de Bordeaux) où il y a la comparaison

involontaire entre le vésicatoire et la ponction évacuatrice. Cette comparaison est conforme à celle que nous faisons nous-même. Au vingt et unième jour du début d'une hydarthrose rhumatismale du genou droit, une ponction est pratiquée et suivie de compression ; quatre jours après, la malade était guérie. Un mois après, le genou gauche est pris d'hydarthrose et traité par le vésicatoire et l'immobilisation ; sept jours après le commencement du traitement, c'est-à-dire le quinzième jour, il y avait eu de suite une amélioration considérable. Le vingt-huitième jour, la malade était complétement guérie. Le mal dans les deux genoux a eu une durée à peu près égale, et cela tient à ce que les hydarthroses rhumatismales ont une durée normale et que toute la lésion n'est point dans le liquide que renferme l'articulation.

Les observations relatives aux ponctions dans les arthrites blennorrhagiques ne sont pas plus concluantes que les précédentes en faveur des ponctions évacuatrices. Voici le fait présenté à l'Académie de médecine par M. Laboulbène (1). Un malade atteint d'arthrite blennorrhagique fixée au genou, malade depuis deux jours, entre à l'hôpital Necker. Le septième jour, il y a des douleurs vives. M. Laboulbène fait une ponction évacuatrice et retire 92 grammes de liquide. *La douleur n'a pas disparu.* Le neuvième jour de la durée du mal, c'est-à-dire deux jours après la première ponction, le liquide se reproduit malgré un bandage compressif appliqué sur l'articulation.

Le dix-septième jour, nouvelle ponction et évacuation de 100 grammes de liquide. Le vingt et unième jour, il y avait encore du liquide reproduit ; le vingt-huitième jour, le malade allait bien, le liquide avait disparu. Il n'y a point de nouvelles ultérieures, si ce n'est que le malade a guéri plus tard. Admettons, si vous voulez, que le mal était en voie de guérison le vingt-huitième jour ; mais remarquez qu'il s'agit ici d'une arthrite légère, puisqu'il est dit dans l'observation qu'il n'y avait point de rougeur de la peau, ce qui existe pourtant dans un certain nombre d'arthrites blennorrhagiques et d'arthrites chez les femmes enceintes, bien que les arthrites ne soient point destinées à suppurer. Les arthrites blennorrhagiques ont, en général, une durée de un mois à six semaines, et je n'ai pas besoin de vous rappeler que la thérapeutique recommandée pour les arthrites, les sangsues, les vésicatoires, la com-

(1) *Bull. acad. de méd.*, juill. 1872.

pression et les mouvements gradués aussitôt après la disparition des douleurs, ont procuré la guérison dans la très-grande majorité des cas. Que résulte-t-il donc de ce fait? La guérison est-elle liée à la ponction évacuatrice? Non, certes, puisque le liquide s'est reproduit deux jours après. La douleur a-t-elle disparu après la ponction? Pas davantage. A la longue pourtant les douleurs ont disparu, mais il faut considérer que si l'on a fait une seconde ponction, la compression méthodique et l'immobilisation du genou ont été aussi mises en usage comme nous les pratiquons habituellement après l'application des émissions sanguines locales ou le vésicatoire. Ici donc, les ponctions n'ont rien fait de plus que les révulsifs et la compression.

Qu'on ne me cite pas ici des arthrites blennorrhagiques qui ont suppuré, pour leur opposer l'observation de M. Laboulbène, il faut comparer des choses semblables. Oui, nous avons vu des arthrites blennorrhagiques qui ont duré plus de six semaines, mais il y a déjà une observation d'arthrite blennorrhagique traitée par les ponctions évacuatrices qui constate une durée du mal de cent trente jours. M. Lebele (du Mans), cité par M. Dieulafoy, rapporte brièvement qu'il a traité par trois aspirations une arthrite blennorrhagique avec gonflement et rougeur du membre, dont la résolution a suivi ensuite une marche régulière, et le malade est sorti guéri cent vingt jours environ après son entrée à l'hôpital.

Les observations de M. Dieulafoy relatives à ce qu'il appelle les épanchements purulents, sont mal étiquetées, car ce sont des arthrites rhumatismales qui ont une durée de un mois à six semaines, et dont le liquide n'a été reconnu purulent qu'à l'aide du microscope ou une couleur lactescente du liquide. Il n'y a qu'un fait significatif. Il s'agit d'un homme atteint d'une périostite suppurée de l'humérus, qui eut une tuméfaction du genou gauche. Le chirurgien fit une ponction évacuatrice, et tira environ 60 grammes d'un liquide limpide. Six semaines après, l'articulation se gonfla de nouveau et le chirurgien tira du pus épais. Le malade sortit de l'hôpital guéri un mois après. Dans ce cas seulement, il a été retiré du pus. L'observation est de M. Jessop (de Londres). Cette observation est brève, messieurs, et si je ne me retenais, je dirais que le pus de la deuxième ponction évacuatrice est le fruit de la première.

Mais à côté de tous ces faits, il y a une observation que j'ai déjà citée plus haut, où après des traitements de toutes sortes, l'hydarthrose était restée stationnaire, et a guéri au deuxième mois après le début du mal, par une ponction et l'immobilisation du membre

pendant vingt-cinq jours dans une gouttière de Bonnet. Ici la ponction a eu un excellent effet.

Il y a aussi des hydarthroses du genou, qui sont entretenues par des corps mobiles et par des arthrites sèches, anciennes, simples ou consécutives à un traumatisme articulaire. Celles-là ne se guérissent point par les vésicatoires, et il est acceptable d'employer pour ces cas les ponctions capillaires évacuatrices à titre de moyen palliatif, surtout quand l'hydarthrose est volumineuse.

Enfin, il y a les vingt-quatre observations de Bonnet (de Lyon), de Velpeau et M. Boinet(1), les deux observations de M. Chassaignac (2), et les deux faits que j'ai cités moi-même, où l'on a dû, pour des hydarthroses chroniques rebelles faire, en imitation de Gay cité par Boyer, une ponction et une injection irritante dans l'article. Dans de semblables cas, les ponctions évacuatrices proposées par M. Dieulafoy sont acceptables en principe, et il est bon d'y joindre les injections iodées.

Une fois déjà, messieurs, il a été dit aux chirurgiens qu'il y avait un traitement d'un usage général contre les hydarthroses. L'efficacité du moyen au début semblait certaine. Vous vous rappelez le mémoire de Gimelle (3) sur le traitement de l'hydarthrose par l'émétique. Les chirurgiens en ont fait l'essai quelque temps, mais bientôt ils ont abandonné la révulsion par l'émétique, et ont gardé cette médication seulement pour quelques arthrites traumatiques. Comprenait-on déjà qu'un remède unique ne pouvait convenir aux lésions d'origines diverses groupées sous le nom d'hydarthrose? Le traitement que propose M. Dieulafoy est, comme celui que proposait Gimelle, trop général, et a le défaut de s'appliquer à des épanchements beaucoup trop différents les uns des autres.

Votre rapporteur pense, en résumé, que dans les hydarthroses d'origine traumatique, les anciennes méthodes de traitement guérissent le mal aussi bien et aussi vite que les ponctions évacuatrices.

Que dans les hydarthroses de nature rhumatismale, les ponctions n'ont aucun effet, parce que le liquide se reproduit si les ponctions sont pratiquées au début de l'hydarthrose, et parce que les ponctions ne guérissent le mal que quand il s'est déjà écoulé un laps de temps de vingt à trente jours, c'est-à-dire le temps nécessaire à

---

(1) Boinet, *Iodothérapie*, 2e éd. Paris.
(2) Chassaignac, *Traité des opérations chirurgicales*, t. II.
(3) Gimelle, *Bulletin thérapeutique*, 1837.

la cessation de l'état d'irritation de la synoviale, qui est la vraie cause du mal.

Que dans l'arthrite blennorrhagique, c'est-à-dire le rhumatisme mono-articulaire, des individus atteints de blennorrhagie, les ponctions ne hâtent pas plus la guérison du mal que les révulsifs.

Il n'y a d'ailleurs que deux observations publiées où ce traitement a été appliqué. Peut-être doit-on redouter qu'un jour, après une ponction évacuatrice dans une arthrite blennorrhagique, celle-ci puisse devenir arthrite suppurée franche.

Que dans les hydarthroses chroniques qui depuis plus de deux mois restent stationnaires, ainsi que cela existait dans trois observations invoquées par M. Dieulafoy, la ponction évacuatrice a eu une action curative évidente. Il en a été de même pour un épanchement purulent. Sur ce point, l'expérience des devanciers qui ont pratiqué, dans des cas de ce genre, des ponctions et des injections justifie l'usage de la ponction évacuatrice. Et pour atteindre le but de ce traitement, l'excellent appareil de M. Dieulafoy me paraît mériter votre approbation.

Enfin, que dans les épanchements de sang à l'intérieur de l'articulation du genou, les ponctions évacuatrices sont nettement contre-indiquées.

Le mémoire de M. Dieulafoy est extrait d'un travail général en cours de publication sur la méthode aspiratrice dans les épanchements; nous avons eu les prémices de la partie relative aux hydarthroses objet de ce rapport. La Société voudra bien, sur la proposition de la commission et de son rapporteur :

1° Adresser des remerciments à l'auteur;

2° Voter le dépôt de son manuscrit aux archives.

M. BLOT partage absolument l'avis du rapporteur. Il repousse l'usage des ponctions aspiratrices dans les épanchements articulaires. Il persiste à croire qu'une plaie pénétrante du genou, si petite qu'elle soit, n'est pas exempte de danger.

M. VERNEUIL. Je n'emploie pas l'appareil aspirateur. Dans certains cas d'hydropisie aiguë d'une articulation, la ponction soulage la douleur, ainsi que j'ai pu l'observer sur un malade ponctionné par un de mes internes, mais l'épanchement ne tarde pas à se reproduire, et avec lui la douleur. Dans ce cas particulier, je m'opposai à une seconde ponction et j'employai la compression et l'immobilisation, qui calmèrent la douleur aussi bien que la ponction.

M. DUBRUEIL. J'ai communiqué il y a quelque temps à la Société

un cas de mort survenue chez un malade à qui j'avais fait la ponction du genou et qui était atteint d'un épanchement sanguin avec fracture de la rotule.

Je puis y joindre aujourd'hui un autre fait malheureux, celui d'une malade qui a succombé aux suites d'une ponction faite pour une hydarthrose chronique, et dans lequel je ne suis pas le coupable.

M. DEMARQUAY constate qu'il y a aujourd'hui un véritable débordement de ponctions aspiratrices, et, chose singulière, ce sont les chirurgiens qui doivent réagir contre cet abus. Les médecins emploient à tout propos ce mode de traitement. Dans les hydarthroses simples du genou, la douleur existe à peine; il ne voit donc aucune utilité à faire une ponction. Dans les épanchements aigus, il ne s'explique pas qu'on puisse songer à une évacuation du liquide. Il s'associe donc complétement aux conclusions de M. Després, et n'accepte pas comme une bonne pratique les ponctions articulaires.

M. DOLBEAU. L'engouement pour les ponctions articulaires est tel que nous avons souvent à argumenter à la Faculté les thèses soutenues sur ce sujet. On va jusqu'à ponctionner des genoux atteints d'épanchement sanguin consécutif à une fracture de rotule. Je blâme, pour mon compte, absolument cette conduite, et je désire faire observer que jusqu'ici aucun de nos collègues n'a pris la parole pour la défendre.

M. PANAS n'a jamais, jusqu'à présent, fait des ponctions aspiratrices dans le genou. Il ne l'a appliquée qu'au traitement des abcès froids, et même dans ce cas les ponctions ne sont pas absolument inoffensives, parce que l'orifice peut rester fistuleux et entretenir une communication du foyer avec l'air extérieur.

M. MARJOLIN partage l'opinion du rapporteur, tout en faisant quelques réserves pour les kystes hydatiques.

M. DUPLAY. J'accepte les conclusions du rapport; je désire même les accentuer. M. Després a démontré que la méthode des ponctions aspiratrices n'amène pas une guérison plus rapide que les autres méthodes. J'ajoute que si elle n'est pas plus efficace, elle est plus dangereuse. Je tiens à rapporter ici deux cas que j'ai observés moi-même de suppuration de la tunique vaginale après plusieurs ponctions aspiratrices. L'un de ces cas s'est produit entre les mains de M. Dieulafoy lui-même et n'a pas encore, que je sache, été publié.

M. M. SÉE partage l'avis du rapporteur. Ou bien l'hydarthrose

est aiguë, et alors la ponction est grave; ou l'hydarthrose est chronique et la ponction ne sert à rien. Quant à l'hydarthrose blennorrhagique, il en a traité une à l'hôpital du Midi par cette méthode, sans aucun résultat.

M. LABBÉ. J'ai pratiqué un assez bon nombre de fois la ponction du genou pour des épanchements de sérosité et aussi pour des épanchements de sang, même accompagnés de fracture de rotule. Jamais, jusqu'à présent, je n'ai observé le moindre accident. Je fus, je l'avoue, fortement émotionné par le cas malheureux de M. Dubrueil, mais je ne crois pas qu'il faille en rendre la méthode responsable.

L'opinion exprimée par plusieurs collègues sur la valeur des ponctions aspiratrices me touche beaucoup, et cependant je ne puis m'empêcher de rappeler ici la pratique de Jarjavay, rapportée dans une très-bonne thèse de M. Thévenot. J'ai traité par la ponction avec une lancette certains épanchements articulaires en voie de s'enflammer, et j'en ai obtenu de bons résultats.

M. TILLAUX n'a jamais pratiqué et n'oserait pas pratiquer des ponctions simples dans les genoux atteints de fracture de rotule avec épanchement. Cette pratique ne lui paraît pas rationnelle, sans parler de ce qu'elle peut avoir de dangereux.

Quant aux hydarthroses chroniques et aux hydarthroses traumatiques du genou, il en a ponctionné un grand nombre sans jamais observer d'accident.

M. Tillaux pense que la ponction dans l'hydarthrose traumatique en particulier, n'a d'autre avantage que de diminuer la durée du traitement; il est donc tout disposé à faire bon marché des ponctions aspiratrices dans les épanchements articulaires.

M. DUBRUEIL rappelle qu'il a été témoin jadis de la pratique de Jarjavay; que ce chirurgien faisait la ponction non avec un trocart, mais avec une lancette. Ce mode d'incision lui paraît préférable. M. Dubrueil rappelle en outre que, pendant de longues années, M. Voillemier a traité de la même façon les fractures de rotule avec épanchement sanguin articulaire, et qu'aucun accident n'a été publié.

M. DESPRÉS fait observer qu'en présence du peu d'efficacité de la méthode des ponctions aspiratrices dans les épanchements sanguins, il suffit qu'un seul accident ait été signalé, et il y en a plusieurs, pour qu'elle doive être absolument proscrite.

M. CAZIN (de Boulogne-sur-Mer) présente, comme guéri, le jeune garçon qu'il a traité d'une varice artérielle du crâne en suivant les conseils donnés par plusieurs membres de la Société.

M. Cazin lit, en outre, une observation de fistule vésico-vaginale chez une enfant de dix ans.

Ces deux communications sont renvoyées à la commission déjà nommée.

M. PÉNARD (de Rochefort) lit une observation d'extrophie de la vessie.

La séance est levée à cinq heures et demie.

Le secrétaire : TILLAUX.

SÉANCE DU 21 MAI 1873.

Présidence de M. Maurice PERRIN, vice-président.

Le procès-verbal de la précédente séance est lu et adopté.

CORRESPONDANCE

La correspondance comprend :

La *Gazette des Hôpitaux*; — l'*Union médicale*; — la *Gazette hebdomadaire*; — la *Gazette obstétricale*; — le *Mouvement médical*; — la *France médicale*; — la *Tribune médicale*; — le *Bulletin de thérapeutique*; — le *Montpellier médical*; — le *Bulletin médical du nord*; — le *Compte rendu médical des ambulances de Savoie*.

M. DUPLAY offre à la Société un mémoire imprimé *sur l'ulcère perforant du pied*, par MM. Duplay et Morat.

M. BITOT (de Bordeaux), candidat au titre de membre correspondant national, adresse les travaux suivants : *Des tubercules du cervelet. — Note sur un nouveau moyen de contention de la luxation sus-acromiale de la clavicule. — Lésion conjonctivale non encore décrite. — Deux observations de plaies des doigts. — Décollement traumatique de l'épiphyse supérieure de l'humérus. — Désarticulation médio-tarsienne avec conservation du scaphoïde et section du tendon d'Achille. — De*

l'emploi du perchlorure de fer contre l'affection cancéreuse.— Essai sur l'aplasie lamineuse progressive, par M. Louis Lande.

M. PHILIPPE (de Saint-Mandé), candidat au titre de membre correspondant national, adresse les travaux imprimés suivants : *Considérations sur la téno-myotomie. — D'un nouvel emploi des serres-fines comme moyen de diérèse. — D'un nouveau procédé de l'opération de l'ectropion cicatriciel.*

M. RIPOLL (de Toulouse), candidat au titre de membre correspondant, adresse un travail imprimé intitulé : *Infection purulente. Guérison par le sulfate de quinine.*

M. DUPLAY rappelle un cas de mort à la suite d'une ponction du genou pour une hydarthrose chronique, faite avec l'appareil de M. Dieulafoy. La mort survint le huitième jour, causée par une arthrite suppurée. Ce fait a été publié dans *Medical Record* de janvier 1873 et reproduit dans la *Gazette hebdomadaire* du mois d'avril suivant.

Sur les méthodes d'extraction de la cataracte.

M. TRÉLAT. N'ayant pu assister complétement à la discussion sur la cataracte, je me contenterai de relever quelques points relatifs aux discours de MM. Le Fort, Dolbeau et Chassaignac.

M. Le Fort a le tort, selon moi, d'appeler méthode de Daviel tout ce qui n'est pas méthode de de Graëfe pure. Cette dernière, aujourd'hui généralement abandonnée, est remplacée par des méthodes mixtes, qui ne sont point pour cela la méthode de Daviel. C'est ainsi que M. Le Fort, abandonnant l'iridectomie, se sert du couteau étroit et pratique son incision au tiers supérieur de la cornée, méthode ne ressemblant en rien à la méthode de Daviel, et qui, d'ailleurs, doit donner une ouverture trop étroite.

Je dirai à MM. Dolbeau et Chassaignac : oui, l'opération de Daviel est une bonne opération; aucune autre ne peut donner d'aussi bons résultats ; mais la question est de savoir si elle donne une aussi grande moyenne de bons résultats que les nouvelles méthodes, ce que je ne crois pas.

Lorsqu'après des essais nombreux et consciencieux, une méthode de traitement est adoptée par l'Allemagne, l'Angleterre, l'Amérique et une partie de la France, je ne puis croire que tout le monde se soit abusé, qu'il n'y ait là qu'un mirage trompeur. M. Chassaignac a fait remarquer, avec raison, que l'initiation à ces nouvelles méthodes avait causé de nombreux insuccès ; mais est-il

un seul progrès qui puisse se réaliser sans école? M. Chassaignac conteste la valeur des statistiques, soit; mais quel autre procédé faut-il employer pour juger de la valeur des opérations? Notre collègue souhaiterait des statistiques intégrales. Je partage son opinion d'une manière générale; mais, dans l'espèce, est-ce que des statistiques faites par année ne dégagent point mieux la part qu'il convient de faire à la méthode elle-même et celle qui revient à l'habileté et à l'habitude de l'opérateur?

Quant au chloroforme, je ne l'emploie pas à l'ordinaire dans les extractions de cataracte. Il faut, en effet, l'administrer jusqu'à résolution absolue, à moins de se créer de nouveaux embarras. Je le réserve pour certains malades insoumis ou doués d'une sensibilité exceptionnelle.

Je tiens à dire à la Société que nous n'avons employé les nouvelles méthodes qu'après mûre réflexion, et qu'on ne saurait nous considérer comme des novateurs capricieux.

M. DESPRÉS pense que, si les statistiques individuelles récentes sont meilleures que les anciennes, cela tient surtout à ce qu'on a fait un meilleur choix des cas à opérer.

M. CHASSAIGNAC. L'envahissement des nouvelles méthodes d'extraction de la cataracte est un fait important sans doute. Je maintiens néanmoins qu'au lieu de faire tant d'essais, aussitôt abandonnés, il eût été plus sage de travailler à perfectionner une méthode que nous possédions déjà, et une excellente méthode. J'étais entré dans cette voie en 1853, en proposant l'extraction en un seul temps. Pour le chloroforme, il faut arriver à la période de tolérance, qui suit celle d'excitatiòn. Il faut arriver à ce que j'ai appelé l'anesthésie oculaire.

M. TRÉLAT. A l'exemple de M. Gayet, j'ai suivi jadis la pratique recommandée par M. Chassaignac; j'ai divisé sept fois du même coup la cornée et la cristalloïde antérieure. Dans cinq cas, tout alla bien; le sixième fut moins heureux, et le septième tout à fait mauvais. Les couches périphériques de la cataracte, qui étaient molles, se répandirent aussitôt dans la chambre antérieure et masquèrent complétement la manœuvre; aussi y ai-je renoncé.

RAPPORT

M. GIRAUD-TEULON. La lettre adressée à la Société de chirurgie par M. le docteur J. Gaillard, de Parthenay, et que j'ai reçu mission

d'apprécier pour en faire connaître la substance à la Société, est, comme les communications qui viennent de se produire à cette tribune, le résumé des opinions de son auteur sur la grande question qui occupe depuis quelques semaines et captive justement votre attention : l'extraction de la cataracte.

Le plan de l'auteur est le même que ceux qui ont été suivis par nous tous : la comparaison entre les méthodes les plus généralement usitées.

Obéissant à l'appel adressé il y a quelques années par la Société de province, l'auteur nous adresse le résumé des opérations pratiquées par lui depuis douze ans ; elles sont au nombre de 46, et se subdivisent en quatre discisions sur deux enfants, suivies toutes quatre de succès, et 42 kératotomies ayant fourni 30 succès et 12 insuccès ; soit 76,2 pour 100.

Ces chiffres, on le voit, sont très-satisfaisants et répondent bien au bilan classique de l'extraction de Daviel.

Ces résultats, dans la pensée de l'auteur, sont assez avantageux pour détourner le chirurgien d'abandonner légèrement la méthode qui les procure. M. Gaillard appuie surtout son sentiment sur deux ordres de considérations qu'il est juste de signaler.

La statistique que nous venons d'exposer en son nom contient seulement 42 cas ; mais ces 42 cas ne comprennent que 26 sujets. Sur 19 d'entre eux, l'opération a porté sur les deux yeux ; et sur ces 19 sujets, 18 ont obtenu la vue d'un œil au moins. L'auteur préconise à cet égard la double opération dans une même séance, question tranchée jadis autrement, mais sur laquelle on commence à revenir, et qu'il convient de réserver.

Enfin, l'auteur insiste justement sur un aspect de la question qui a été développée dans cette discussion. Si les statistiques de la méthode linéaire sont aujourd'hui aussi notablement supérieures à celles fournies par l'extraction, il ne faut pas perdre de vue que ce sont les statistiques des périodes avancées de l'apprentissage personnel ; que les grands nombres nécessaires à cet apprentissage ne se rencontrent que dans les capitales, et qu'il y aurait dommage public à condamner à la cécité définitive les populations disséminées sur lesquelles s'abattraient des cataractes, si chaque chirurgien abandonnait précipitamment la méthode qu'il a appris à pratiquer et qu'il sait manier, pour courir après une habileté onéreusement achetée.

Nous avons déjà exprimé notre opinion sur ces très-sages réserves. Nous les acceptons sans cesser de poursuivre les améliora-

tions que comporte encore cette grande question chirurgicale, et dont nous avons tenté de déterminer les bases.

Nous concluons en vous proposant :

1° D'adresser des remerciments à l'auteur pour sa communication;

2° De retenir sa statistique comme contribution importante dans la discussion pendante;

3° Enfin, d'inscrire M. Gaillard sur la liste des candidats au titre de membre correspondant national.

M. SÉE demande à la Société son avis sur un enfant qui porte une tumeur à la partie latérale droite du cou.

Pour quelques-uns, c'est une tumeur ganglionnaire, d'autres se rattachent à l'idée d'une tumeur du corps thyroïde ; mais tous sont d'avis de ne pas intervenir activement vu l'état général de l'enfant.

La séance est levée à cinq heures et demie.

Le secrétaire : TILLAUX.

SÉANCE DU 28 MAI 1873.

Présidence de M. CHASSAIGNAC.

Le procès-verbal de la précédente séance est lu et adopté.

CORRESPONDANCE

La correspondance comprend :

La *Gazette des Hôpitaux*; — l'*Union médicale* ; — la *Gazette hebdomadaire*; — le *Mouvement médical*; — la *France médicale*; — le *Lyon médical*; — la *Revue médicale de Toulouse*; — le *Bordeaux médical*; — la *Gazette médicale de Bordeaux*, nos 1 à 10; — les *Bulletins et mémoires de la Société médicale des hôpitaux de Paris*.

M. le docteur de Wecker adresse un compte rendu des opéra-

tions pratiquées à sa clinique en 1872; une notice nécrologique sur Frédéric Jaeger.

M. le docteur Mazade d'Anduze, candidat au titre de membre correspondant national, adresse deux mémoires imprimés : *De l'emploi des frictions mercurielles dans la syphilis coïncidant avec les premiers temps de la gestation. — Observations sur l'emploi du chlorate de potasse.*

M. le docteur Devalz (de Bordeaux), candidat au titre de membre correspondant, adresse un travail manuscrit intitulé : *Du trachiocèle ou hernie de la trachée.* (Commission : MM. Lannelongue, Bonnet, Guyon.)

M. le docteur Puel (de Figeac), candidat au titre de membre correspondant national, adresse un travail manuscrit intitulé : *Quelques réflexions au sujet de deux cas de pratique chirurgicale.* (Commission : MM. Després, Trélat, Le Fort.)

M. BÉRENGER-FÉRAUD, membre correspondant, adresse à la Société la note suivante : *Sur un moyen extemporané d'aspiration permettant de se passer d'instrument spécial.*

L'utilité de l'aspiration des fluides contenus, soit dans une cavité séreuse, soit dans une tumeur, est si universellement reconnue, que les chirurgiens se sont occupés depuis longtemps des moyens de la pratiquer, et les diverses seringues aspiratrices, depuis celle de M. J. Guérin, jusqu'à celle de M. Dieulafoy, qui sont destinées à remplir ce but du diagnostic ou du traitement, ont répondu à un besoin si réel de la pratique, qu'elles sont entrées rapidement, même dans les plus modestes arsenaux de chirurgie des hôpitaux, tandis que les praticiens ont aussitôt songé à en munir leur arsenal privé.

Deux raisons entre autres luttent contre la généralisation de l'emploi de ces instruments, et plus particulièrement du dernier, qui tend à se substituer dans nombre de cas à la seringue de J. Guérin. C'est, d'une part, la cherté de l'instrument; d'autre part, sa facile détérioration, et ces raisons sont assez puissantes pour que nombre d'établissements hospitaliers, pour que la grande majorité des praticiens des campagnes et des médecins militaires n'en possèdent pas.

Placé successivement au Sénégal à la tête de deux hôpitaux qui n'avaient pas d'aspirateur dans leur arsenal, et ne pouvant espérer d'en avoir dans mon bagage instrumental personnel qui pût fonctionner longtemps sans détérioration, dans un climat aussi facile-

ment destructeur que celui du Sénégal, j'ai dû songer au moyen d'obtenir l'effet par un procédé extemporané et simple; j'y suis parvenu, il me semble, et je me hâte d'en faire part, pensant que c'est faire une bonne chose que de concourir à la généralisation d'une pratique qui est précieuse dans nombre de cas.

Un de ces stylets explorateurs filiformes munis de leur canule, qui font depuis longtemps partie de toutes les trousses, et qui d'ailleurs sont d'un prix si minime qu'ils peuvent être achetés par les plus modestes, si simples de mécanisme qu'ils ne sont sujets à aucun dérangement, étant introduits dans la cavité, la tumeur, en un mot, dans la région à explorer, j'ai retiré le mandrin aigu, laissant la canule en place dans les tissus, et j'ai posé sur la partie un verre à ventouse ordinaire, dans lequel je faisais le vide à l'aide d'un papier allumé.

Dans nombre de cas d'épanchement pleural, d'abcès du foie, de tumeur synoviale, j'ai eu recours à ce moyen si simple d'aspiration, et chaque fois j'ai vu sortir de la canule et tomber dans le verre à ventouse la sérosité ou le pus absolument comme cela se produit dans l'aspirateur ordinaire, quand j'avais pénétré dans une poche liquide.

Dans certains cas, ayant à faire l'aspiration dans une région où le voisinage d'une crête ou d'une surface osseuse sous-cutanée rendait l'emploi du verre à ventouse ordinaire difficile ou impossible, je me suis servi d'une petite fiole à potion, dans laquelle je faisais le vide à l'aide d'une allumette ou d'une goutte d'alcool enflammée; en employant ce dernier moyen, j'ai pu me convaincre par maints et maints essais que l'aspiration peut se faire ainsi sans instrument spécial dans n'importe quelle région du corps.

Je n'ai pas à décrire plus longuement ce petit procédé opératoire; l'idée est si simple qu'il suffit qu'elle soit formulée pour être aussitôt comprise et appréciée dans les moindres détails, et il me semble que désormais la question d'absence d'instrument aspirateur ne sera plus une raison suffisante pour empêcher de recourir à l'aspiration des liquides morbides comme moyen thérapeutique, ou à l'emploi de cette aspiration comme moyen de diagnostic.

Le stylet explorateur est à peu près dans toutes les trousses, et d'ailleurs son prix minime permet sa généralisation. Un verre à ventouse, un verre à boire ordinaire, une petite fiole, sont des choses qu'on a sous la main partout, et rien ne sera simple et facile désormais comme de pratiquer l'aspiration quand elle aura été jugée utile.

COMMUNICATION

Résection du coccyx pour faciliter la formation d'un anus périnéal dans les imperforations du rectum. — M. VERNEUIL. Il y a plus de vingt ans, alors qu'étant prosecteur, j'étudiais sur le cadavre les opérations chirurgicales, je répétai sur des enfants nouveau-nés les méthodes applicables à l'établissement d'un anus artificiel en cas de malformation de l'anus et du rectum.

En pratiquant l'entérotomie périnéale par le procédé d'Amussat, je remarquai que le champ opératoire était singulièrement agrandi et la recherche de l'intestin oblitéré considérablement facilitée par l'excision de la pointe du coccyx dans l'étendue de quelques millimètres. On parvient ainsi à une grande hauteur dans l'excavation pelvienne, tout en manœuvrant dans une région où l'on ne rencontre aucun organe important.

Je ne publiai point ces recherches, sachant avec quelle réserve légitime on accueille les procédés d'amphithéâtre; mais, dès 1852, je constatais déjà la valeur pratique de la remarque.

Un enfant était venu au monde avec un anus normal, mais on trouvait à 2 centimètres de profondeur une cloison complète. On avait ponctionné cette cloison sans trouver l'intestin, aussi s'était-on décidé sur-le-champ à pratiquer l'opération de Littre.

A l'autopsie, on vit que l'intestin se terminait à 1 centimètre seulement au-dessus de la cloison. On aurait donc pu l'atteindre par le procédé d'Amussat, un peu difficilement à la vérité; mais ayant prolongé en haut l'incision médiane et reséqué quelques millimètres du coccyx, je mis largement à nu la face postérieure de l'ampoule rectale, et j'en conclus que cette addition au procédé aurait donné les meilleurs résultats.

En 1857, j'annonçai publiquement le fait à la Société de chirurgie, dans le cours d'une discussion provoquée par une communication de M. Boinet (1).

Après avoir condamné les ponctions exploratrices dans la région périnéale, avec le trocart ou le bistouri, je recommandais « l'incision médiane prolongée jusqu'au coccyx, *que l'on peut même exciser au besoin*, disais-je, pour arriver sur le rectum, attirer la muqueuse de cet intestin et la réunir à la peau au moyen de la suture. »

Personne ne remarqua l'innovation, sauf Goyrand, qui la men-

(1) *Bulletin de la Société de chirurgie*, 1re série, t. VII, p. 310, séance du 11 février.

tionna dans une lettre intéressante écrite à la Société sur ce sujet(1).

En 1862, je renouvelle la proposition dans les mêmes termes, peut-être trop concis à la vérité. « Dans les cas, disais-je, où le rectum serait situé trop haut, il serait bon de chercher à l'atteindre en faisant l'excision du coccyx. »

Cette fois, M. Depaul prit garde à la chose, mais pour la blâmer. « M. Verneuil, dit il, va jusqu'à l'excision du coccyx. Or, je crois cette excision plus grave qu'une ponction avec le trocart » (2).

Mon honorable contradicteur ne remarquait pas la différence des deux manœuvres; l'une, la ponction, sans parler de ses dangers, ne sert guère qu'à porter le diagnostic; l'autre favorise au contraire les temps les plus essentiels de l'entérotomie périnéale, c'est-à-dire la découverte du bout intestinal et sa fixation à la plaie du tégument.

Je ne crus pas devoir insister, n'ayant aucun fait concluant à invoquer.

Obs. A. — Quelques mois plus tard, je fis ma première opération d'entérotomie périnéale sur un enfant âgé de quatre jours, en fort mauvais état, comme on peut le croire.

L'anus, bien conformé est normalement situé dans un pli interfessier profond, se termine cependant en cul-de-sac à quelques millimètres de son orifice; le périnée n'étant ni bombé ni fluctuant, rien n'indiquait même approximativement la situation ni l'existence de l'ampoule rectale. Un médecin avait ponctionné le fond du cul-de-sac anal avec un bistouri aigu; il lui semblait avoir ramené au bout de la sonde cannelée un peu de méconium, mais il n'avait pas été plus loin.

Malgré l'état désespéré du petit être, je voulus tenter l'opération d'Amussat. A partir de la pointe du coccyx, j'incisai couche par couche sur la ligne médiane dans l'étendue de 25 millimètres et jusqu'à une profondeur de 15 millimètres. Je perçus alors à la partie supérieure de l'incision, sous la pointe du coccyx, une sorte de rénitence profonde produite par une poche remplie de liquide. Je ponctionnai avec le bistouri : c'était l'ampoule rectale; il s'écoula une grande quantité de méconium. Je pus, sans trop de peine, attirer en bas les bords de l'incision rectale et les fixer à la peau

(1) *Bulletin*, même volume, page 419.
(2) *Bulletin de la Société de chirurgie*, t. III, 2e série, p. 172.

par six points de suture. Je prescrivis des injections internes et l'introduction souvent répétée du petit doigt dans l'orifice nouveau.

Le succès fut inespéré; l'enfant revint comme par enchantement. Au bout d'un mois, les choses étaient en si bon état, que je communiquai le fait comme un succès à la Société de chirurgie(1). La santé générale ne laissait rien à désirer. Les matières étaient bien retenues. L'orifice, confondu avec les vestiges de l'anus normal, était bien constitué et tendait seulement à se rétrécir quelque peu.

Les parents habitaient la campagne, ils emmenèrent l'enfant; j'ignore ce qui se passa, mais j'appris qu'au bout d'une semaine, faute de soins peut-être, la mort était survenue.

Dans ce cas, la position relativement peu profonde de la terminaison du rectum avait rendu l'opération facile. J'avais découvert l'intestin vers la pointe du coccyx, sans avoir besoin d'entamer cet os. En communiquant le fait à mes collègues, je ne parlai point de la résection du coccyx, qui n'avait pas été nécessaire.

Mais tous les cas ne sont pas aussi simples, exemple celui qui fut rapporté quelques mois plus tard par M. Trélat (2).

Il s'agissait encore d'une cloison rectale située à l'extrémité d'un anus régulièrement conformé. M. Trélat incise sur la ligne médiane, à partir de la pointe du coccyx, et pénètre peu à peu jusqu'à une profondeur de 45 millimètres; alors seulement il reconnaît avec l'extrémité du doigt une surface tendue, quoique molle, qui lui paraît être l'intestin. Il essaye de faire descendre et de détacher cette masse tendue, mais il n'y peut réussir, car si elle était libre en arrière du côté du sacrum, elle était en revanche très-adhérente en avant à la vessie, et l'on ne pouvait au fond d'une plaie obscure et étroite, séparer par la dissection les deux organes. Il fallait cependant terminer cette laborieuse opération. Un trocart, plongé dans la tumeur, ramena une goutte de méconium. L'intestin trouvé fut ouvert avec les ciseaux. Une mèche de charpie de la grosseur du petit doigt fut introduite dans l'intestin, et l'enfant fut remis à sa nourrice. Il succomba huit heures après l'opération, cinquante heures après la naissance.

Ainsi, après beaucoup de difficultés, au prix de délabrements étendus et inévitables, on n'avait fait qu'une opération inutile ou

(1) *Bull. de la Soc. de chir.*, t. III, 2e série, p. 324 et 332.
La relation a été condensée par le secrétaire. J'ajoute ici quelques détail d'après mes propres notes.
(2) *Bull. de la Soc. de chir.*, t. III, année, p. 565.

inefficace, qui n'assurait pas la persistance d'une ouverture suffisante. M. Trélat en conclut qu'en présence d'un cas pareil, il n'hésiterait pas à faire immédiatement l'opération de Littre.

Peu disposé à critiquer la conduite d'un collègue éminent, en me rappelant d'ailleurs l'accueil peu favorable fait à la résection du coccyx, je gardai le silence sur le fait de M. Trélat; mais je gardai devers moi la conviction que l'excision susdite aurait donné beaucoup de jour, rendu plus facile la découverte du bout intestinal et permis peut-être de le souder à la peau, malgré son adhérence à la vessie. Je me promis donc, le cas échéant, d'utiliser cet expédient.

Depuis cette époque, je n'ai plus parlé en public du procédé en question; mais en revanche, je l'ai appliqué cinq fois sur le vivant, avec des résultats avantageux au double point de vue des facilités opératoires et de la terminaison finale.

Je vais rapporter ces cinq observations, après quoi je résumerai les propositions qu'on en peut déduire.

Obs. B. — En 1864, je fus appelé par M. le docteur Campardon père, pour opérer un enfant du sexe masculin, né depuis deux jours et atteint d'imperforation du rectum.

L'anus, bien conformé, se terminait en cœcum à une profondeur de 18 millimètres environ. Le fond du cul-de-sac n'était ni fluctuant ni distendu, même pendant les cris.

Je commençai à fendre sur la ligne médiane, en arrière, l'infundibulum anal, pour en examiner le fond avec attention. Je n'y découvris aucune trace d'ouverture. Je prolongeai donc l'incision médiane en haut et en arrière jusqu'à la pointe du coccyx. Je pénétrai à petits coups, creusant toujours le sillon, jusqu'à une profondeur de 15 millimètres sans rien trouver. Enfin, en explorant l'extrémité de la plaie, je crus sentir, au devant de la pointe du coccyx et plus haut que cette pointe, une saillie rénitente. Je poursuivis la dissection dans ce point, et je finis par apercevoir une saillie brunâtre et arrondie. Les cris de l'enfant la faisaient quelque peu bomber, mais non descendre; il me parut évident qu'il manquait bien 15 millimètres du rectum, et qu'il me serait difficile d'attirer en bas la terminaison de l'intestin. La pointe du coccyx recouvrait cette terminaison. La résection était tout indiquée. Je la fis dans l'étendue de 6 millimètres; presque aussitôt la tumeur brune fut exposée à la vue. Je l'incisai à son extrémité libre. La plaie et le lit d'opération furent inondés de méconium, qui me cacha tout le

champ opératoire. J'abstergeai les matières, mais à peine me mettais-je en devoir d'écarter les lèvres de l'incision, que l'enfant criait de nouveau et expulsait un nouveau flot de méconium. Cela se renouvela plusieurs fois et retarda beaucoup la fin de l'opération. Enfin le débordement cessa, mais l'intestin n'étant plus distendu, était remonté, et je ne pouvais plus distinguer ni saisir par conséquent les lèvres de l'incision intestinale. J'étais fort embarrassé pour porter l'œil et les instruments plus haut; je n'hésitai pas à retrancher environ 5 millimètres du coccyx. Après quoi, je promenai sur la plaie un jet d'eau froide, et j'aperçus enfin l'ouverture intestinale. Je la saisis avec précaution et l'abaissai de mon mieux, mais seulement de quelques millimètres. Il aurait fallu, pour obtenir une migration plus étendue, ou faire une dissection dangereuse, ou exercer des tractions qui auraient bien pu déchirer la paroi intestinale, du reste fort mince.

Je me contentai donc, après avoir passé deux fils dans chaque lèvre, de traverser ensuite la peau de dedans en dehors et de serrer ainsi les quatre sutures. Il en résulta que l'embouchure rectale dirigée obliquement en arrière ne se confondait pas avec l'anus situé plus bas et plus en avant, et que les deux orifices étaient en quelque sorte superposés et séparés par un repli falciforme dont le bord libre regardait en arrière. Néanmoins, et c'était la chose importante, la suture était ainsi disposée que toute infiltration du méconium dans le tissu cellulaire pelvien était empêchée.

Les suites furent très-simples, et la guérison de la plaie était complète au bout de trois semaines. Il y eut même, en dépit de l'introduction réitérée du doigt, formation d'un rétrécissement valvulaire à la rencontre de l'infundibulum anal et du bout incisé de l'intestin. C'est pourquoi, deux mois après l'opération, je crus nécessaire de faire sur ce rétrécissement deux débridements perpendiculaires à la valvule et la divisant dans l'étendue de 4 à 5 millimètres. La dilatation digitale fut reprise trois fois par jour avec persévérance, de façon que les dimensions de l'orifice finirent par rester invariables, qu'au bout de quelques mois, la rétraction inodulaire n'était plus à craindre, qu'il n'y avait ni rétention ni incontinence des matières. J'ai revu cet enfant plusieurs fois, il est robuste et bien portant et ne conserve pas la moindre trace matérielle ni fonctionnelle de son vice de conformation. L'anus lui-même a repris sa forme et sa situation à peu près normale. Il est constitué, en effet, dans la majeure partie de sa circonférence par l'anus primitif qui, nous le savons, était bien conformé; en arrière

seulement, il est formé par une cicatrice très-limitée, répondant à l'incision ano-coccygienne. La perte de substance du coccyx ne saurait être reconnue.

Désormais fixé sur l'utilité pratique et sur l'innocuité de la résection du coccyx, je me promis de la mettre en usage toutes les fois qu'elle me faciliterait évidemment la découverte et la fixation de l'intestin à la peau.

Une seconde occasion se présenta en 1866.

Obs. C. — M. le docteur Épron me présenta, à l'hôpital Lariboisière, le 4 août au matin, un enfant du sexe masculin, bien constitué et né à terme dans la nuit du 1er août.

En attendant la nourrice, on s'était borné à donner quelques cuillerées d'eau sucrée. Le 3 août, quelques vomissements et quelques coliques appelèrent l'attention, et l'on reconnut l'imperforation.

Nous constatons l'état suivant : ventre très-ballonné, non douloureux au toucher; les anses intestinales, visibles à travers la paroi, sont animées de mouvements vermiculaires ; la face est pâle, non grippée ; la peau n'est point ictérique. L'enfant est extrêmement affaissé, à ce point que, pendant l'opération, il ne poussa pas un cri et ne fit pas un effort.

Le périnée, les organes génitaux externes, l'orifice anal, son bien conformés, mais une sonde de femme est arrêtée à 1 millimètres. L'extrémité du petit doigt, portée jusqu'au fond du cul-de-sac, ne perçoit aucune rénitence, aucune fluctuation révélant la présence de l'intestin distendu.

Je procède à l'opération. L'enfant est placé sur le bord d'un oreiller, couché sur le ventre, les cuisses fléchies sur le bassin et les jambes fléchies sur les cuisses à angle droit.

Incision partant de la pointe du coccyx, s'étendant jusqu'à l'anus et divisant sur la ligne médiane le cul-de-sac anal. Un cordon fibreux fait suite à ce cul-de-sac et se prolonge en haut. J'essaye de le suivre, espérant qu'il me conduira jusqu'à l'intestin ; mais c'est en vain, et, à 2 centimètres de profondeur, je n'ai rien trouvé encore. Peut-être eussé-je abandonné l'opération, si je n'avais eu un moyen sûr de pénétrer plus loin et sans danger dans la profondeur du bassin.

Faisant écarter avec des crochets les bords de la plaie, je prolongeai en haut l'incision médiane d'un bon centimètre ; je mis ainsi à nu la face postérieure de la pointe du coccyx. Je détachai avec

des ciseaux les parties molles s'insérant aux bords latéraux de cette pointe, et enfin je retranchai un centimètre de l'os. Je tombai sur un tissu filamenteux, assez résistant, dont j'excisai une certaine épaisseur sur la ligne médiane. Portant alors au fond de la plaie l'extrémité de l'index, je perçus distinctement une saillie rénitente, que je me mis en devoir de mettre à découvert. Je continuai donc la dissection, en enlevant, avec la pince et les ciseaux, de petits lambeaux de tissu cellulaire et me débarrassai, par un filet d'eau froide, du sang, d'ailleurs peu abondant, qui me masquait l'aspect du fond de la plaie. J'avais toujours grand soin de ne pas perdre la ligne médiane et de placer toujours les crochets de façon à écarter les parties molles bien symétriquement sur les côtés. Après quelques minutes de cette dissection méthodique, je vis enfin une tache livide tout à fait en haut de la brèche profonde que je venais de creuser. L'enfant ne faisait aucun effort et ne poussait aucun cri. Je pressai directement sur l'abdomen pour faire saillir l'ampoule, et j'acquis ainsi la conviction que nous avions bien réellement sous les yeux la terminaison inférieure de l'intestin.

Avec le bout de la sonde cannelée, j'isolai de mon mieux la saillie rectale dans l'étendue d'un centimètre carré.

Pour éviter l'ascension de l'intestin, qui m'avait si fort gêné dans l'opération précédente, je résolus de fixer cette saillie avant de l'ouvrir. Agissant comme dans le procédé d'entérotomie de Nélaton, je passai, à l'aide d'une aiguille courbe, quatre fils, deux de chaque côté, à travers la peau et les parois de l'ampoule, et parvins ainsi à attirer doucement cette dernière jusqu'à une petite distance de la surface ; les anses furent confiées à mes aides, deux par deux, sans être nouées. J'incisai alors entre les fils de droite et ceux de gauche, dans l'étendue de 7 à 8 millimètres.

Un grand flot de méconium, mêlé de gaz, s'écoula aussitôt. Dès que l'issue en fut complète, ce qui exigea plusieurs minutes, je nettoyai la plaie avec un courant d'eau et me mis en devoir de serrer les sutures. J'en ajoutai même deux nouvelles sur la ligne médiane : l'une, en haut, vers l'extrémité reséquée du coccyx ; l'autre, réunissant la commissure antérieure de l'ouverture intestinale avec le fond du cul-de-sac anal.

Ceci terminé, l'orifice nouveau était bien ouvert et admettait sans peine la dernière phalange du petit doigt. Il n'était guère qu'à 7 à 8 millimètres de la surface de la peau. A la vérité, les sutures tendaient fortement la paroi intestinale et la peau.

L'opération avait duré plus de vingt minutes, mais la perte de

sang avait été très-minime, en sorte que l'état de l'enfant n'était pas plus mauvais qu'avant. J'aurais voulu conserver le petit patient sous ma direction pendant les premiers jours au moins; mais, malgré mon insistance, les parents voulurent l'emporter. Je leur indiquai les précautions à prendre et les soins à donner. M. Épron voulut bien se charger de diriger la cure. Soit que les prescriptions aient été mal suivies, soit plutôt que l'opération ait été trop tardivement faite, toujours est-il que la mort survint quarante-huit heures plus tard. Il y avait eu tout d'abord une amélioration très-marquée, puis l'affaissement et la stupeur s'étaient reproduits, et l'enfant avait succombé lentement, sans apparence de péritonite ni d'autre affection bien caractérisée.

J'ai longuement rapporté dans cette observation tout ce qui a trait au manuel opératoire, parce que c'est d'après ces règles que j'ai opéré dans tous les cas dont la relation va suivre.

Obs. D. — En 1868, on apporta dans une de mes salles, à l'hôpital de Lariboisière, un enfant, né depuis quelques heures seulement, dans le service de mon collègue M. Duplay père. Il était du sexe féminin, venu au moins quinze jours avant terme, et de fort chétive apparence. L'anus manquait entièrement; le raphé était convexe, en forme de crête saillante, ni fluctuant, ni rénitent. Une sonde, introduite par le vagin, ne fournissait aucun renseignement sur la position du rectum. La constitution fort débile du sujet ne donnait pas grande chance à l'opération; en revanche celle-ci allait être pratiquée de très-bonne heure et avant le développement de toute irritation abdominale.

L'opération débuta par une incision allant de la pointe du coccyx au voisinage de la commissure postérieure de la vulve; la dissection fut ensuite dirigée vers le vagin, dans lequel une sonde en argent avait été laissée pour guide. J'avais espoir de trouver accolé à la paroi postérieure du canal vulvo-vaginal, soit le rectum lui-même, soit un cordon fibreux le représentant. N'ayant rien rencontré là, et craignant d'atteindre en remontant trop haut le cul-de-sac péritonéal, dont la situation précise ne pouvait être connue, je poursuivis la dissection vers la pointe du coccyx. Les petites dimensions transversales du bassin ne me permettant pas d'écarter aisément les bords de la plaie à une certaine profondeur, je me décidai vite, après quelques recherches infructueuses, à découvrir et à reséquer la pointe du coccyx, ce qui me donna sur-le-champ un jour considérable.

Je ne tardai pas à rencontrer la terminaison du rectum, que j'isolai, fixai et ouvris, comme dans l'observation précédente. Six points de suture métallique furent placés.

Le résultat primitif fut excellent ; ce jour même et les jours suivants, l'anus fonctionna à merveille ; les sutures coupèrent les parties étreintes à partir du troisième jour, mais l'intestin avait déjà contracté des adhérences solides sur presque tout le pourtour de la plaie cutanée, et, à la fin de la semaine, la région opérée présentait trois zones concentriques, très-régulières et ainsi disposées : au centre, un anneau muqueux complet ; au milieu, un anneau bourgeonnant de 3 à 4 millimètres de largeur, et enfin, au dehors, la peau sillonnée de distance en distance par le trajet des sutures, mais à peine rouge, l'inflammation traumatique ayant presque tout à fait disparu. Je comptais sur un succès définitif, lorsque l'enfant fut pris soudainement de sclérème et d'une teinte ictérique marquée. Trois jours après il succombait, sans que la disposition favorable de l'anus artificiel se fût démentie.

Obs. E. — Un enfant du sexe masculin naquit à huit mois et huit jours, dans la nuit du 15 au 16 janvier 1872. Il était chétif comme les autres enfants de cette famille et paraissait à peine viable. C'est seulement le 18 au soir qu'on constata le vice de conformation. L'opération fut pratiquée le 19, à huit heures du matin, exactement soixante-dix-huit heures après l'accouchement.

L'état général était assez fâcheux : ventre très-ballonné, à parois très-amincies ; cordon ombilical énorme, non encore détaché ; peu de vomissements, pas de signes évidents de péritonite ; cependant, adynamie manifeste. L'urine est bien rendue.

L'anus est régulièrement conformé, mais il se termine en cul-de-sac à une profondeur de 12 millimètres.

J'opère de la manière suivante avec l'aide de MM. Blum et Nepveu : incision depuis la pointe du coccyx, jusques et y compris la paroi postérieure du cul-de-sac anal. Recherches vaines de l'intestin. Bien que la dissection restât exactement sur la ligne médiane et n'ait entamé aucune artériole importante, le sang coulait en assez grande abondance par les capillaires divisés et masquait continuellement le fond de la plaie, ce qui gênait la manœuvre et prolongeait fâcheusement l'opération, c'est pourquoi je me décidai, pour abréger et faciliter la recherche, à denuder et à reséquer le coccyx dans l'étendue de 8 millimètres.

Quelques instants après, j'apercevais, au sommet de l'incision,

la tache brune caractéristique. La tumeur stercorale, étant située trop haut pour que je pusse commodément placer les sutures latérales, je me contentai de passer, de chaque côté de la paroi rectale, un fil d'attente me permettant de l'attirer en bas et de la fixer provisoirement. L'ouverture faite et le méconium écoulé, je fis huit points de suture métallique, après quoi le pansement fut fait avec la charpie et des compresses imbibées d'eau fraîche.

L'enfant, rendu à sa nourrice, prit le sein avec avidité. Il était très-affaibli par la perte de sang. La face était pâle et le pouls irrégulier. En revanche, le ventre était affaissé et tout à fait indolent. L'état fort précaire pendant quarante-huit heures, s'améliora le troisième jour. La plaie avait bon aspect; les bords en étaient à peine gonflés et exempts d'inflammation. Cependant au pansement du matin, on avait trouvé un petit caillot du volume d'un pois dans l'angle supérieur de la plaie. Le quatrième jour au matin, encore même phénomène. Le sang écoulé représente le volume d'une cerise. Du reste, il s'est arrêté tout seul et ne reparaît pas dans la journée. Le cinquième jour, de quatre à cinq heures du matin, l'hémorrhagie se montre de nouveau et traverse le pansement; on l'arrête par une irrigation d'eau froide sur l'anus et les fesses, mais elle se reproduit deux ou trois fois. J'arrive à six heures, je trouve la plaie remplie de sang coagulé. Le caillot enlevé, je vois sourdre le sang du point déjà signalé. J'y applique une petite boulette de charpie imbibée de perchlorure de fer, que je maintiens pendant quelques minutes et que je laisse en place. Cette fois, l'hémorrhagie s'arrête définitivement. J'évalue à 40 grammes pour le moins la quantité de sang perdu.

Cette fois, je crus bien l'enfant condamné. Il était d'une pâleur cireuse et presque en syncope. Ranimé par des frictions excitantes, il se remit à teter et resta tout le jour suspendu au sein de sa nourrice sans crier et sans manifester la moindre souffrance. La boulette de charpie resta en place jusqu'au surlendemain, c'est-à-dire au septième jour. A ce moment, la plaie était fort belle, tout à fait détergée, sauf en un point répondant à la section du coccyx, et où l'on distinguait, à sa couleur blanche, la surface cartilagineuse.

Les sutures commençaient à couper les parties molles, mais elles maintenaient encore le rectum en bonne position. Je les enlevai peu à peu. La dernière resta jusqu'au douzième jour.

Le huitième jour, une nouvelle complication se déclara : une rougeur assez vive se montra au côté droit du scrotum avec gon-

flement, sensibilité à la pression, adhérence de la peau. Il s'agissait d'une épididymite aiguë. Je prescris des cataplasmes arrosés d'eau blanche, ce qui diminue l'inflammation mais non l'induration.

Le neuvième jour, le cordon ombilical se détache et laisse à sa place une vaste excavation au fond de laquelle on distingue une hernie volumineuse. J'établis avec la charpie et les bandelettes de diachylon une compression méthodique.

En dépit de tout cela, l'état général est bon. L'enfant renaît et prend du poids. Il tete avec avidité, digère bien et rend des matières louables d'un jaune doré.

Au douzième jour, la cicatrisation de l'anus est presque complète, le bourrelet muqueux est bien visible ; la surface cartilagineuse du coccyx est recouverte de bourgeons charnus. Je passe légèrement le crayon de nitrate d'argent sur les rares points qui suppuraient encore. Tout est fini le dix-septième jour, et nous croyons tout danger conjuré.

Le vingt et unième jour, sans cause connue, le scrotum se tuméfie de nouveau, mais cette fois du côté gauche. La peau est luisante, rouge, tendue. On peut croire à un phlegmon. Les résolutifs réussissent encore ; mais l'inflammation superficielle apaisée, nous reconnaissons un hydrocèle volumineux. Je fais appliquer des compresses imbibées d'une solution de chlorhydrate d'ammoniaque à 5 0/0. En trois jours, l'épanchement a disparu ; mais l'épiderme a été soulevé comme par une vésication légère s'étendant au périne et jusqu'à la cicatrice anale qui s'entr'ouvre en un point limité.

Le vingt-neuvième jour, l'enfant est pris de malaise ; il a passé la nuit dans l'agitation ; il est fort pâle et les extrémités sont réfroidies. Nous constatons le développement d'un érysipèle qui, parti de l'ulcération scrotale, s'étend à la peau et au pli de l'aine. En même temps surviennent des coliques, du ballonnement du ventre et un ténesme continuel. Les selles sont très-fluides, mêlées de matières coagulées. Dans les efforts incessants de défécation, le rectum fait procidence hors de l'anus et sort parfois de plus d'un centimètre, mais rentre soit de lui-même, soit sous la moindre pression. Je prescris des applications d'eau de sureau, des lavements émollients, une cuillerée de sirop de chicorée. L'érysipèle se dissipe au point de départ, mais il s'étend au fourreau de la verge, aux deux membres inférieurs et au tronc, jusqu'aux omoplates. Cependant l'enfant résiste et continue à prendre le sein. Il vit encore jusqu'au trente-cinquième jour, moment où une péritonite se déclare. La cicatrice de l'anus avait tenu bon jusqu'à la dernière heure.

Obs. F. — Le 20 novembre 1872, je fus appelé par mon excellent ami, le docteur Siredey, auprès d'un enfant du sexe masculin, né depuis cinquante et une heures, et dont le vice de conformation n'avait été reconnu que vers la quarante-huitième heure.

L'enfant, venu à terme, était de volume ordinaire. Le ventre était ballonné et quelques vomissements s'étaient montrés depuis la veille au soir. Cependant, les traits n'étaient pas trop altérés et la péritonite était douteuse. Le périnée est bombé et paraît fluctuant pendant les cris. Point de pli interfessier; couche épaisse de tissu adipeux sous-cutané dans la région sacro-périnéale. L'anus n'est présenté que par un petit tubercule rougeâtre recouvert d'épiderme, mais ne présentant pas trace de cavité. Les organes génitaux externes sont normaux.

La saillie que faisait le périnée, pendant l'effort, faisait espérer qu'une mince cloison obturait seulement l'intestin. Je me contentai donc de faire d'abord, sur la ligne médiane, une incision de 2 centimètres dont l'extrémité antérieure se terminait au tubercule anal. Ne trouvant rien au fond de cette incision, je la prolongeai jusqu'à la pointe du coccyx et poursuivis la recherche sans plus de succès jusqu'à une profondeur de 2 centimètres. J'osais d'autant moins pénétrer du côté de la vessie que la distension facile du périnée annonçait la minceur relative de ce plancher et la proximité probable de la cavité péritonéale. Je me décidai alors à faire la résection du coccyx dans l'étendue de 8 à 9 millimètres. Je déchire le tissu filamenteux qui se trouve en ce point, et j'arrive à une sorte de cordon médian qui paraît se gonfler un peu, mais qui n'offre pas la coloration brunâtre qui révèle ordinairement la terminaison renflée du rectum. Après avoir attiré et dénudé autant que possible ce cordon, je me décide à le ponctionner avec la pointe du bistouri. Quelques bulles de gaz s'échappent. J'introduis dans la petite ouverture une sonde cannelée qui pénètre profondément et ramène un peu de méconium. Rassuré par cette constatation, je cherche à faire descendre le cordon, mais je m'aperçois d'abord qu'il est peu mobile, puis que la ponction ne porte pas sur sa terminaison, mais bien sur sa face postérieure.

En effet, la sonde cannelée, réintroduite de nouveau, mais cette fois d'arrière en avant et de haut en bas, s'enfonce jusqu'à un centimètre de profondeur dans le centre du cordon et dans la direction de la vessie. Il s'agissait donc bien du rectum se prolongeant assez bas dans le périnée, mais réduit à l'état d'un cylindre creux dont les parois étaient presque en contact parfait.

Au lieu donc de chercher le bout de cet intestin, je continuai en bas et en avant l'incision commencée sur la paroi postérieure et fis la suture des bords de cette incision avec les lèvres de la plaie cutanée. La première piqûre d'aiguille provoqua une contraction de l'intestin et l'expulsion d'une grande quantité de gaz et de méconium. Lorsque l'écoulement fut fini, je plaçai de chaque côté trois points de suture superposés de haut en bas en posant les deux inférieurs aussi près que possible du tubercule anal.

Comme le pli interfessier n'existait pas, la peau et l'intestin ouvert se trouvaient à une assez grande distance, aussi fallut-il serrer fortement les fils métalliques pour obtenir un affrontement qui n'était pas absolu. L'anus artificiel avait la forme d'une fente longitudinale étroite, mais assez large toutefois pour permettre aisément l'introduction du petit doigt.

L'écoulement de sang avait été minime et les dégâts exercés par la dissection aussi limités que possible. L'enfant, quelques minutes après, prenait le sein.

Il ne survint aucun accident. Je laissai les sutures métalliques couper les parties étreintes et se détacher presque d'elles-mêmes, ce qui eut lieu au bout de huit jours environ.

A ce moment, l'orifice cutané était à peu près constitué, les deux membranes tégumentaires n'étant séparées que par un anneau bourgeonnant étroit. Au reste, il fonctionnait à merveille, et dès le douzième jour retenait très-bien les matières. Le traitement consista en irrigations tièdes très-fréquentes, en interposition de charpie fine entre la partie superficielle des bords de la plaie et dans l'introduction douce du petit doigt répétée quatre fois dans les vingt-quatre heures. Quelques attouchements légers au nitrate d'argent complétèrent la cicatrisation. A la fin du premier mois, une pneumonie intercurrente ne modifia nullement l'état local. A la cinquième semaine, l'anus avait un singulier aspect; de chaque côté, les sutures, en coupant les parties molles, avaient laissé trois sillons profonds, mais la peau avait progressé vers la muqueuse, de sorte qu'on voyait, au fond d'un pli interfessier assez profond, l'orifice d'où semblait partir six saillies rayonnées en forme de côtes de melon. Peu à peu, ces saillies s'effacèrent, et au troisième mois, cet orifice ne différait guère d'un anus normal ; on constatait cependant un anneau fibreux, épais de plusieurs millimètres, doublant à l'intérieur l'ourlet formé par la muqueuse et par la peau.

Je recommandai de poursuivre avec persévérance l'introduction

réitérée du doigt; petite manœuvre qui arrachait à l'enfant quelques plaintes très-passagères.

Dans les premiers jours de mars, l'enfant quitta Paris dans l'état le plus satisfaisant, sans aucune incontinence, avec un orifice auquel on pouvait donner jusqu'à 1 centimètre de diamètre, et qui paraissait situé à peu près dans la situation normale.

Quelques jours avant le départ, nous constatâmes un phénomène assez singulier, que la nourrice avait déjà remarqué plusieurs fois sans nous en faire part. Au moment où nous examinions l'anus, l'enfant était en pronation; nous vîmes, sous l'influence d'un effort, sortir de la partie inférieure de l'orifice une bonne cuillerée à bouche d'un liquide un peu jaunâtre, très-transparent et qui ne pouvait être autre chose que de l'urine. D'ordinaire, la miction se faisait naturellement par la verge, mais il paraît que de temps à autre les langes étaient mouillés au niveau du périnée, précisément quand l'enfant urinait par les voies naturelles.

Nous ne recherchâmes pas l'orifice anormal, pour ne pas tourmenter la mère présente à l'examen, mais nous pensons qu'il y a là une fistule uréthro-anale. On sait que dans les cas d'absence de l'anus, le rectum s'abouche parfois dans la région membraneuse, et que la connexion est établie au moins par un cordon plus ou moins dense. Cette disposition existait sans doute sur le sujet en question, et probablement le conduit, d'abord revenu sur lui-même, et ultérieurement redevenu perméable, a livré plus tard passage à l'urine. Ce qui rend l'hypothèse vraisemblable, c'est que je suis à peu près certain de n'avoir blessé pendant l'opération ni l'urèthre ni la vessie — qu'une piqûre de l'urèthre dans la région membraneuse se serait cicatrisée avec le reste de la plaie — et qu'enfin, ayant ouvert l'intestin en arrière au lieu de le détacher à sa terminaison même, j'ai respecté le cordon fibreux allant s'aboucher dans la région membraneuse et conservé son embouchure dans le rectum.

Il est probable que cette fistule restera permanente, et qu'il faudra plus tard l'oblitérer par la cautérisation ou tout autre procédé analogue.

Tels sont les faits que j'ai recueillis dans ma pratique depuis dix ans. Qu'il me soit permis de les résumer au point de vue des résultats cliniques et du manuel opératoire.

J'ai traité six cas d'imperforation ano-rectale. Cinq enfants étaient du sexe masculin, un seul du sexe féminin. Quatre étaient nés à

terme; des deux autres, l'un avait huit mois et une semaine, l'autre huit mois et demi; ils étaient fort chétifs. Aucun sujet ne présentait d'autre vice de conformation. Quatre fois l'anus était régulièrement configuré, mais se terminait en cul-de-sac à une profondeur moyenne de 12 millimètres. Le pli interfessier était aussi marqué qu'à l'état normal. Dans les deux autres cas, le périnée était saillant, bombé, en forme de carène. Une fois, l'anus était représenté par un tubercule sans cavité.

Je n'ai point rencontré jusqu'à ce jour de ces cas simples, où l'occlusion n'est formée que par une mince cloison membraneuse. Jamais, non plus, rien ne m'a indiqué à l'avance la situation précise et la profondeur exacte de la terminaison rectale. Dans l'observation F, la saillie du périnée dans les cris et les efforts faisait supposer que l'ampoule rectale était très-rapprochée de la surface, et il n'en était rien. Il m'a donc fallu chaque fois aller sans guide à la recherche de l'intestin, en m'aidant seulement des notions anatomiques. J'ai même vainement cherché ce cordon fibreux qui est réputé remplacer la partie close de l'intestin, et qui s'étend de cette partie soit à la vulve, soit à la portion membraneuse de l'urèthre ou à la vessie, soit au cul-de-sac formé par l'anus normal. Ce cordon se trouve quelquefois dans les autopsies, puisqu'il a été indiqué, mais pendant l'opération et dans la plaie sanglante on ne le distingue guère. Une fois, je l'ai cru rencontrer, mais il ne m'a pas conduit au but. Il existait certainement dans l'observation F, mais je n'ai pas su le constater.

En disant que rien à l'avance ne me révélait la présence de la situation du rectum, j'ajoute que je me suis volontairement privé d'une source de renseignements fournis par la ponction exploratrice préalable, que je proscris d'une manière absolue comme dangereuse et comme n'indiquant rien quand elle est négative.

Bien que privé de tout indice préalable, je suis toujours arrivé non-seulement à découvrir la terminaison de l'intestin, mais encore à la fixer à la peau par la suture, c'est-à-dire à exécuter en entier le procédé d'Amussat. Je n'ai jamais été forcé d'abandonner la voie périnéale pour recourir à l'opération de Littre, et si mes recherches ont été parfois assez longues et assez laborieuses, elles ont toujours réussi, et cela, je l'assure, sans amener de grands dégâts dans la région opérée. Le procédé d'Amussat a cette supériorité incontestable de n'atteindre et de ne léser aucun organe important, lorsqu'on prend bien soin de ne point s'écarter de la ligne médiane et de ne pas pénétrer trop profondément vers la cavité péritonéale.

Je rapporte, sans hésiter, l'honneur de cette série non interrompue de succès opératoires ou de réussites primitives de l'opération, à la modification que j'ai apportée au procédé en question, c'est-à-dire à la résection du coccyx. A la vérité, dans ma première observation, je n'ai pas eu besoin de l'utiliser, parce que la tumeur stercorale se trouvait à moins de 2 centimètres de la peau; mais dans les cinq autres, elle m'a rendu les plus signalés services, et j'affirme que sans elle au moins deux fois, ou j'aurais laissé l'opération inachevée (Obs. C), ou j'aurais ponctionné à l'aventure, ou après avoir trouvé l'intestin, j'aurais été dans l'impossibilité de l'ouvrir convenablement et de le souder à la peau par la suture, but final de l'opération qu'il faut atteindre à tout prix (Obs. B).

Alors même qu'elle ne serait pas absolument indispensable, la résection de la pointe du coccyx facilite et abrége singulièrement l'opération; aussi y ai-je eu recours dans l'observation B, parce que la tumeur stercorale, bien que mise à nu, ne pouvait être attirée assez bas; dans l'observation D, parce que je craignais d'atteindre le cul-de-sac péritonéal; dans l'observation E, parce que la recherche se prolongeant et une hémorrhagie en nappe menaçant d'épuiser l'enfant, je voulais hâter la manœuvre. Dans l'observation F, enfin, parce que j'étais allé du côté de la vessie et du péritoine aussi loin que la prudence le permettait.

Dans tous les cas, l'agrandissement du champ opératoire a tellement facilité la manœuvre, qu'il m'a toujours été possible, aussitôt le coccyx excisé, de trouver l'intestin en quelques minutes, alors que je le cherchais auparavant depuis un quart d'heure au moins; laps de temps qui ne paraîtra pas énorme à quiconque s'est trouvé dans la nécessité de faire cette délicate opération.

J'ai dit plus haut, qu'outre la découverte et l'isolement du bout de l'intestin, la résection du coccyx facilita beaucoup la soudure de la paroi rectale à la plaie cutanée; c'est là un point majeur qui mérite de fixer l'attention. En effet, pour assurer l'innocuité de ce résultat final de l'entérotomie périnéale, pour prévenir l'infiltration stercorale, l'inflammation causée par le contact incessant des matières avec la surface de la plaie, et enfin le rétrécissement consécutif si menaçant, il faut créer un orifice naturel muco-cutané, qui conduise facilement les fèces jusqu'à l'extérieur — qui supprime le conduit granuleux — qui permette l'introduction du doigt et des lavements détersifs — qui, enfin, ait chance de rester continuellement ouvert.

L'affrontement du rectum et des téguments peut seul réaliser ces

exigences. Mais il est souvent rendu difficile, sinon impossible, par la situation élevée du cul-de sac rectal et par sa fixation solide aux parties voisines. Si l'on s'efforce trop de l'attirer en bas on peut, soit avec les pinces, soit avec les sutures, déchirer la fragile paroi. Par suite d'une tension trop forte, les sutures même bien placées, couperont les parties étreintes, avant la création d'adhérences suffisantes; l'intestin remontera et un large anneau cicatriciel se formera entre la peau et la paroi rectale.

La résection du coccyx remédie à ces inconvénients, et voici comment : elle dispense d'attirer en bas le cul-de-sac rectal, parce qu'elle permet de l'ouvrir en arrière et de l'attacher sans difficulté à la partie supérieure des bords de la plaie cutanée. A la vérité, l'anus artificiel ainsi placé est situé plus haut et plus en arrière que dans l'état normal, mais dans les trois cas où j'ai pu suivre les opérés assez longtemps, je n'ai pas remarqué que cette ectopie légère présentât de notables inconvénients.

J'aborde un autre point, c'est-à-dire les prétendus dangers de cette modification. Il est d'abord bien entendu que la suppression d'un bout du coccyx n'a aucune importance pour l'avenir. Reste à savoir si cette suppression, en tant que manœuvre opératoire, offre un véritable péril. Je m'évertue en vain à le découvrir. D'abord, on n'enlève que la pointe de l'os, c'est-à-dire un prolongement cartilagineux de 1 centimètre en moyenne et du volume d'une plume d'oie. On l'isole en arrière rien qu'en prolongeant l'incision médiane, et sur les côtés, avec deux coups de ciseaux, qui rasent les bords latéraux; on le sépare en haut du corps de l'os, soit avec la pointe du bistouri, soit avec les ciseaux; en avant, du côté du bassin, on pénètre dans une région occupée par un tissu cellulo-fibreux facile à déchirer avec un instrument mousse, et qui ne renferme aucun organe important, aucun vaisseau notable. Les dégâts occasionnés par cette excision ne sont rien en regard de ceux qui résultent de recherches aveugles faites dans ce point avec les doigts, les pinces et les instruments mousses. Donc les dangers de l'opération susdite sont tout à fait imaginaires; j'en appelle sur ce point à ceux qui voudront bien la répéter sur le cadavre (1).

---

(1) J'ai appliqué une fois la résection partielle du coccyx chez l'adulte pour faciliter l'extirpation d'une volumineuse tumeur du rectum. Le malade ayant succombé aux suites de l'opération, je ne puis dire ce qui en serait résulté, je sais seulement que la dissection profonde de la tumeur fut singulièrement aidée par cette opération. (Voir Raymond, *Extirpation des tumeurs*, thèses de Paris, 1870, page 95.)

Il ne me reste plus qu'à résumer les résultats définitifs que j'ai obtenus; ils me paraissent fort encourageants, bien que j'aie opéré dans des conditions souvent bien défavorables, savoir : deux fois sur des enfants chétifs nés avant terme; deux autres fois presque *in extremis*, l'un des enfants étant né depuis quatre jours, l'autre ne se débattant même pas sous le bistouri.

Je compte cependant une guérison, qui date de neuf ans bientôt. Une autre qui, remontant à quatre mois, peut être regardée comme assurée. Deux succès opératoires confirmés au bout d'un mois, puisque la plaie anale était fermée et l'orifice muco-cutané constitué, quand la mort est survenue vers le trente-cinquième jour. Le même résultat local était en train de se réaliser chez l'enfant, qui succombait au neuvième jour. Le sujet de l'observation C, qui fut opéré presque mourant, a survécu quarante-huit heures grâce au rétablissement du cours des matières.

L'opération a toujours été bienfaisante, et je ne puis la rendre responsable d'aucun des quatre revers que j'ai éprouvés. L'enfant de l'observation C s'est éteint sans symptôme déterminé; celui de l'observation D a succombé au sclérème.

Des deux sujets qui sont morts dans le deuxième mois, l'un a péri, j'ignore comment, et l'autre par suite d'un érysipèle ambulant.

Dans les six cas, l'anus artificiel a fonctionné d'une manière satisfaisante immédiatement et jusqu'au dernier moment. Une seule fois j'ai observé un rétrécissement consécutif, dont j'ai facilement fait justice par le simple débridement; mais je n'ai jamais constaté ni phlegmon stercoral, ni inflammation locale vive, ni pelvi-péritonite.

Un seul enfant a présenté une série d'accidents locaux ou de voisinage : une hémorrhagie secondaire, une première orchite, puis une seconde avec épanchement dans la tunique vaginale (1); un érysipèle très-étendu, une diarrhée abondante avec prolapsus; il a cependant lutté cinq semaines contre ces assauts.

On en peut conclure que la résection du coccyx, qui facilite si notablement l'exécution du procédé d'Amussat, ne lui ôte rien de sa valeur en tant qu'opération curative, et qu'on peut donc y recourir

(1) L'orchite pourrait être attribuée à l'extension de l'inflammation traumatique jusqu'à la prostate, mais elle peut aussi s'être développée spontanément. Deux autres fois déjà, j'ai vu cette affection survenir dans la première semaine de la vie chez des enfants d'ailleurs normalement constitués.

sans scrupule dès qu'elle paraît aider l'achèvement de l'entérotomie périnéale.

On pourrait croire que la situation excentrique donnée momentanément à l'anus artificiel nuira plus tard à sa constitution et à ses usages. Or, d'après mon expérience, c'est plutôt le contraire qui a lieu. Une fois, j'ai bien dûment constaté un rétrécissement, qu'il a fallu opérer. Dans les autres cas, non-seulement les matières fécales étaient bien retenues et la défécation était nettement intermittente, mais il y avait tendance fort marquée à la coarctation d'un anneau fibreux embrassant l'ourlet muco-cutané ; tendance qu'on surmonte, du reste, assez aisément par l'introduction du petit doigt répétée trois ou quatre fois dans les vingt-quatre heures et pendant des mois entiers.

Une seule fois, j'ai noté le prolapsus rectal, mais il était survenu tardivement après vingt jours de fonctionnement régulier de l'anus, et reconnaissait pour cause un violent tenesme et une diarrhée intense. Je suis persuadé qu'il ne serait pas devenu permanent.

Conclusions. — 1° L'entérotomie périnéale est la méthode d'élection dans les cas d'imperforation ano-rectale.

2° Elle doit être pratiquée autant que possible par le procédé d'Amussat, qui la rend à la fois moins grave dans le présent et plus efficace dans l'avenir.

3° Elle présente des difficultés incontestables relatives à la découverte du bout fermé de l'intestin et à la fixation de ce bout ouvert aux bords de la plaie cutanée.

4° La résection partielle du coccyx dans l'étendue de 1 centimètre en moyenne atténue considérablement ces difficultés.

5° Elle permet, sans causer de dégâts notables, d'élargir beaucoup le champ opératoire, d'atteindre le rectum très-haut, de le fixer à la peau sans le tirailler, sans l'attirer en bas de vive force, sans le mobiliser par la section périlleuse de ses adhérences antéro-supérieures.

6° Elle dispense des recherches faites à l'aveugle dans la profondeur du bassin et met à l'abri de la blessure involontaire du cul-de-sac péritonéal et des voies urinaires.

7° Elle abrége notablement la durée totale de l'opération.

8° D'une exécution très-facile, elle ne paraît avoir entrainé jusqu'ici aucun danger qui lui soit propre.

9° L'incision du coccyx n'est pas toujours nécessaire; si après quelques recherches infructueuses on ne trouve pas l'intestin dans

l'incision cutanée, ou si cet intestin trouvé, parait ne pas vouloir descendre facilement, il faut y recourir sans hésiter.

10° Si après la résection susdite, on ne trouve pas *bientôt* le rectum, il faut abandonner la voie périnéale et pratiquer l'entérotomie iliaque ou lombaire.

11° L'entérotomie périnéale, bien que méthodiquement pratiquée et définitivement réussie, peut laisser à sa suite une variété particulière de fistule ano-uréthrale due à la persistance d'une disposition embryonnaire.

M. TRÉLAT. Il est évident que par son nouveau procédé notre collègue agrandit le champ de l'application de l'anus artificiel périnéal. L'incision postérieure et la résection de la pointe du coccyx donnent d'autant plus de facilité pour rencontrer l'intestin que celui-ci se présente généralement sous la forme d'une vaste ampoule occupant la concavité du sacrum, faisant parfois saillie dans la région périnéale.

Il n'est pas rare de trouver un diverticulum allant de l'ampoule rectale vers la portion prostatique de l'urèthre, mais il faut savoir que dans ces malformations de l'anus, il existe des variétés nombreuses qui peuvent faire échouer toutes les prévisions du chirurgien. Dans les cas où l'ampoule rectale est facilement accessible, il ne semble pas utile à M. Trélat de reséquer le coccyx.

M. VERNEUIL n'a jamais rencontré les cas simples auxquels fait allusion M. Trélat. Son désir est d'aller franchement au but, sans hésitation, d'atteindre du premier coup les dernières limites de l'entérotomie périnéale. Il pense qu'on achèvera ainsi des opérations qui, sans cela, seraient restées incomplètes. Deux fois sur six opérations, M. Verneuil aurait dû abandonner la voie périnéale, s'il n'avait eu recours à la résection du coccyx.

M. SÉE a fait dernièrement une ponction au trocart pour une imperforation de l'anus, et a donné issue au méconium. Il se disposait à dilater le rectum, mais l'enfant n'a pas été ramené. Il regrette de n'avoir pas connu le procédé de M. Verneuil.

M. GUYON a pratiqué une fois l'anus artificiel périnéal en suivant le procédé de M. Verneuil, mais il ne rencontra pas l'intestin et dut recourir à la méthode de Littre. L'existence d'ancien cordon n'avait pu le guider vers l'ampoule rectale. Il reconnait toutefois que ce procédé ne fut suivi d'aucun accident opératoire et qu'il donne beaucoup plus de chances de succès, lorsque l'ampoule n'est pas inaccessible.

M. Guyon préfère, chez les nouveau-nés, l'emploi de fils de soie aux fils métalliques qui se prennent dans les langes.

M. TILLAUX demande à M. Verneuil s'il applique l'excision du coccyx à toutes les imperforations de l'anus. Dans les cas où, à l'aide du doigt, on peut soupçonner la présence du cul-de-sac rectal, y a-t-il nécessité d'augmenter le traumatisme au lieu de se borner à une ponction et à la dilatation consécutive ?

M. Tillaux a suivi cette conduite récemment et n'a eu qu'à s'en louer. Une ponction faite avec un trocart ordinaire, en se dirigeant vers la concavité sacrée, amena le méconium, et la dilatation, faite pendant les jours qui ont suivi, a permis le rétablissement complet de la fonction.

M. Verneuil pense-t-il qu'il soit nécessaire de suturer les lèvres de l'intestin à la peau du périnée, même lorsque la portion sphinctérienne de l'intestin existe ? M. Tillaux demande, en outre, à M. Verneuil s'il considère comme fatal le rétrécissement du rectum à la suite d'une ponction simple suivie de dilatation ?

M. VERNEUIL est d'avis que, dans tous les cas, quels qu'ils soient, d'imperforation de l'anus, il convient d'agir comme il le conseille : inciser sur la ligne médiane jusqu'au coccyx et reséquer une partie de cet os, si c'est nécessaire. Il conseille d'avoir toujours recours à la pratique d'Amussat, c'est-à-dire la suture de l'intestin au tégument externe, et il craint bien que le procédé employé par M. Tillaux ne soit suivi d'un rétrécissement auquel il faudra remédier plus tard.

La séance est levée à 5 heures 1/2.

Le secrétaire : TILLAUX.

SÉANCE DU 4 JUIN 1873.

Présidence de M. PERRIN, vice-président.

Le procès-verbal de la dernière séance est lu et adopté.

CORRESPONDANCE

La correspondance comprend :

La *Gazette des Hôpitaux* ; — l'*Union médicale* ; — la *Gazette hebdomadaire* ; — la *France médicale* ; — la *Tribune médicale* ; — le

Bordeaux médical; — la *Gazette médicale de Strasbourg*; — le *Bulletin général de thérapeutique*; — les *Archives générales de médecine et de chirurgie*.

M. DUBOUÉ, membre correspondant, offre à la Société un ouvrage intitulé : *Recherches sur les propriétés thérapeutiques du seigle ergoté.*

M. Beau (de Toulon) offre un ouvrage intitulé : *Du traitement des plaies en général, et en particulier d'un mode de pansement antiseptique par le coaltar et le charbon.*

M. Ch. Monod adresse deux exemplaires de sa thèse inaugurale pour le concours du prix Duval : *Étude sur l'angiome simple sous-cutané circonscrit.*

M. VERNEUIL offre, de la part de M. Alfred Flournier, un ouvrage intitulé : *Leçons sur la syphilis, étudiée plus particulièrement chez la femme.*

M. Bourgogne (de Condé), candidat au titre de membre correspondant, adresse les ouvrages suivants : *Épidémie cholérique observée pendant l'année* 1866; — *De la grippe épidémique*; — *Du choléra infantile*; — *Vaste plaie de l'avant-bras*; *hémorrhagies consécutives très-rebelles*; *ligature dans la plaie*; *guérison.*

M. Chassaniol, deuxième chirurgien en chef de la marine en retraite, candidat au titre de membre correspondant, adresse un mémoire manuscrit intitulé : *Quelques considérations sur la combustion spontanée.* (Comm. : MM. Horteloup, Forget, Paulet, rapporteur.)

M. LARREY offre une collection de thèses de chirurgie et les portraits de de Graëfe et de Valentin Mott, membres correspondants étrangers.

M. Buchanan Baxtes (de Londres) envoie la traduction anglaise du *Manuel d'histologie pathologique* de Rindfleich.

M. FORGET offre, de la part de M. Bonnafont, la deuxième édition de son *Traité théorique et pratique des maladies de l'oreille.*

Suite de la discussion sur l'anus artificiel périnéal.

M. MARJOLIN. J'ai fait un certain nombre de fois l'opération de l'anus artificiel périnéal, mais il me serait impossible de fournir une statistique, car, le plus souvent, on ne peut suivre les enfants opérés à l'hôpital; certains que j'avais cru guéris étaient morts, et réciproquement. Lorsque l'opération est pratiquée quatre ou cinq jours après la naissance, elle a beaucoup moins de chances de réussir, parce que les enfants sont souvent atteints de péritonite à

cette époque. Je pense, contrairement à M. Verneuil, qu'il est des cas où l'on sent assez bien l'intestin avec le doigt. Guersant avait donné le conseil excellent de toujours sonder les malades pour apprécier l'existence de l'ampoule. Dans ces cas, si le doigt rencontre le rectum, l'opération est très-simple et réussit d'habitude par une simple incision. Je demanderai à M. Verneuil si, même dans ces cas simples, il donne le conseil de suturer la paroi intestinale à la peau.

M. VERNEUIL. Je n'ai jamais rencontré de cas aussi simples que ceux que suppose M. Marjolin. Rien n'est plus trompeur que cette sensation de l'ampoule périnéale avec le doigt; on la croit très-superficielle, lorsqu'elle siége au contraire assez haut. Il est évident que si le périnée bombe, l'incision simple ne présente aucun inconvénient. Mais que l'ampoule rectale soit loin ou près des téguments, il faut toujours, dans tous les cas, suturer la muqueuse à la peau, car c'est le seul moyen d'éviter le phlegmon stercoral.

M. BLOT demande à M. Verneuil jusqu'à quelle hauteur il lui est possible d'arriver à l'aide de son procédé, car il a vu des ampoules rectales situées à 8 et 10 centimètres, et il ne pense pas qu'on puisse y atteindre par la voie périnéale.

M. VERNEUIL regarde également ces cas comme justiciables des opérations de Littre ou de Callisen, auxquelles il a recours s'il ne rencontre pas l'intestin après avoir reséqué un centimètre du coccyx. Il considère que par la voie ainsi ouverte on peut rémonter à 3 centimètres de hauteur.

M. FORGET. Par la question qu'il adresse à M. Verneuil relativement à la hauteur à laquelle on peut porter la dissection à l'intérieur du bassin, M. Blot soulève un point délicat qu'on ne peut préciser avant l'opération. Elle seule, en effet, permet de reconnaître le lieu précis qu'occupe l'ampoule rectale. Or, en médecine opératoire, il est une règle qui prescrit de n'opérer qu'en voyant clair à ce que l'on fait, et en sachant où l'on va.

Est-ce à dire que dans le cas pathologique dont il s'agit, je veuille blâmer l'acte opératoire préconisé par M. Verneuil? Non, assurément; car il n'y a rien de mieux à faire que de chercher à rétablir l'orifice anal dans sa place naturelle. Sans doute il y a des incertitudes sur le point où se termine le rectum, et même sur son existence; il peut manquer en grande partie, et être remplacé par un cordon fibreux de plusieurs centimètres de longueur. J'ai communiqué à la Société de chirurgie un cas où l'anus offrait tous les caractères extérieurs d'une conformation normale; l'exploration

permit de s'assurer qu'il était imperforé, et qu'il s'agissait d'un pseudo-anus, n'allant pas à plus d'un centimètre de profondeur.

Je n'insisterai pas sur les détails de l'anatomie pathologique de ce cas, qui sont longuement exposés dans le tome IVe de nos Bulletins (2e série).

Je rappellerai seulement qu'un cordon fibreux remplaçait le rectum dans toute son étendue, et que, pour atteindre le gros intestin, il eût fallu porter la dissection jusqu'au-dessus de l'angle sacro-vertébral.

Il est certain que l'opération d'Amussat, à laquelle M. Verneuil ajoute la résection du sommet du coccyx en vue d'élargir la voie d'exploration, ne réussirait pas dans cette variété de malformation du rectum ; mais celle-ci est, je crois, exceptionnelle, et on ne saurait par des exceptions juger une méthode opératoire, dont l'opportunité a été démontrée par les six cas que M. Verneuil a cités. Aussi, d'après ce que j'ai observé depuis trente années de pratique, je considère que la voie périnéale est la seule à suivre pour le rétablissement d'un anus ; et, à défaut d'y réussir, je me déciderai difficilement à faire l'opération de Littre ou de Callisen, parce qu'en admettant qu'elle réussisse, les déplorables conditions où se trouve l'opéré sont de nature à lui rendre la vie insupportable.

M. DESORMEAUX fait un rapport sur les observations suivantes, adressées à la Société par M. le docteur Julliard (de Genève).

Anévrysme diffus primitif intra-orbitaire. — Guérison par inflammation du sac. — Gangrène du globe oculaire. — La nommée Françoise M..., âgée de soixante-neuf ans, entre à l'hôpital cantonal de Genève le 26 avril 1872. Cette femme qui, jusqu'à présent, s'était toujours très-bien portée et n'avait jamais été malade, étant assise, occupée à un travail de couture, ressentit soudainement et sans cause occasionnelle aucune, une violente douleur dans l'œil et la tempe gauches, et perdit connaissance pendant quelques instants. Dans la nuit qui suivit cet accident, les douleurs persistèrent très-vives. La malade s'aperçut en même temps que son œil gauche grossissait rapidement et que la vue s'en allait de ce côté.

Le lendemain matin, elle est amenée à l'hôpital. Je constate que l'œil gauche est fortement projeté au dehors et forme une tumeur grosse comme la moitié du poing. La paupière supérieure est d'un rouge foncé, fortement tendue et œdématiée. L'œil, repoussé au dehors de la cavité orbitaire, dépasse d'un centimètre au moins la paupière supérieure ; la cornée repose sur la joue, un peu au-des-

sous de l'os de la pommette; la conjonctive est rouge, boursouflée et gorgée de sang; la cornée est encore transparente; la pupille se distingue facilement : elle est immobile et dilatée.

La tumeur présente des battements isochrones à ceux du cœur, et qu'on perçoit aisément en appliquant la main sur la tumeur. Quand la malade baisse la tête ou fait des mouvements, les battements augmentent d'intensité.

En appliquant le stéthoscope sur la tumeur, on n'entend aucun bruit. La main appliquée sur la tumeur ne perçoit aucun frémissement. La malade souffre beaucoup de l'œil gauche, et a le sentiment très-net des battements dont il est le siége; elle se plaint, en outre, d'un bruissement continuel dans l'oreille et la région temporale gauches. Aucun organe n'est paralysé. Le pouls est accéléré, plein et irrégulier. Les artères sont manifestement athéromateuses. La malade a, en outre, une affection organique du cœur, caractérisée par des battements irréguliers et tumultueux, et par un bruit de souffle au premier temps. L'œil droit est sain et présente un arc sénile des plus prononcés.

Application d'une vessie de glace sur la tumeur. Potion de digitale.

27 avril. — La cornée est ternie; la conjonctive commence à se mortifier. Les battements de la tumeur sont plus prononcés que la veille, au point qu'on les distingue facilement depuis le pied du lit de la malade. L'auscultation de la tumeur fait entendre un bruit de susurrus continu avec redoublement prononcé. La compression de la carotide gauche fait complétement cesser les battements, sans toutefois produire l'affaissement de la tumeur; celle-ci est tellement douloureuse quand on la comprime, qu'il est impossible d'essayer de la réduire. L'état fébrile est toujours intense.

28 avril. — L'œil tout entier est sphacélé. Céphalalgie très-vive; la peau est chaude et sèche.

3 mai. — La fièvre a disparu; les douleurs de tête persistent. La malade, s'étant levée, a eu un vertige qui l'a obligée à se remettre au lit. L'eschare formée par l'œil mortifié commence à se détacher. Les battements continuent avec la même intensité; le bruit de susurrus est toujours très-facile à percevoir.

8 mai. — Les battements de la tumeur diminuent. Les douleurs sont moindres. Le bruit de susurrus ne s'entend plus.

20. — Les battements ont complétement disparu. L'œil est en partie éliminé. La tumeur orbitaire a diminué; elle est actuellement de la grosseur d'un œuf de poule, dure et non douloureuse à la pression.

2 juin. — Depuis hier au soir la malade a ressenti dans l'œil droit des douleurs assez fortes, accompagnées de battements. Céphalalgie dans la région temporale correspondante. L'œil gauche est complétement éliminé. Pas de fièvre.

6 juin. — Paralysie de la paupière supérieure droite, que la malade ne peut plus soulever. La vision est intacte. Douleurs dans la région temporale, s'étendant à la racine du nez et dans toute la moitié droite de la tête. — Vésicatoire à la tempe.

20 juin. — Après quelques séances d'électrisation, la paralysie de la paupière a disparu. La céphalalgie a cessé depuis quelques jours.

24 juin.— La malade quitte l'hôpital en parfaite santé. La tumeur orbitaire est encore de la grosseur d'un œuf de poule. Les paupières sont encore œdématiées, mais de coloration normale.

20 février 1873. — Je revois la malade. L'exorbitisme a totalement disparu ; toutefois, l'œil gauche n'est pas enfoncé, comme cela s'observe lorsqu'il y a eu perte du globe de l'œil. Aucun battement dans la cavité orbitaire. — La malade est en parfaite santé, sauf une kérato-conjonctivite chronique, survenue il y a cinq mois.

Dans l'observation que je viens de rapporter, il s'agit évidemment d'une congestion cérébrale qui a provoqué la rupture de l'artère ophthalmique et entraîné la formation d'un anévrysme intra-orbitaire. L'absence complète de tout prodrome, la soudaineté du début, la douleur vive éprouvée par la malade au moment de l'accident, tout concorde à faire admettre une rupture artérielle. Cette rupture, qui ne peut être attribuée à aucune cause extérieure, s'explique d'ailleurs très-bien par l'état athéromateux du système artériel auquel, sans nul doute, participait l'artère ophthalmique.

Le seul point de diagnostic qui puisse ici faire une difficulté, est la question de savoir s'il s'agit d'un anévrysme diffus primitif ou d'un anévrysme diffus consécutif; en d'autres termes, si l'épanchement sanguin est dû à la rupture d'un vaisseau artériel ou à celle d'un sac anévrysmal antérieurement existant.

Cette question ne saurait être résolue d'une façon définitive que par l'autopsie. En effet, vu le petit volume de l'artère ophthalmique, un anévrysme à sac peut se former sur son trajet sans donner lieu à aucun symptôme extérieur, et par conséquent passer inaperçu, puis, la tumeur continuant à s'accroître, et les parois du sac se rompant sous l'influence de la pression sanguine, le malade éprouve alors des sensations auxquelles il fait remonter le début de son mal.

J'observerai à ce propos que si, chez ma malade, un anévrysme a pu exister antérieurement sans manifester sa présence par des signes extérieurs, il est probable qu'il se serait révélé par de vagues sensations et par des troubles fonctionnels. Or, dans l'espèce, on ne trouve rien de semblable ; l'accident est survenu au milieu de la santé la plus parfaite et sans aucun prodrome. Il est donc plus naturel d'admettre que, sous l'influence de la pression sanguine, exagérée par une congestion cérébrale, — et il y a eu évidemment congestion cérébrale puisqu'il y a eu perte de connaissance, — l'artère ophthalmique dont les parois étaient altérées s'est rompue, et qu'il s'est produit de la sorte un anévrysme diffus primitif.

Un autre fait des plus intéressants à observer, est le volume considérable de la tumeur et la rapidité avec laquelle elle s'est développée.

L'exorbitisme est un symptôme constant des anévrysmes intra-orbitaires : il est signalé à des degrés divers dans toutes les observations, accompagné de troubles plus ou moins intenses de la vision. Mais nulle part, sauf dans une observation de M. Freer (de Birmingham), je ne l'ai trouvé poussé aussi loin qu'il l'était chez ma malade. Chez elle, la tumeur était vraiment énorme : l'œil était expulsé en entier de la cavité orbitaire, et la cornée reposait un peu plus bas que l'os de la pommette.

C'est à cet exorbitisme excessif qu'est dû le sphacèle du globe de l'œil, phénomène d'une extrême rareté et dont je n'ai pu trouver l'analogue que dans l'observation de M. Freer, à laquelle j'ai déjà fait allusion. Il s'agissait, dans ce cas, d'un jeune homme qui, à la suite d'une fièvre inflammatoire, éprouva dans l'orbite un sentiment de douleur, accompagné de battements. En peu de jours, l'œil fut chassé de l'orbite et suppura.

La rapidité avec laquelle la tumeur anévrysmale s'est développée, est un phénomène tout à fait insolite. En effet, comment les choses se passent-elles quand une artère d'un calibre aussi petit que l'artère ophthalmique vient à se rompre ? Le sang, en s'extravasant peu à peu, distend progressivement les tissus environnants. Il se forme ainsi, au bout d'un certain temps, une cavité irrégulière communiquant librement avec l'artère ; cette tumeur donne lieu à des battements, et tend à s'accroître indéfiniment. Aussi voyons-nous les anévrysmes intra-orbitaires se développer lentement, et ce n'est habituellement qu'à une époque plus ou moins éloignée du début que l'exorbitisme apparait pour s'accroître d'une façon lente et continue.

Dans le cas qui m'occupe, les choses se sont passées tout autrement. C'est, en effet, dans l'espace de quelques heures seulement que l'anévrysme, refoulant devant lui les tissus environnants, a acquis son maximum de développement. Le lendemain du début des accidents la tumeur était considérable, et l'œil chassé jusqu'au dessous de l'os zygomatique. Un semblable développement ne serait pas extraordinaire pour un anévrysme se formant aux dépens d'un gros tronc artériel et au milieu de tissus lâches; il est d'autant plus remarquable que l'artère qui a donné lieu à l'anévrysme est d'un très-petit calibre, et que le sang épanché a dû refouler des tissus tout particulièrement résistants.

On m'objectera peut-être que le développement subit et considérable de cet anévrysme étant disproportionné avec le calibre de l'artère qui lui a donné naissance, il n'y a pas eu là simplement rupture d'un vaisseau, mais bien d'un sac anévrysmal déjà formé. Je répondrai à cela que, si un anévrysme existait antérieurement, il devait être nécessairement d'un très-petit volume, puisqu'il n'avait donné lieu à aucun symptôme, à aucun trouble quelconque. Or, je ne vois pas comment un anévrysme d'un volume aussi restreint donnerait plus facilement issue à une grande quantité de sang que ne pourrait le faire la rupture d'un vaisseau comme l'artère ophthalmique.

Je trouve, pour ma part, l'explication de la soudaineté et de l'étendue de cet épanchement dans l'état des parois artérielles et dans l'affection organique du cœur que portait la malade. Sous l'influence de la maladie cardiaque, il s'est produit une congestion cérébrale, qui doit être attribuée bien plus à la suspension morbide de l'action des artères et aux obstacles, au libre dégorgement des veines, qu'à l'excès d'action contractile du ventricule gauche. L'artère, dont les parois étaient affaiblies, a cédé, et l'épanchement qui a été la conséquence de cette rupture a été d'autant plus abondant que, grâce à la congestion encéphalique, la pression sanguine était plus intense.

Il me reste, en finissant, quelques remarques à faire sur la guérison de cet anévrysme et sur le traitement que j'ai mis en usage. Je me suis borné pour toute médication à l'application continue sur la tumeur d'une vessie de glace, jusqu'au moment où les battements ont commencé à disparaître. On serait tenté, au premier abord, d'attribuer à la méthode réfrigérante tout le mérite de cette guérison. Or, il n'en est pas ainsi. Lorsque je vis la malade quinze ou dix-huit heures après le début de son mal, la tumeur orbitaire

présentait des signes évidents d'inflammation. La douleur locale vive, que la moindre pression rendait insupportable, la chaleur et la rougeur de la peau, enfin la réaction générale qui se maintint pendant plusieurs jours, dénotent un état inflammatoire qu'il n'est pas possible de méconnaître.

Cette inflammation, qui a évidemment débuté par les tissus environnants violemment déplacés et irrités par le sang brusquement extravasé, s'est propagée à l'anévrysme, dans lequel elle a provoqué la formation de caillots passifs, qui ont fini par amener l'oblitération du sac et de l'artère. Ce n'est donc pas en vue de provoquer la guérison de l'anévrysme que j'ai employé la réfrigération, méthode infidèle et dont la puissance curative dans le traitement des tumeurs anévrysmales est plus que douteuse, mais bien dans le but de combattre et de prévenir les accidents que l'inflammation des anévrysmes entraîne souvent après elle. A ce titre, mais à ce titre seulement, la réfrigération a joué dans la guérison de ma malade un rôle important.

Absence de l'anus avec abouchement anormal du rectum. — Opération par la méthode périnéale. — L'enfant qui fait le sujet de cette observation appartient au sexe masculin. Il est venu au monde petit et chétif, au terme de huit mois, le 25 novembre 1871, à l'hôpital cantonal de Genève.

27 novembre.— L'infirmière me dit que cet enfant est malade ; il n'a pas encore voulu prendre le sein; il n'a pas eu de selles, il est très-agité et rend des gaz par la verge.

En examinant les parties, je vois qu'il n'y a pas d'orifice anal. Je ne constate dans le sillon interfessier aucun des plis qui s'observent autour de l'anus. A la place de l'orifice anal, la peau présente une petite ouverture de la grosseur d'une tête d'épingle, comme taillée à l'emporte-pièce, et autour de laquelle on ne voit pas la peau prendre les caractères d'une muqueuse. Le stylet introduit dans cet orifice pénètre dans une petite cavité, à une profondeur d'un demi-centimètre environ. Il ne sort aucune matière par cet orifice. Pendant que je me livrais à cet examen, l'enfant se mit à uriner. Il sortit d'abord une urine parfaitement limpide; mais vers la fin de la miction, l'urine apparut colorée en jaune verdâtre par le méconium et mélangée de gaz qui sortaient avec bruit. Je conclus de ce fait qu'il y avait une communication entre l'intestin et les organes génito-urinaires.

En même temps, je constatai un gonflement considérable du

ventre, qui était tendu, fortement ballonné, et donnait à la percussion un son tympanique. Des veines nombreuses se dessinaient sur la surface de l'abdomen. Les bourses et la verge présentaient un œdème considérable. État général mauvais : l'enfant est agité, ses traits sont altérés ; il n'a pas encore voulu prendre le sein.

Je me mis aussitôt en devoir de l'opérer. Toutefois, avant de commencer l'opération, je voulus rendre les assistants témoins de la miction de cet enfant. Dans ce but, je pressai avec la main la région hypogastrique : l'urine s'échappa aussitôt, mais cette fois elle sortit colorée dans sa totalité par le méconium. A la fin de la miction, des gaz s'échappèrent bruyamment par le méat, comme la première fois.

Je cherchai d'abord à introduire une sonde dans la vessie, mais l'œdème des parties génitales était tel qu'il me fut impossible de trouver le méat urinaire et je dus renoncer à placer un cathéter dans l'urèthre. L'enfant étant couché sur le dos, je fis une incision sur la ligne médiane depuis l'origine des bourses jusqu'au coccyx. J'incisai dans la profondeur des tissus, couche par couche, avec beaucoup de ménagements, en ayant soin de me tenir toujours tout près du sacrum, de crainte de blesser l'urèthre. Arrivé à une profondeur d'environ 3 centimètres, j'aperçus à la partie supérieure et antérieure de la plaie une masse d'un gris jaunâtre, que je jugeai être l'intestin : il était flasque et nullement distendu par les matières, comme je m'attendais à le trouver. Après m'être assuré que j'avais bien affaire au rectum, je le séparai des tissus voisins avec une sonde cannelée, et l'attirai facilement avec des pinces jusqu'au niveau de la peau.

Il ne me restait plus qu'à détruire l'adhérence de l'intestin avec les voies urinaires. Dans ce but, comme je n'avais pas de cathéter dans l'urèthre pour me guider dans mes manœuvres, je coupai l'extrémité de l'intestin, et j'introduisis un doigt dans le rectum ; j'arrivai ainsi à sentir l'orifice de la fistule et à me rendre un compte exact de l'adhérence, que je sentais très-nettement entre la pulpe du doigt et le bout de ma sonde cannelée. J'essayai alors de la rompre avec la sonde, et ne pouvant y parvenir, je me servis de ciseaux. Mais je ne tardai pas à m'apercevoir qu'il était impossible de la vaincre sans couper l'urèthre ou l'intestin. En outre, vu la profondeur à laquelle je me trouvais, je craignais de blesser le péritoine. J'arrêtai là l'opération, et j'affrontai la muqueuse rectale avec la peau au moyen de sutures métalliques. Le méconium s'écoula avec abondance.

28 novembre. — Les sutures ont bien tenu. L'intestin est maintenu en contact avec la peau. Les matières s'écoulent facilement. Le ballonnement du ventre a disparu, ainsi que l'œdème des parties génitales. L'état général est satisfaisant : l'enfant a pris le sein à plusieurs reprises, ce qu'il n'avait pas fait avant l'opération.

29 novembre. — Les matières sortent toujours avec facilité. Je constate que l'enfant rend de l'urine par le rectum, en même temps que par la verge. L'urine qui sort par le méat est limpide. Une légère rougeur a apparu sur le pourtour de la plaie, ainsi que de l'empâtement. L'état général continue à être satisfaisant. Je fais enduire la peau avec du cérat afin d'éviter le contact irritant de l'urine.

1er décembre. — J'enlève les fils qui coupent les tissus ; l'intestin reste en place ; toutefois, il n'est pas réuni à la peau.

8 décembre. — Le nombril de l'enfant est rouge et ulcéré. Diarrhée, amaigrissement. L'enfant ne tete pas. Contracture aux extrémités. Les matières sortent toujours par le rectum, qui est resté en place et n'a aucune tendance à remonter. La plaie est rouge et ne se cicatrise pas ; la peau circonvoisine est enflammée et ulcérée. Bains, cataplasmes.

10 décembre. — L'enfant a succombé. *Autopsie* : j'introduis d'abord une bougie dans l'urèthre. Cette bougie arrive dans le rectum, et il est impossible de la faire parvenir dans la vessie ; à chaque nouvelle tentative, elle pénètre invariablement dans l'intestin. J'incise la face antérieure de l'urèthre jusqu'au col de la vessie, et je trouve dans la région prostatique un petit orifice, qui fait communiquer l'urèthre avec le rectum. Cet orifice, froncé sur ses bords, est arrondi et assez large pour donner passage à une bougie n° 8. L'intestin adhère avec la région prostatique de l'urèthre, dans une étendue d'environ un centimètre. En ce point, la paroi antérieure du rectum se confond avec la paroi postérieure de l'urèthre. L'adhérence est constituée par une membrane fibreuse, perforée à son centre ; cette membrane est mince et si résistante qu'il fut impossible de séparer les deux organes par la dissection. Le péritoine ne présente aucune trace d'inflammation. Voici comment il est disposé : l'intestin, par son adossement avec l'urèthre, forme un angle ouvert en haut, et dont le sommet est constitué par l'adhérence uréthro-intestinale. La séreuse abdominale recouvre la paroi postérieure de la vessie, descend jusqu'au niveau de l'abouchement anormal, contre lequel elle se réfléchit pour remonter le long de l'intestin ; elle forme ainsi un cul-de-sac accolé contre le bord supérieur de l'adhérence uréthro-intestinale. Il n'y a aucun

vestige du sphincter anal. Les autres organes ne présentent aucune altération.

Cette observation est intéressante à plus d'un titre, et présente des particularités sur lesquelles je désire insister.

Habituellement, l'intestin se présente à l'opérateur considérablement distendu par le méconium. Cette distension, qui est un moyen précieux de diagnostic, a fait complétement défaut dans le cas que je viens d'exposer. Cet état de vacuité de l'ampoule rectale a été observé quelquefois (Billard, Blandin, Denonvilliers, Danyau). Mais dans tous les cas où il s'est rencontré, le méconium épaissi ou solidifié était retenu soit au-dessus de la valvule iléo-cœcale, soit dans la longueur du gros intestin, et ne s'écoula pas après l'ouverture de l'imperforation anale. Chez mon malade, l'ampoule rectale était vide, sans ce que ce fait puisse s'expliquer par un état particulier du méconium ni par un obstacle au cours des matières. L'intestin une fois ouvert, le méconium s'écoula de lui-même par la plaie.

La disposition du péritoine mérite aussi d'être notée. Il est, en effet, très-important de savoir comment le péritoine se comporte dans ce genre de malformations, et pourtant ce côté du sujet a été peu étudié.

On sait qu'à l'état normal la séreuse abdominale descend plus bas chez l'enfant que chez l'adulte, puisque souvent, à l'époque de la naissance, elle recouvre une partie des vésicules séminales chez les garçons. C'est précisément ce qui existait chez mon petit malade : le péritoine descendait plus bas que le col de la vessie; il tapissait le commencement de l'urèthre, jusqu'au niveau de l'adhérence recto-uréthrale contre laquelle il se réfléchissait. Cette disposition du péritoine était telle, qu'il eût été impossible de détruire la fistule sans blesser la séreuse. J'ai donc eu raison de renoncer à sectionner l'adhérence, car en le faisant j'aurais infailliblement ouvert le péritoine.

Il est encore un point sur lequel je tiens à présenter quelques considérations : je veux parler de la coloration des urines par le méconium.

Lorsqu'on se trouve en présence d'un abouchement anormal de l'intestin avec les voies génito-urinaires, et qu'on se propose d'y porter remède par une opération chirurgicale, il est important de savoir, avant d'entreprendre l'opération, si c'est avec la vessie ou avec l'urèthre que l'intestin est en communication. Pour arriver

à cette connaissance, le cathétérisme pourra être très-utile et devra être pratiqué toutes les fois que cela sera possible. Mais l'exploration à l'aide de la sonde ne fournit pas toujours toutes les indications qu'on pourrait en attendre. Il est d'ailleurs des cas, et celui que je viens de rapporter en est un exemple, où le cathétérisme ne sera pas possible, et où il faudra recourir à d'autres moyens d'investigation.

D'après M. Giraldès, toutes les fois que chez un enfant imperforé le périnée est arrondi, sans présenter aucune dépression, et quand l'espace qui sépare les tubérosités ischiatiques conserve sa distance normale ou même est élargi, on peut supposer que l'intestin atrésié descend assez bas dans le bassin, et qu'il n'est pas très-éloigné de l'extérieur. Toutes les fois, au contraire, que le détroit inférieur du bassin est très-resserré et que les tubérosités ischiatiques sont rapprochées, on peut supposer avant toute autre exploration que l'intestin est très-éloigné. J'admets volontiers que la conformation de la région pourra fournir des indices à l'aide desquels il sera quelquefois possible de diagnostiquer la nature de la malformation; mais lorsque, étant donné un abouchement de l'intestin avec les voies urinaires, il s'agit de savoir où siége la fistule, l'inspection du périnée et du bassin ne permet pas de savoir si c'est avec la vessie ou avec l'urèthre qu'il y a communication.

Je me suis demandé si, à l'aide des différentes variétés de coloration que l'urine peut présenter, il ne serait pas possible d'arriver à connaître d'une façon précise si l'intestin est abouché avec la vessie ou avec l'urèthre.

M. Trélat considère le mélange de l'urine avec le méconium comme caractéristique d'un abouchement avec l'intestin; mais il ajoute qu'il n'indiquera pas si c'est la vessie ou l'urèthre qui reçoit la fin de l'intestin.

D'après M. Roux (de Brignolles), si la totalité de l'urine rendue est colorée par le méconium, l'ouverture est vésicale; tandis que si les premières gouttes d'urine ont seules la teinte verdâtre, l'abouchement a lieu dans l'urèthre.

Cette dernière proposition n'est pas exacte; j'en citerai pour preuve le fait que je rapporte : dans ce cas, avec un abouchement recto-uréthral, les dernières gouttes furent seules colorées dans une première miction, ce qui est précisément l'inverse de ce qui aurait dû se passer suivant M. Roux; dans une seconde miction, la totalité de l'urine rendue était colorée, ce qui, d'après M. Roux, ne devrait se rencontrer que dans les abouchements vésicaux.

A mes yeux, il n'y a que la coloration des premières gouttes d'urine seulement, qui indique d'une façon certaine un abouchement du rectum avec l'urèthre. Toutes les autres variétés de mélanges de l'urine avec le méconium sont impuissantes à fourni. aucune donnée sur le siége de la fistule.

Supposons d'abord un abouchement recto-vésical. Dans ce cas, si les matières fécales n'ont pas pénétré dans la vessie (ce qui peut très-bien arriver, surtout si la fistule est étroite), l'urine sortira limpide dans sa totalité. Si, au moment où la miction commence, la vessie renferme déjà des matières, la totalité de l'urine rendue sera colorée. Enfin il pourra arriver qu'au moment où le malade commence à uriner, la vessie ne contienne point de matières; mais que dans le cours de la miction, du méconium pénètre dans la vessie : il y aura alors limpidité des premières gouttes d'urine, et coloration des dernières seulement.

Supposons maintenant que la communication existe entre le rectum et le canal de l'urèthre. Si les voies urinaires ne contiennent point de matières, la totalité de l'urine rendue sera limpide. Si, au moment où la miction commence, l'urèthre contient du méconium, l'urine sortant pure de la vessie arrive au niveau de la fistule uréthrale, se souille au contact des matières qu'elle rencontre et les chasse devant elle; ces matières, une fois expulsées, l'urèthre est pour ainsi dire nettoyé, et l'urine apparaît alors avec la limpidité qu'elle avait dans la vessie. Il y aura dans ce cas coloration des premières gouttes d'urine seulement et limpidité des dernières. Si, au moment où la miction s'établit, l'urèthre est vide, l'urine sortira d'abord limpide; mais si, pendant que la miction continue, des matières pénètrent dans le canal, l'urine se colorera à la fin; il y aura ainsi limpidité des premières gouttes d'urine et coloration des dernières : c'est ce qui eut lieu dans la première miction de mon malade.

Enfin il pourra aussi arriver, qu'en même temps que le méconium contenu dans l'urèthre avant le commencement de la miction est expulsé par les premières gouttes d'urine et les colore, il y ait pénétration dans le canal de nouvelles matières, et cela pendant toute la durée de la miction. Il y aura alors coloration de la totalité de l'urine. C'est ce qui s'est passé lors de la seconde miction de mon malade, dans laquelle la totalité de l'urine est sortie colorée.

On sera peut-être tenté d'attribuer cette pénétration continue du méconium dans l'urèthre à la pression que j'ai exercée sur l'abdomen, pression qui, en s'étendant au rectum, aurait provoqué le pas-

sage des matières par la fistule. Je répondrai à cela que la pression que j'ai exercée sur la région hypogastrique a été légère et de courte durée : dès que j'ai vu apparaître l'urine, je l'ai aussitôt suspendue; néanmoins l'urine continua de sortir, grâce aux seuls efforts faits par l'enfant. La pénétration du méconium dans l'urèthre était évidemment due à l'action des muscles abdominaux contractés pendant la miction, et aux efforts de défécation faits par l'enfant sous l'influence du ténesme, qui s'observe constamment dans cette maladie. Il y a eu simultanément effort pour expulser l'urine, et effort pour expulser les matières; celles-ci ont alors pénétré d'une façon continue dans le canal pendant la miction, et ont coloré la totalité de l'urine rendue.

En résumé, il résulte de ce que je viens de dire que la limpidité et la coloration de la totalité de l'urine pourront s'observer indifféremment dans les abouchements anormaux du rectum avec la vessie et dans ceux de l'intestin avec l'urèthre.

La coloration des dernières gouttes d'urine s'observera de même dans les deux espèces de malformations.

Il n'y a donc que le mélange des matières avec les premières gouttes d'urine seulement, qui soit un signe *pathognomonique* des abouchements de l'intestin avec le canal de l'urèthre.

La Société procède à l'élection de la commission chargée de rendre compte des titres des candidats à une place de membre titulaire. Elle se compose de MM. de Saint-Germain, Polaillon, Marjolin.

M. DUBRUEIL. Sur une femme que j'avais opérée d'un cancroïde à la face, j'avais recouvert la perte de substance avec une greffe dermique prise sur le ventre d'un jeune chien, espérant ainsi éviter la rétraction inodulaire et ses conséquences. Le lambeau a pris racine et a même résisté à un érysipèle.

M. Follet avait dit que ces lambeaux empruntés aux animaux finissaient par perdre leur droit à la vie, qu'ils se résorbaient peu à peu. J'ai pu vérifier la vérité de cette assertion sur ma malade. Il n'y a plus trace de lambeau; il ne reste que la cicatrice.

M. BLOT désirerait connaître le mécanisme de cette résorption, qu'il ne comprend pas bien.

M. MAGITOT. Depuis les travaux de M. P. Bert, on sait que les greffes animales sont soumises à certaines lois : ainsi les greffes pratiquées avec des tissus d'animaux d'espèces différentes ont généralement peu de chances de succès; elles disparaissent par résorp-

tion, suppuration ou mortification. Il en est trop souvent ainsi pour celles mêmes qui sont faites sur animaux de même espèce. Dans une série d'expériences entreprises avec M. Ch. Legros et dont les résultats seront communiqués à la Société, nous avons pu vérifier ces faits. Il n'est donc pas étonnant que M. Dubrueil ait constaté chez son opérée la disparition du lambeau cutané emprunté à un chien. Une greffe de ce genre exécutée chez l'homme devrait être prise soit sur l'individu lui-même, soit sur un supplicié, soit à la rigueur sur un animal d'une espèce plus voisine de l'homme que le chien, le singe par exemple.

M. DELENS lit un travail sur une fracture articulaire de l'extrémité interne de la clavicule gauche, simulant une luxation. (Renvoyé à une commission composée de MM. Forget, Chassaignac, Guyon.)

PRÉSENTATION DE PIÈCE ET DE MALADE

Kystes de l'ovaire traités par la canule à demeure. — M. DESPRÉS présente une malade guérie radicalement d'un kyste uniloculaire de l'ovaire par ponction et la canule à demeure, et une pièce provenant d'une malade traitée pour un kyste de l'ovaire par le même procédé, et qui avait conservé une fistule.

La dame que vous voyez a été opérée il y a onze ans par moi, et je l'ai présentée à la Société de chirurgie, guérie, il y a dix ans (séance du 11 mars 1863). L'observation complète a été publiée (*Gaz. des Hôp.*, 1864, p. 14). J'ai pensé qu'il serait intéressant de vous montrer cette malade chez laquelle la guérison est si bien maintenue qu'il est impossible de trouver la moindre trace. J'ajoute qu'après la guérison, la malade a eu à terme un enfant qui est mort en nourrice de convulsions.

La pièce que je vous présente provient d'une malade qui a été traitée par M. Boinet. Sept ponctions furent faites dans une année, et en 1863, M. Boinet proposa l'emploi de la canule à demeure, et fit cette opération. C'est à partir de ce moment qu'il me confia cette malade. Le kyste contenait dix litres de liquide au moment de la troisième ponction. Il en contenait presque le double à la première. C'est dans le cours de ces ponctions que l'on fut persuadé que le kyste était uniloculaire. Une sonde métallique fut placée, et les injections iodées furent faites tous les jours. Un mois après, le liquide séreux du kyste fit place à du liquide purulent. Au sixième mois, la poche kystique, revenue sur elle-même, adhérait largement à la

paroi abdominale et avait le volume d'une orange. Pendant ce temps, il coulait des grumeaux avec le pus. Les règles reparurent à cette époque. Depuis ce moment, tous les mois, avant les règles, le liquide cessait de couler par la canule ; puis, après les règles, le pus coulait séreux et redevenait purulent après les injections iodées. En 1865, après des alternatives répétées d'écoulements purulents et séreux, de rétentions passagères du pus accompagnées de fièvre, j'eus la certitude que la malade garderait une fistule. Pendant l'année 1865, la malade commençait à se lever, mais répugnait à prendre de l'exercice parce que, disait-elle, elle avait des tiraillements d'estomac. Plusieurs fois j'ai remarqué que le pus était retenu dans le kyste, et je pouvais le faire sortir en passant une sonde dans des directions variables, la sonde que je laissais encore pendant trois ou quatre jours après les injections iodées était bouchée par des fongosités en tout semblables à des bourgeons charnus. Trois fois il y eut des hémorrhagies par la sonde et qui étaient dues à l'ulcération de bourgeons végétants dans le kyste. En 1866, je ne mis plus de sonde. Le kyste formait, en arrière de la paroi abdominale, une grosseur du volume d'une orange. L'orifice de la fistule était rouge, et au moment des règles, il devenait douloureux à cause de l'irritation causée par le liquide filant et visqueux qui sortait de la fistule. Quelquefois le liquide portait une mauvaise odeur, et c'était toujours à la suite d'une inflammation du kyste aux époques. A ce moment, les inflammations mensuelles retentissaient jusqu'à l'ombilic, qui était douloureux.

A partir de cette époque, il était évident que la malade conservait une fistule qui s'éterniserait. Je proposai à la malade de dilater la fistule pour aller cautériser énergiquement les fongosités. La malade et ses sœurs s'y refusèrent. Je restai alors spectateur. Les injections iodées étaient insuffisantes, je les cessai. En 1867, 1868 et 1869, la malade se levait mais sortait peu. D'un caractère difficile et un peu singulier, la malade ne voulait point sortir sans être très-habillée, et comme elle ne pouvait mettre de corset, elle préférait rester au logis. La santé générale s'en ressentit ; la malade eut une bronchite grave dans l'hiver de 1868 et fut longtemps à se rétablir.

Les inflammations du kyste, à chaque époque, se renouvelèrent régulièrement. Enfin, en 1870, la malade supporta les privations du siége, et souffrit comme tous ceux qui, sans être indigents, n'avaient point de fortune. Son estomac se détériora ; il devint capricieux. Les troubles de la Commune frappèrent cruellement cette

malade et sa famille : elle fut incendiée, rue de Lille. Emportée de son lit au milieu des flammes, elle garda de ce souvenir une impression qui, jointe aux privations relatives qu'elle avait supportées, acheva de détruire ce qui lui restait de santé. En 1871, elle avait le scorbut. Les toniques, le fer et le vin de quinquina relevèrent ses forces, et elle put se lever plusieurs heures dans la journée et faire même un peu de couture. Mais elle était toujours obligée de garder le lit pendant ses époques, car les inflammations mensuelles du kyste ont persisté jusqu'à la fin. 1872 se passa de la sorte. La malade perdit ses dents et était réduite à ne prendre que du bouillon et du chocolat. Aucun signe de tuberculisation n'apparut. Enfin, le 30 de ce mois de mai, la malade fut prise de douleurs vives, de vomissements et d'altération caractéristique des traits, et quarante-huit heures après, elle était morte. Jusqu'au dernier jour, le liquide fourni par la fistule était filant et visqueux. Il y avait huit ans qu'il avait ce caractère.

A l'autopsie, que j'ai pu faire difficilement, j'ai trouvé le kyste gros comme une tête d'enfant, adhérent largement à la paroi abdominale, et au pourtour de l'ombilic et à l'intestin grêle. En ce point, il y avait du pus dans un petit abcès extérieur par rapport à la tumeur. Cet abcès était ouvert dans l'intestin. Ce kyste, auquel étaient intimement unis les deux trompes, et l'ovaire du côté droit, semble dépendre de l'ovaire gauche. Il était formé, comme vous le voyez, par une membrane fibreuse, épaisse comme une pièce de dix centimes. A la partie interne de ce kyste, autour du point où l'on suppose que se trouve le pédicule de l'ovaire et dans une étendue circulaire qui comprend au moins la moitié de la surface interne du kyste, il y a des fongosités mollasses dans lesquelles on trouve des petits follicules et des cloisons dans lesquelles il y a des crétifications. Les follicules se trouvent dans des végétations polypiformes molles, analogues aux fongosités des articulations. A l'examen microscopique, j'ai trouvé que ces végétations ou franges étaient constituées par les mêmes éléments que les bourgeons charnus infiltrés et par des éléments muqueux ou myxomateux. Les follicules étaient de véritables petits myxomes isolés. Çà et là, il y avait quelques éléments embryonnaires fibro-plastiques. Il y avait des foyers purulents multiples de formation récente au milieu des fongosités de ce kyste. Il n'y a aucun kyste adventice sur la poche kystique. (La pièce est déposée au Musée Dupuytren.)

Je n'ajouterai aucun commentaire à cette observation résumée. La malade a vécu dix ans avec sa fistule. Elle eût pu vivre sans

doute davantage si elle avait laissé traiter sa fistule. Seulement, il est bon de garder le souvenir de cette pièce, parce que l'on a traité des malades par la canule à demeure, et que l'on a eu toujours jusqu'ici des fistules consécutives, sauf dans le cas de Douglas et dans le mien relatif à la malade que vous venez de voir ; je parle des kystes ponctionnés par la paroi abdominale. Il est très-important que l'on voie une autopsie d'un de ces kystes qui se sont transformés en fistules incurables.

Encore un mot. J'ai traité un troisième cas de kyste uniloculaire de l'ovaire. C'était avec M. Boinet. Il s'agissait d'un kyste volumineux suppuré. La malade a succombé au huitième mois. Il y a eu péritonite. Ce kyste était déjà bien revenu sur lui-même, quoiqu'il fût très-volumineux au moment où le traitement a été entrepris.

Je n'ai point eu l'occasion de traiter d'autres cas; car, depuis dix ans, les kystes uniloculaires ont été traités par l'ovariotomie par la généralité des chirurgiens.

M. BOINET. Sur la malade dont M. Desprès présente le kyste ovarique que j'avais diagnostiqué uniloculaire, je fis sept ponctions et injections iodées. J'en conclus qu'il y avait à sa base des fongosités comme j'en avais trouvé dans un autre que j'ai extirpé après plusieurs ponctions et injections iodées. Je conclus de ces faits que si, après cinq ou six injections iodées, un kyste de l'ovaire ne revient pas sur lui-même (et il peut se rétracter bien qu'ayant un grand volume), il faut songer à une autre opération. Je proposai à la malade dont parle en ce moment M. Desprès, l'ovariotomie ; elle refusa et n'accepta que le traitement par la sonde à demeure.

La séance est levée à cinq heures un quart.

Le secrétaire : TILLAUX.

SÉANCE DU 11 JUIN 1873.

Présidence de M. PERRIN, vice-président.

Le procès-verbal de la précédente séance est lu et adopté.

CORRESPONDANCE

La correspondance comprend :

La *Gazette des Hôpitaux* ; — l'*Union médicale* ; — la *Gazette hebdomadaire* ; — la *France médicale* ; — le *Mouvement médical* ; — la *Gazette obstétricale* ; — le *Bordeaux médical* ; — le *Bulletin médical de l'Académie royale de Belgique* ; — le *Marseille médical* ; — le *Lyon médical* ; — *Osservatione di lithontrisia del dottor F. Dichiara.*

M. le docteur Bousse (de Fontenay-Vendée), candidat au titre de membre correspondant, adresse une observation d'*Hématocèle rétro-utérine.* (Comm. : MM. Verneuil, Chassaignac, Boinet, rapporteur.)

M. DUMÉNIL (de Rouen), membre correspondant, adresse un mémoire intitulé : *Relation de quatre cas de polypes naso-pharyngiens.* (Sera publié.)

M. CLOSMADEUC, membre correspondant à Vannes, adresse la lettre suivante :

« Vannes, le 10 juin 1873.

« Monsieur le Président,

« Voulez-vous avoir la complaisance d'annoncer à la Société de chirurgie que j'ai pratiqué, le 29 mai (il y a moins de quinze jours), une *opération césarienne* sur une naine n'ayant qu'un mètre de taille et un rétrécissement excessif du bassin.

« L'opération a donné un enfant vivant et bien conformé, qui est aujourd'hui en nourrice. Quant à la femme opérée, je la regarde aujourd'hui comme hors de danger. Toutes les sutures étaient enlevées le neuvième jour, et, depuis quatre jours déjà, elle fait trois repas par jour, absolument comme une femme en couches ordinaire.

« C'est la deuxième opération de ce genre que je pratique. Ma première opérée est guérie et se livre aux travaux de la campagne.

« Si vous avez occasion de voir le docteur Alphonse Guérin, vous pouvez lui dire que la naine que je viens d'opérer est la fille du concierge de la mairie de Ploermel, qu'il a dû remarquer plusieurs fois lors de son passage dans cette ville.

« Veuillez agréer, monsieur le Président et cher confrère, l'assurance de mes meilleurs sentiments.

« Dr G. Closmadeuc. »

Périostite phlegmoneuse aiguë ; nécrose et ablation totale de la clavicule. — M. Léon le Fort. Une jeune fille de dix-huit ans, de constitution assez délicate, commença, vers le 20 mai, à souffrir dans la région claviculaire droite. Le médecin qui la vit crut avoir affaire à une douleur rhumatismale et prescrivit des frictions au baume Opodeldoch. Mais il survint du gonflement, une rougeur diffuse qui l'engagèrent à appliquer un vésicatoire sur la région. Les accidents marchant rapidement, on envoya, le 24 mai, cette malade à l'hôpital Beaujon, où elle entra le même jour. Là, il se forma un vaste abcès, qu'on me pria d'ouvrir le 27 mai. L'incision donna issue à une grande quantité de pus. L'état général s'aggrava bientôt, il survint des frissons répétés, des sueurs violentes, et, le 31 mai, la malade fut transportée dans mon service.

Les bords de la plaie sont largement décollés, le stylet arrive sur la clavicule mise à nu, et les pressions, même légères, exercées vers l'extrémité externe de l'os dans le but de faire sortir le pus, donnent très-nettement de la crépitation osseuse. J'avais peine à m'expliquer comment il pouvait y avoir une fracture, rien dans les commémoratifs ne permettant d'établir la probabilité d'une fracture de cause externe, et l'inflammation étant trop récente pour qu'on puisse admettre une fracture spontanée au niveau de la dénudation de l'os, évidemment nécrosé sur un point plus ou moins limité. Quoi qu'il en soit, pour faciliter l'issue de la suppuration, une contre-ouverture fut faite et un drain fut appliqué.

Le 2 juin, la température est à 38, le pouls à 118, et la malade se plaint de souffrir dans la région de la fesse droite d'un abcès en voie de formation, lequel s'ouvrit spontanément le surlendemain et est aujourd'hui à peu près guéri. L'affaissement étant considérable, je prescris du Bagnols, du vin de quinquina, du café et de l'eau-de-vie.

Le 4 juin, le pus ne sortant pas facilement malgré le drain, je mets à nu la clavicule, qui paraît à découvert dans la moitié au moins de son étendue : elle est nécrosée, d'un blanc d'ivoire, isolée

de toute part, car on la contourne facilement avec le doigt. La sonde cannelée, promenée sur la surface de l'os, arrive jusqu'à son extrémité interne. Il s'agit ici d'une de ces nécroses foudroyantes, par périostite phlegmoneuse suraiguë. La clavicule, par sa présence, s'oppose beaucoup à l'écoulement de la suppuration, qui stagne vers les deux extrémités de l'os. Une résection complète de l'os me paraît indiquée. Je prends à cet égard l'opinion de mon collègue M. Dolbeau, qui partage mon avis et veut bien assister à l'opération, que je pratique le 6 juin.

6 juin. — La malade ayant été soumise aux inhalations du chloroforme, je saisis avec les doigts la clavicule pour m'assurer du degré de mobilité qu'elle présente et du point où existait cette rupture que je pouvais soupçonner exister. C'est tout à fait en dedans que la continuité de l'os est interrompue, et, en refoulant un peu en dedans, avec une spatule, l'extrémité interne de l'incision, j'attire au dehors l'extrémité sternale de la diaphyse claviculaire, séparée de l'épiphyse, qui est restée dans ses rapports avec le sternum. J'essaye alors, en tirant sur la clavicule, de la dégager de ses attaches acromiales et coracoïdiennes. L'os se laisse mouvoir en tous sens, mais il ne cède pas. J'agrandis alors l'incision en dehors, avec un détache-tendon mousse, je dégage l'os sur ses faces supérieure, antérieure et postérieure, et, en le faisant tourner sur son axe, je mets à découvert quelques fibres dépendant des ligaments coracoïdiens ; quelques coups de ciseaux donnés sur ces fibres libèrent complétement la clavicule.

C'est à peine s'il s'est écoulé quelques gouttes de sang pendant l'opération, qui a été des plus simples, puisqu'elle s'est bornée à l'extraction de la clavicule et n'a présenté aucune difficulté.

Lorsque la clavicule a été enlevée, la suppuration a trouvé facilement issue au dehors, bien qu'il existe en dehors un creux formé par l'étui périostique claviculaire, mais une mèche de charpie fait sortir facilement le pus par imbibition.

Quel sera le sort ultérieur de la malade ? C'est ce que l'avenir seul nous montrera ; on ne peut aujourd'hui qu'espérer la guérison.

Si je vous ai communiqué l'observation aujourd'hui, c'est surtout pour pouvoir vous montrer la clavicule à l'état frais et avec ses caractères de blancheur, sauf au niveau de l'extrémité acromiale, où elle est le siége d'une ostéite, qui se fût terminée par la nécrose de l'os, lequel, à ce niveau, baignait dans le pus.

L'extirpation complète de la clavicule est rare, car je n'en connais que seize cas : Pelletan (1802), Mazzoni, de Pise (1836), l'ex-

tirpation pour une nécrose; Asson (1843), pour une nécrose syphilitique avec fracture spontanée; Roux, Meyer (de Zurich), Wurtzer (de Bonn), Biagini (de Pistoja), Wedderburn, Kunst (de Culmbach), pour des nécroses datant d'un temps plus ou moins long, pratiquèrent la résection totale. Warren, Esmarck, la firent pour des ostéosarcomes; Chaumet pour une affection dénommée *exostose fongueuse médullaire*. Un cas, rapporté dans *Froriep-Magazin*, manque de détails, et nous pouvons ajouter à ces faits celui de Moreau (1765), qui ne fut qu'une extraction de séquestre, et, enfin, le cas de Vinson, qui seul se rapproche de mon observation.

Ce n'est point à cause de l'opération, très-simple et très-facile dans ce cas, que je vous communique ce fait; c'est en raison de la cause qui m'a amené à la pratiquer. Il s'agit, en effet, d'une périostite suraiguë, phlegmoneuse, à marche tellement rapide que quelques jours ont suffi pour isoler de toutes parts la clavicule sur toute la circonférence, sauf en dehors, et séparer l'épiphyse de la diaphyse. Je ne connais qu'un seul fait analogue à celui de Vinson, de l'île de la Réunion, rapporté dans l'excellent article de M. Chassaignac, dans son *Traité des opérations*. Sans cause connue, il survint également de la fièvre, des douleurs, un abcès, qui s'ouvrit après quelques jours. Il est vrai que l'on n'intervint pas, qu'on laissa la clavicule nécrosée faire saillie d'elle-même au dehors et qu'on ne l'enleva qu'après quatre mois, pratique que je ne saurais approuver; mais c'est d'une manière tout à fait aiguë que la nécrose paraît avoir été amenée par une périostite phlegmoneuse.

M. CHASSAIGNAC. La communication de M. Le Fort me paraît fort intéressante. Dans ce cas, un abcès sous-périostique a produit la nécrose de la clavicule; quelquefois c'est une arthrite purulente qui gagne de proche en proche le corps de l'os. Je suis surpris du peu de douleur accusé par la malade, et ne puis m'expliquer cette nécrose que par une sorte de prédisposition diathésique. Il serait utile de voir s'il y a une nécrose de toute l'épaisseur de l'os; M. Le Fort n'ayant pas cette notion, s'est peut-être un peu hâté de pratiquer la résection.

M. PAULET fait observer que l'épiphyse interne n'a pas été enlevée parce qu'elle n'était pas encore soudée au corps de l'os.

M. VERNEUIL. Je demande à M. Le Fort de faire une coupe longitudinale; nous verrons ainsi si la nécrose est totale, ce que je ne crois pas. J'ai critiqué jadis une opération d'extirpation d'un tibia par un chirurgien anglais, faite après douze ou quinze jours de ma-

ladie, alors qu'il restait encore des portions d'os sain. Chez un enfant atteint d'abcès sous-périostique du fémur, le décollement était tel qu'avec le doigt je contournais le fémur. J'attendis; il se produisit une exfoliation superficielle et la guérison fut complète. Peut-être, dans le cas actuel, l'extrémité externe de la clavicule qui est saine ne se fût pas nécrosée.

M. MARJOLIN. Il n'est pas rare de voir une diaphyse isolée de toute part avec une élimination très-superficielle. Dans un cas où tout le tibia était dénudé chez un enfant, je sectionnai l'os par le milieu avec une scie à chaîne, me proposant d'enlever les deux extrémités isolément. Étonné de trouver parfaitement saine la partie centrale de l'os, je remis les fragments bien en place et l'enfant guérit. Je désire donc que M. Le Fort fasse la coupe de l'os qu'il présente, — tout en reconnaissant qu'il faut se hâter de donner issue aux foyers purulents de la région claviculaire.

M. LE FORT. Quand bien même la partie centrale de la clavicule serait saine, j'aurais encore eu raison, ce me semble, d'en pratiquer la résection, parce que, à mon avis, la nécrose n'aurait pas tardé à devenir totale, la clavicule ne pouvant être comparée sous ce rapport au tibia. Quant à l'extrémité externe, elle tenait encore un peu, c'est vrai, mais pourquoi laisser dans la plaie une petite portion d'os baignant dans le pus et entretenant la suppuration? Je ne crois pas avoir opéré trop précipitamment, parce que la clavicule se présentait isolée de toute part, blanche comme de l'ivoire, et que derrière, elle était un foyer auquel il fallait donner issue. M. Chassaignac, du reste, n'a-t-il pas montré lui-même avec quelle facilité se reproduit la clavicule après la résection?

M. GUYON. A la suite des ostéo-périostites phlegmoneuses les plus intenses, l'os peut continuer à vivre. J'ai soigné, en 1869, un enfant qui présentait un foyer crural communiquant à travers le genou avec un foyer épiphysaire du tibia; il a guéri. Un autre eut une ostéo-périostite du fémur avec ouverture de l'articulation coxo-fémorale. Il se produisit une luxation, mais la guérison s'est faite néanmoins par ankylose.

M. PANAS demande également la coupe longitudinale pour voir si la moelle est saine, auquel cas la nécrose serait probablement restée incomplète et limitée aux lamelles périphériques, puisque c'est le tissu médullaire qui est le principal agent de nutrition des os.

M. VERNEUIL ne blâme pas la conduite tenue par M. Le Fort. Il tient seulement à poser en principe qu'on ne doit enlever que des

os dont la mortification est avérée, et qu'il y a un grand avantage à faire tardivement ces résections pour permettre à la gaine périostique de se solidifier.

M. FORGET rapporte deux cas de sa pratique analogues à ceux de M. Guyon. Il pense qu'il n'est pas utile de faire des résections dans la plupart des ostéo-périostites phlegmoneuses, et rappelle que c'était l'opinion de Flaubert, de Rouen.

M. TRÉLAT conseille l'intervention rapide dans ces périostites aiguës. Il a extrait un tibia treize jours après le début. Le malade succomba.

M. LARREY rappelle que M. Cloquet a fait jadis une résection du corps de la clavicule à la suite d'une contusion de cet os.

PRÉSENTATION DE MALADES

M. BLOT présente un enfant de huit mois atteint d'une hypertrophie congénitale de la lèvre supérieure. La lèvre a quatre ou cinq fois le volume normal. M. Blot n'a jamais vu de cas semblable; il demande l'opinion de la Société sur le diagnostic et le traitement de cette rare affection.

M. SÉE a déjà vu cet enfant à Sainte-Eugénie, et il constate qu'un élément inflammatoire est venu s'adjoindre à l'hypertrophie. Il est d'avis de faire une excision partielle.

M. DESPRÉS ne connait aucun cas analogue à celui-là. La mère ayant dit que la lèvre avait une coloration bleue à la naissance, M. Després en conclut qu'il s'agit peut-être là d'un hématome réduit à la partie fibrineuse. Il propose l'expectation.

M. VERNEUIL voit dans ce cas insolite une sorte d'éléphantiasis de la lèvre analogue à la macroglossie. Il repousse l'extirpation cunéiforme au bistouri à cause de l'hémorrhagie, et conseille l'emploi de la galvano-poncture, comme s'il s'agissait d'une tumeur érectile.

M. CHASSAIGNAC ne redoute pas l'hémorrhagie dans les cas de dédoublement de la lèvre, à la condition d'avoir une réunion primitive bien faite. Il reproche à la cautérisation de ne pas guérir radicalement les tumeurs érectiles. Sur la fille d'un médecin, M. Nélaton obtint par la cautérisation une guérison, qui dura six ans. M. Chassaignac l'opéra de nouveau en 1867 avec l'écraseur, et la guérison a été complète.

M. DUPLAY pense qu'il y a dans Holmes des cas analogues à celui

que présente M. Blot. C'est une hypertrophie de la couche musculaire de la lèvre, comme celle qui constitue la macroglossie. Il conseille d'attendre. C'est également l'avis de M. Larrey.

PRÉSENTATION DE PIÈCES

M. PAULET présente la pièce suivante :

La pièce que j'ai l'honneur de vous présenter a été recueillie au Val-de-Grâce, sur un sujet servant aux exercices de médecine opératoire. Le coude droit, normalement conformé en apparence, jouissait de tous ses mouvements ordinaires, mais après qu'on eut pratiqué la désarticulation de ce coude, on constata, dans l'intérieur de la jointure, une disposition spéciale, facilement reconnaissable aujourd'hui sur ces os desséchés, que je soumets à votre examen. L'humérus nous présente les traces d'un ancien décollement de son épiphyse inférieure; un sillon horizontal sinueux indique encore la limite de cette solution de continuité, réunie depuis longtemps. Mais, ce qu'il y a de plus curieux, c'est que l'épitrochlée manque entièrement sur l'humérus. On la retrouve du côté du cubitus, logée sur le bord interne de la grande cavité sigmoïde et présentant l'aspect d'une sorte de sésamoïde indépendant et seulement adhérent, par sa face interne, au ligament huméro-cubital. La face externe de ce petit os surnuméraire est recouverte de cartilage d'encroûtement et fait, en réalité, partie des surfaces articulaires.

Bien que nous ne possédions aucun renseignement sur les antécédents de ce sujet, il nous est facile de nous expliquer comment une pareille disposition a dû se produire. Le traumatisme qui a détaché l'épiphyse inférieure de l'humérus a, du même coup, séparé l'épitrochlée encore adhérente, et celle-ci a continué à se développer isolément, sans avoir à souffrir de cette indépendance; car elle constitue, normalement, l'un des quatre centres d'ossification de l'extrémité inférieure de l'humérus chez l'enfant. La réunion de l'épitrochlée au reste de l'os ayant ordinairement lieu vers la douzième année après la naissance, il est très-probable que c'est avant cet âge que s'est produit l'accident.

La séance est levée à cinq heures.

Le secrétaire : TILLAUX.

SÉANCE DU 18 JUIN 1873.

Présidence de M. Maurice PERRIN, vice-président.

Le procès-verbal de la précédente séance est lu et adopté.

CORRESPONDANCE

La correspondance comprend :

La *Gazette des Hôpitaux*; — l'*Union médicale*; — la *Gazette hebdomadaire*; — le *Mouvement médical*; — le *Progrès médical*; — la *France médicale*; — le *Bordeaux médical*; — le *Journal de médecine et de chirurgie pratique*.

M. LE PLÉ (de Rouen), candidat au titre de membre correspondant, adresse à la Société une observation imprimée, extraite des comptes rendus de la Société de médecine de Rouen : *Tumeur volumineuse du creux de l'aisselle; opération.*

M. LE FLAIVE (de Beaune), candidat au titre de membre correspondant, adresse à la Société un mémoire imprimé intitulé : *De la pustule maligne ou du charbon externe de l'homme.*

M. L. MONGIN adresse deux exemplaires de sa thèse sur *l'Épididymite caséeuse.*

M. LE FORT présente la clavicule dont il a été question dans la précédente séance. Une coupe longitudinale montre que la nécrose s'étend jusqu'au centre de l'os.

M. DESPRÉS communique à la Société le résultat des recherches bibliographiques qu'il a faites à propos de la tumeur congénitale de la lèvre supérieure de nature hypertrophique, présentée par M. Blot dans la précédente séance.

Il n'y a rien dans les livres français; le récent article : *Lèvres*, du *Dictionnaire encyclopédique*, dû à la plume de M. Bouisson, ne contient aucun fait d'hypertrophie de la lèvre supérieure congénitale. Le *Traité des tumeurs* de Virchow ne signale pas davantage des cas de ce genre. Il n'y a donc rien de semblable au fait qui vous a été présenté par M. Blot, ni en France ni en Allemagne.

M. Duplay nous a parlé, dans la dernière séance, de faits qui

auraient été représentés par T. Holmes (*Surgical treatement of the disease of infancy and Childhood.* Lond., 1868.) Voici cette observation :

« G. H. B..., deux ans et demi, enfant bien nourri mais peu intelligent, avait un grand épaississement de la lèvre supérieure, qui avait à peu près le double du volume d'une lèvre normale et faisait saillie d'une façon tout à fait singulière. Lorsqu'on presse sur la lèvre ou lorsque l'enfant crie, la tumeur devient d'une couleur plus foncée, mais elle n'augmente pas de volume. Il n'y a pas de pulsations. La tumeur était très-dure, il fut difficile de faire pénétrer une aiguille dans le tissu de la tumeur, et cette ponction ne donna pas issue à plus de quelques gouttes de sang. Il y avait plusieurs fissures sur la surface muqueuse de la lèvre. L'enfant n'avait pas les apparences de la scrofule; la mère dit qu'elle est sûre que l'état de la lèvre était congénital et l'attribuait à ce que son mari lui avait donné un coup sur la lèvre pendant la grossesse. »

M. Holmes enleva une portion de la lèvre ressemblant à une tranche d'orange, et la plaie a été réunie par suture, ce qui arrêta l'hémorrhagie, qui était d'ailleurs légère.

La portion de la tumeur enlevée présentait l'aspect du tissu cellulaire le plus condensé.

Il y a une figure dans le livre de Holmes; elle ne correspond pas exactement à l'observation, elle montre que la lésion porte sur le bord muqueux des lèvres, où existe une tumeur arrondie; la partie cutanée de la lèvre est intacte, de sorte qu'il n'y a pas eu d'examen microscopique de la tumeur, et que l'enfant n'a été vu qu'à l'âge de deux ans et demi.

M. GUYON, secrétaire général, lit le travail suivant :

Relation de quatre cas de polypes naso-pharyngiens. — M. DUMENIL (de Rouen). Le hasard m'a fourni l'occasion de voir, dans un court espace de temps, quatre cas de polypes naso-pharyngiens, présentant tous quelque importance au point de vue pratique, et j'ai pensé que la Société de chirurgie en accueillerait la relation avec intérêt.

Les polypes naso-pharyngiens ont été l'objet de travaux trop nombreux et trop remarquables, pour que j'aie la prétention d'ajouter un nouveau chapitre à leur histoire; mon seul but est de fournir au

traitement quelques données résultant des faits particuliers que j'ai pu observer.

On peut dire, d'une manière générale, que si les procédés chirurgicaux se multiplient pour une affection donnée, c'est que les indications varient, et alors le choix du chirurgien doit être fondé sur l'étude de ces indications. Pour les polypes naso-pharyngiens en particulier, chacun des procédés opératoires appliqués à leur traitement a ses avantages, mais il ne suffit pas, pour les juger rigoureusement, d'établir d'une manière générale la balance des avantages et des inconvénients; souvent l'on est séduit ou découragé, moins à cause de la supériorité ou de l'infériorité relative de ces procédés, que parce que les conditions de chaque cas particulier favorisaient plus ou moins le succès.

I. L..., âgé de huit ans, entré à l'hôtel-dieu de Rouen en septembre 1872. Cet enfant, un peu maigre et pâle, mais d'une bonne santé habituelle, est atteint d'un polype qui remplit la fosse nasale gauche et forme, dans le pharynx, une tumeur allongée, du volume d'un œuf, déprimant le voile du palais, au-dessous du bord libre duquel elle fait une saillie appréciable à l'œil. Sa forme est régulière, sa surface lisse.

La face ne présente aucune déformation, le nez n'est pas élargi, l'œil gauche n'est nullement saillant et ses mouvements sont complétement libres. La déglutition s'opère facilement, ainsi que la respiration ; à part la gêne qu'éprouve le passage de l'air à travers la fosse nasale gauche, la voix n'a rien de particulier. Il est impossible de connaître au juste l'époque du début de cette tumeur. Il n'y a jamais eu d'hémorrhagie.

L'exploration avec le doigt ne permet d'apprécier qu'incomplétement les dimensions du pédicule; celui-ci paraît large, et il semble certain qu'il s'implante à l'apophyse basilaire. La tumeur est ferme, l'exploration ne provoque pas de saignement.

Convaincu de l'impossibilité d'enlever la tumeur par les voies naturelles, je me décide à la résection temporaire du maxillaire supérieur, par le procédé de Bœckel, et je pratique l'opération le 25 septembre. Le malade est chloroformé pour la première partie de l'opération; quatre ou cinq ligatures sont nécessaires dans l'incision des parties molles; la section de l'apophyse montante est pratiquée avec la pince de Liston, celle de la paroi antérieure du sinus maxillaire avec la scie plate d'une boîte à trépan, celle de l'arcade zygmatique avec la scie à chaîne. Le plancher de l'orbite

est abattu avec le ciseau et le lambeau ostéo-cutané est renversé en dehors. Un polype qui est isolé et fixé à la paroi externe de la fosse nasale, est renversé avec le maxillaire. Les cornets moyen et supérieur enlevés, la partie postérieure de la cloison détruite, j'ai sous l'œil toute l'étendue de l'apophyse basilaire, et cependant je ne découvre pas la tumeur. Introduisant alors un doigt dans la brèche et un autre par la bouche jusqu'au dessus du voile du palais, j'arrive par des pressions et des tractions modérées à détacher le polype, et il tombe dans la gorge. L'impossibilité de voir son point d'implantation m'empêche d'avoir recours soit à la régénération, soit à la cautérisation.

Contre mon attente, le polype avait un pédicule qui ne dépassait pas un centimètre de diamètre, mais ce pédicule était très-court et le renflement brusque qui lui succédait immédiatement explique que j'aie cru à une implantation large. On ne voyait nulle part sur le polype la trace d'un prolongement qui se serait rompu, de sorte que j'étais certain que la masse qui occupait la fosse nasale gauche était isolée. Le polype, fendu dans sa longueur, avait une coupe fibreuse et un tissu formé d'un tissu aréolaire.

L'écoulement du sang avait été très-modéré. Le lambeau, remis en place, fut assujetti par des sutures métalliques, des compresses réfrigérantes furent maintenues sur la joue.

Les suites de l'opération furent assez simples, la déglutition ne souffrit pas de trop grandes difficultés ; dès le lendemain, le malade pouvait avaler un œuf.

Le 28, j'enlevai trois points de suture. La réunion se maintint sur les bords inférieurs et internes du lambeau ; sur le bord supérieur, les lèvres de la plaie s'écartèrent et laissèrent écouler un peu de pus épais bien lié.

Le reste des sutures fut enlevé les 20 et 30, et elles furent remplacées par des sutures sèches au collodion.

La suppuration se fit assez abondamment dans l'incision sous-orbitaire ; il se produisit dans la fosse zygomatique un abcès qui exigea le passage d'un drain.

16 octobre. — La suppuration est complétement tarie ; le drain est enlevé. Le malade mange des aliments solides depuis quelques jours déjà.

18 octobre. — *Exeat*. L'enfant mange quatre portions sans difficulté ; la pression sur la joue, sur le nez, sur le maxillaire à l'intérieur de la bouche n'éveille aucune douleur.

Je le revois huit jours plus tard, et je constate que la guérison

est complète; des renseignements qui me furent donnés au mois d'avril dernier m'indiquèrent qu'elle se maintenait.

II. L..., âgé de seize ans, entre à l'hôtel-dieu de Rouen le 8 octobre 1872, pour un polype naso-pharyngien dont on ne peut guère faire remonter le début au delà de six à huit mois.

A cette époque, la respiration commença à être gênée et la joue droite se tuméfia. Depuis lors, il y eut des opérations très-fréquentes.

Le 15 septembre, il se présenta à la consultation, où l'on arracha une masse polypeuse par la narine. Il y eut alors une hémorrhagie assez abondante : la perméabilité de la fosse nasale se maintint pendant quelques jours à la suite de cette opération.

A son entrée, on trouve dans la fosse zygomatique droite, sous le bord antérieur du masséter, une petite tumeur du volume d'une noisette dont la présence se traduit à l'intérieur par un peu de gonflement de la joue. Le doigt constate dans le pharynx, au-dessus du voile du palais, la présence d'une masse lobulée, qui paraît avoir une base d'implantation assez large sur l'apophyse basilaire. Le voile du palais n'est pas déprimé, la tumeur ne dépasse pas son bord postérieur.

Le malade perd toutes les nuits par le nez des mucosités sanguinolentes en assez grande abondance pour salir complétement l'oreiller. Il est pâle, mais cependant dans des conditions de santé généralement satisfaisantes.

17 octobre. — Je procède à l'opération par le procédé d'Ollier. Le malade est chloroformé pour la première partie de l'opération. Le nez sectionné et rabattu de haut en bas, la fosse nasale se présente entièrement remplie par un prolongement du polype. La cloison est fortement refoulée à gauche et accolée à la paroi externe de la fosse nasale de ce côté.

Le prolongement nasal de la tumeur s'écrase facilement sous les pinces et fournit une grande quantité de sang. Le malade accuse bientôt une grande faiblesse. L'introduction répétée d'éponges finit par tarir l'hémorrhagie, et je pense atteindre la racine du polype, qui est implanté par toute la largeur de l'apophyse basilaire et sur l'apophyse ptérigoïde droite. L'extraction du pédicule exige l'introduction répétée de fortes tenettes, et il ne put être arraché qu'avec effort, laissant l'apophyse basilaire et l'apophyse ptérygoïde dénudées dans une grande étendue.

L'hémorrhagie avait complétement cessé avant l'extraction des

dernières portions du polype; mais la faiblesse était extrême, le pouls insensible, la peau froide. Le malade vomit, pendant la dernière partie de l'opération, une grande quantité de sang en partie coagulé. Il se plaignit de douleurs dans le ventre et dans les membres inférieurs.

Le nez, relevé, est assujetti par des sutures métalliques ; le malade est reporté dans son lit dans un état d'épuisement fort inquiétant. L'opération avait duré cinq quarts d'heure.

Je le revois trois quarts d'heure plus tard, le pouls est insensible, la peau froide; il y a des douleurs de ventre et de l'oppression, la parole devient nasonnée, la déglutition impossible. La suffocation augmente rapidement ; la respiration est rare et profonde, les lèvres se cyanosent et se refroidissent ; une agitation convulsive survient et le malade succombe à onze heures.

A l'autopsie, pratiquée le 18 octobre, nous trouvons dans l'estomac et le duodénum une certaine quantité de sang tapissant les parois de ces viscères, mais sans remplir à beaucoup près leur cavité. Il n'y a pas de sang dans les voies aériennes. Les fosses nasales et le pharynx n'en contiennent pas non plus. Je m'assure que la totalité de la tumeur a été enlevée et qu'il n'y a pas du côté du pharynx d'autre altération que la dénudation de l'apophyse basilaire et de l'apophyse ptérygoïde indiquée.

III. Le nommé G..., âgé de treize ans, habitant la campagne, entre à l'hôtel-dieu de Rouen le 4 octobre 1872. Il a présenté déjà, chez lui, des hémorrhagies très-abondantes, qui paraissent avoir mis sa vie en péril. Au moment de son entrée, il ne perd pas de sang; son état général paraît bon.

Il est atteint d'un polype naso-pharyngien qui obstrue complétement la fosse nasale gauche pour se laisser voir par les narines. Le voile du palais n'est pas déformé. L'exploration avec le doigt fait constater, au-dessus du voile du palais, une tumeur lobulée, dure, ayant une large base d'implantation à l'apophyse basilaire. Cette tumeur envoie dans la fosse zygomatique gauche un prolongement qui forme au-dessous de l'arcade zygomatique une saillie grosse comme une amande, appréciable à travers les téguments aussi bien que du côté de la cavité buccale.

Je me proposais d'opérer le malade lorsqu'il fut pris d'érysipèle de la face vers le 8 octobre. Cet érysipèle guérit dans l'espace de dix à douze jours. Toujours disposé à pratiquer l'opération, j'attendais que ce garçon fût bien remis, lorsque, le 5 novembre, les sai-

gnements de nez recommencèrent. D'abord peu importants, ils augmentèrent graduellement; les injections de perchlorure de fer ne suffirent bientôt plus à les arrêter; le sang jaillissait en grande abondance de la narine gauche, à plusieurs reprises dans les vingt-quatre heures.

15 novembre. — Une hémorrhagie plus abondante que les précédentes est arrêtée momentanément par le tamponnement antérieur, au moyen de bourdonnets imbibés de perchlorure de fer; mais, dans la journée, elle se reproduit par la gorge avec une profusion effrayante; amenant des syncopes et une décoloration absolue du visage. Le malade se plaignait de suffocation et d'engourdissements dans les extrémités; il vomit une certaine quantité de sang qu'il avait avalée. L'interne parvient à se rendre maître de l'hémorrhagie par la compression de la carotide, mais elle se reproduit dès qu'on cesse la compression. Plusieurs aides sont placés auprès du malade pour le maintenir constamment. Pendant la nuit, l'hémorrhagie se renouvelle encore, mais moins abondante.

16 novembre, à neuf heures du matin. — Je pratique la ligature de la carotide externe gauche. L'opération est laborieuse à cause de la présence d'un gros tronc veineux qui se bifurque jusqu'au niveau de la carotide externe et à cause de la nécessité d'éviter toute perte de sang un peu considérable. Je parviens à passer la ligature sans léser de vaisseaux importants. La présence du nerf hypoglosse qui croise l'artère à l'angle supérieur de la plaie me donne la certitude que j'ai bien lié la carotide externe.

17 et 18 novembre. — Rien de particulier. Le malade mange volontiers; le sommeil est bon; les couleurs reviennent au visage. Le malade n'a pas perdu une goutte de sang. La tumeur de la joue gauche ne se sent plus à l'extérieur, mais on la retrouve en introduisant le doigt dans la bouche, sous l'arcade zygomatique.

Tout se passe sans le moindre accident, jusqu'au 22. Le malade mange bien, dort bien et sans fièvre.

22 novembre.— L'interne trouve, à la visite du soir, les pièces du pansement baignées de sang; mais l'écoulement s'arrête de lui-même. La ligature est restée en place ; la nuit se passe bien .

23 novembre. — Au moment de la visite du matin, le sang s'écoule en assez grande abondance de la plaie, sans jet. La compression de la carotide primitive arrête immédiatement l'hémorrhagie, qui ne se reproduit plus; la ligature tombe le douzième jour.

L'interne attribue la première hémorrhagie consécutive à la ligature à des efforts que le malade aurait faits pour aller à la garde-robe.

26 novembre. — Extirpation du polype par le procédé de Bœckel. Comme dans le premier cas, le plancher de l'orbite est abattu avec le ciseau.

J'attaque la base d'implantation du polype à l'apophyse basilaire avec la rugine et j'arrache la masse avec de fortes tenettes. Le cautère est porté à deux reprises sur les parties saignantes.

Le prolongement zygomatique rétréci, j'énuclée la partie saillante de ce prolongement avec le doigt et la sonde cannelée, et, le faisant saisir avec les pinces de Museux, je prolonge l'énucléation jusqu'à sa racine, que je détache ensuite aisément avec la rugine.

Le malade avait perdu une quantité notable de sang ; mais malgré cela, les forces étaient suffisamment conservées.

Le lambeau ostéo-cutané rabattu fut maintenu par de nombreux points de suture métallique.

Les suites de l'opération furent des plus simples ; la fièvre traumatique fut peu intense et de courte durée. La réunion immédiate fut obtenue sur presque tous les points. Au bout de trois semaines, les portions externes des cicatrices des incisions horizontales supérieure et inférieure se rangèrent dans une étendue de 2 centimètres sous l'influence d'un peu de suppuration sous-jacente, qui resta toujours fort peu abondante.

Le malade reprit vite ses forces. Le 15 janvier, il mangeait facilement quatre portions et était debout toute la journée.

15 février. — La cicatrisation de l'incision horizontale inférieure est complète. L'incision supérieure ne laisse plus qu'un point très-circonscrit à sa limite externe, d'où suinte encore une très-faible quantité de pus. La pression sur le maxillaire ne fait constater ni mobilité, ni douleur. La circulation de l'air se fait sans le moindre obstacle à travers la fosse nasale gauche.

Il n'y a aucune déformation de l'œil, de la paupière, du nez ni de la bouche.

Le malade sort le 24 février. Je constate dans l'arrière-gorge l'existence de quelques rugosités, et le doigt revient légèrement teinté de sang.

Le malade vient me voir à la fin d'avril. La guérison se maintient.

IV. J'eus à traiter, en 1870, pour une tumeur érectile volumineuse de la région parotidienne gauche, une petite fille de trois ans, d'une constitution assez chétive. Deux cautérisations électri-

ques amenèrent l'affaissement complet de cette tumeur et ne laissèrent que des cicatrices blanches, égales, superficielles. A la suite de cette opération, les parents avaient appelé mon attention sur une difficulté qu'avait l'enfant à respirer par le nez, et sur un ronflement très-fort pendant son sommeil. Les amygdales étaient un peu grosses. J'attribuai alors à cette circonstance les troubles qu'on me signalait; je n'examinai pas le pharynx. Ce ne fut que deux ans plus tard que les parents, m'ayant ramené l'enfant, je constatai sur l'apophyse basilaire l'existence d'une tumeur dure, mamelonnée, du volume d'une amande. On ne voyait rien dans les fosses nasales, mais l'air ne passait que très-difficilement à travers la fosse nasale gauche.

J'essayai d'enlever cette tumeur par le procédé de rugination de M. A. Guérin, mais j'éprouvai une difficulté insurmontable à manœuvrer la rugine, et j'abandonnai cette tentative pour le moment.

Le premier de ces quatre malades nous présente un succès de la résection partielle et temporaire du maxillaire; mais la question que ce cas soulève est de savoir si l'on ne pouvait pas épargner au malade cette grave opération préliminaire. Je dois convenir qu'il y a ici une erreur de diagnostic. J'ai cru à l'existence d'un polype à large implantation lorsque la tumeur présentait un pédicule mince. La masse de la tumeur remplissait le pharynx, et, comme le pédicule était très-court, que la partie renflée du polype lui succédait brusquement, il était impossible d'arriver jusqu'à lui avec le doigt; l'erreur était ainsi difficile à éviter. Une autre erreur fut de considérer la tumeur qui obstruait la fosse nasale gauche comme un prolongement de celle du pharynx, lorsqu'elle en était complétement indépendante. Mais ici encore, je ne vois guère comment on pourrait vaincre la difficulté. La transmission des mouvements imprimés à la tumeur pharyngienne fournirait un signe positif, certain, mais l'absence de cette transmission ne suffirait pas pour prouver l'isolement des polypes, car outre que la manœuvre est de nature à présenter des difficultés, l'enclavement pourrait immobiliser le prolongement nasal d'un polype naso-pharyngien.

En pareil cas, les éléments essentiels du diagnostic me semblent être la formation régulière de la tumeur et le peu de tendance aux hémorrhagies, caractères qui n'appartiennent guère aux véritables fibromes de cette région.

Ce polype n'avait pas, comme les véritables polypes naso-pharyngiens, son implantation à la voûte du pharynx, sans quoi l'on

eût aperçu cette implantation après le premier temps de l'opération. Sans que nous ayons pu déterminer rigoureusement les attaches du pédicule, nous pouvons affirmer qu'elles avaient lieu sur un point du pourtour de l'orifice postérieur des fosses nasales, de sorte que c'était plutôt un polype des fosses nasales qu'un polype naso-pharyngien.

Sa structure était celle des polypes fibro-muqueux; il présentait une enveloppe fibreuse avec un centre aréolaire et rappelait entièrement la disposition d'un polype fibro-muqueux de la base du crâne, dont M. Legouest a fait la relation à la Société de chirurgie en 1869.

Si le diagnostic eût pu être posé rigoureusement, l'indication aurait été de détruire la masse nasale par arrachement et d'enlever ensuite la tumeur pharyngienne également par l'arrachement joint à la torsion ou par la ligature.

Dans le deuxième cas, il y avait, à mon avis, indication d'employer un moyen radical, car le polype, dont le début ne paraissait pas remonter beaucoup au delà de six mois, avait déjà amené des épistaxis abondantes, et une tentative d'arrachement du prolongement nasal avait provoqué une hémorrhagie. Séduit par la simplicité apparente du procédé de Ollier et par un brillant succès que j'avais constaté sur un malade au service de ce chirurgien à l'hôtel-dieu de Lyon, j'opérai suivant ses données. Le résultat fut fatal et le choix du procédé ne fut pas étranger à la mort. Dans cette opération, on aborde, en effet, la tumeur par sa partie antérieure, de telle sorte que si un prolongement un peu considérable remplit la fosse nasale, il faut commencer par le détruire avant d'arriver au pédicule; or, la perte de sang dans ce temps de l'opération peut suffire pour amener la mort, comme cela est arrivé chez mon second malade. Le sang ne coulait plus lorsque j'arrivai à détruire les racines de la tumeur, et cependant il a succombé à l'hémorrhagie. Un procédé qui permet d'arriver au pédicule latéralement et de l'attaquer d'emblée me paraît beaucoup plus sûr.

Je crois, en outre, qu'avec le procédé de Ollier, il doit souvent être très-difficile d'arriver à l'extraction des prolongements que le polype peut envoyer dans les différentes cavités de la face.

La mort a bien eu lieu ici par hémorrhagie et non pas par l'introduction du sang dans les voies aériennes, comme l'autopsie l'a démontré. En présence d'un fait aussi malheureux, nous nous sommes demandé si l'on ne devrait pas, lorsqu'on entreprend une opération de cette nature, tout disposer pour la transfusion du sang.

Dans le troisième cas, l'opportunité de l'opération ne me semble pas discutable. Le malade avait failli succomber, à différentes reprises, aux hémorrhagies, et la dernière avait nécessité la ligature de la carotide externe. Non-seulement je m'étais rendu maître de l'hémorrhagie par cette ligature, mais encore la tumeur avait notablement diminué. Cette diminution pouvait-elle faire espérer une guérison complète ou au moins le maintien de la tumeur dans un état stationnaire? L'espoir de guérison complète n'est pas admissible, et quant à l'arrêt définitif des progrès du mal, le sujet, âgé seulement de treize ans, était trop éloigné de l'époque où l'on peut espérer voir ces tumeurs devenir inoffensives pour qu'il y eût une sécurité complète. Les développements des anastomoses auraient probablement ramené, dans un temps court, l'accroissement de la tumeur et les hémorrhagies.

Ici, j'ai donné la préférence au procédé de Bœckel, et je n'ai eu qu'à m'en féliciter, car l'extirpation du prolongement zygomatique, qui a été très-facile, eût présenté de très-grandes difficultés si j'avais opéré par le procédé de Ollier.

Dans les deux cas, où j'ai employé la résection partielle et temporaire du maxillaire supérieur, j'ai été frappé, comme M. Trélat, de la rapidité avec laquelle la réparation se fait, au point que les malades peuvent, au bout de quelques jours, prendre des aliments solides, et qu'avant un mois la consolidation est complète. On aurait pu craindre qu'en ne ménageant pas davantage le plancher de l'orbite, et qu'en l'abattant simplement avec le ciseau au lieu de sectionner la paroi antérieure du sinus maxillaire avec la scie, comme le fait M. Trélat, la conformation de la paupière inférieure n'en souffrît; il n'en a rien été chez mes deux malades.

La quatrième observation est un exemple rare de polype naso-pharyngien chez la femme. Si j'avais à intervenir d'une façon radicale dans ce cas, comme la face présente déjà une difformité résultant de la cautérisation d'une tumeur érectile, ce serait au procédé de Nélaton que je donnerais la préférence.

M. DEMARQUAY. Je demande à la Société la permission de lui rapporter un fait de ma pratique ayant quelque analogie avec l'un de ceux qui viennent d'être lus.

Il y a trois ans, j'opérai une dame atteinte d'un polype pharyngien fibreux et pédiculé. L'ablation fut aisément pratiquée avec l'écraseur linéaire, et la malade partit guérie.

Elle revenait, il y a trois mois, avec un polype, non plus seule-

ment pharyngien, mais naso-pharyngien, envahissant le sinus maxillaire et la fosse nasale droite. La malade avait quarante-huit ans, une physionomie altérée; elle toussait; j'eus des doutes sur la nature du mal et refusai d'opérer.

Quelque temps après, elle sollicita de nouveau l'intervention chirurgicale. Sa santé générale était notablement améliorée, mais la respiration restait toujours très-gênée par suite de la présence de la tumeur au voisinage de la glotte. J'endormis la malade pour pouvoir faire une exploration complète, et je reconnus que l'implantation avait lieu sur le côté des troisième et quatrième vertèbres cervicales. Quoique fort perplexe, je finis par céder aux instances très-pressantes de cette dame. Je songeai à pratiquer préalablement la trachéotomie, et ne le fis pas cependant pour diminuer le traumatisme.

Le chloroforme étant administré, je reséquai le maxillaire supérieur avec des sécateurs puissants, en conservant le plancher de l'orbite, et laissai reposer la malade. J'avais grand soin de faire pencher la tête pour que le sang s'écoulât au dehors.

J'isolai ensuite la tumeur, je ruginai le pédicule et je me disposais à cautériser, lorsque je m'aperçus que la malade était livide, et paraissait inanimée. Le chloroforme, supprimé après le début de l'opération, ne pouvant être mis en cause, je me rassurai en pensant à une syncope; mais il n'en fut pas ainsi; et j'eus la douleur de ne pouvoir rappeler la malade à la vie, malgré des tentatives de toutes sortes prolongées pendant une heure et demie.

L'autopsie m'a démontré ce fait très-important: l'arbre bronchique gauche était rempli de sang tombé dans la trachée durant l'opération. La bronche droite était libre, mais insuffisante pour compenser la suppression brusque de la respiration dans tout le poumon gauche. Le malade de notre collègue de Rouen a succombé sans doute à un accident du même genre.

Histologiquement, la tumeur était un sarcome.

M. DOLBEAU. J'ai été surpris d'entendre la relation d'un polype naso-pharyngien développé sur une petite fille de six ans. Je demande à faire des réserves sur ce point, parce que, en définitive, M. Duménil n'a pas enlevé le polype et que le diagnostic n'est pas démontré. Or, jusqu'à présent, je ne sache pas qu'on ait prouvé d'une façon authentique l'existence de polypes naso-pharyngiens, de ces polypes qui s'implantent sur la base du crâne, dans le sexe féminin. Il est vrai que M. Richet a publié un cas de polype naso-pharyngien chez une femme, mais il s'agissait d'un cancer et non d'un fibrome.

Non-seulement ces tumeurs sont spéciales à l'homme, mais elles constituent encore l'apanage de la jeunesse; c'est une maladie de la jeunesse; elles débutent vers l'âge de quinze ans; on ne les trouve plus après la trentaine. Cela est si vrai, qu'on a pu croire qu'elles s'atrophiaient avec l'âge et que M. Legouest a proposé, dans certains cas, l'expectation, pour faire bénéficier les malades de cette loi pathologique.

Dans son travail, M. Duménil se loue beaucoup du procédé de résection de M. Bœckel, de la résection temporaire. Je doute qu'on puisse arriver facilement à déraciner de cette façon un véritable polype de la base du crâne. On ne peut, en outre, surveiller le pédicule. M. Duménil invoque le cas présenté ici par M. Trélat, il y a quelques mois. Le malade n'était pas encore complétement guéri lors de la présentation, et je prierai notre collègue de bien vouloir nous donner des renseignements sur la marche ultérieure de la maladie.

M. VERNEUIL. Je suis très-aise que l'occasion soit fournie à chacun de nous de dire ce qu'il pense des résections temporaires du maxillaire supérieur. M. Duménil s'en est bien trouvé, dit-il, mais le pédicule du polype de son premier malade avait seulement le volume du doigt et fut détaché avec la plus grande facilité; or, ce n'est pas ce que j'ai observé jusqu'à présent; les pédicules de ces fibromes naso-pharyngiens sont larges et adhèrent extrêmement.

Le second malade de M. Duménil n'a été suivi que pendant huit mois. A mon avis, ce n'est pas suffisant pour affirmer la guérison; j'estime qu'il faut bien deux années pour croire à une cure définitive.

M. Dezanneaux nous présenta jadis un magnifique succès de résection temporaire du maxillaire supérieur, mais six mois après il y avait récidive. Je me suis entretenu de ce sujet avec M. Ollier, qui, lui aussi, a vu des récidives à la suite de ces mêmes résections. En conséquence, je suis loin d'accepter comme démontrée l'efficacité des résections temporaires dans le traitement des polypes naso-pharyngiens; je pense qu'il faut surveiller attentivement le pédicule, et pour cela, conserver une vue sur son point d'implantation.

Il est des cas où l'opération palliative trouve son application, et la voie palatine doit être alors employée de préférence. C'est ainsi qu'on m'adressa l'année passée de l'Auvergne un jeune garçon qui asphyxiait littéralement; le polype descendait dans le pharynx, oblitérait de plus en plus l'orifice supérieur du larynx. Pour économiser son sang, j'incisai à blanc le voile du palais avec le couteau

galvanique, et enlevai avec l'écraseur un morceau du polype gros comme une pomme d'api. Ce fut une soudaine métamorphose. Avec la respiration, la santé revint vite, et je me disposais à pratiquer une opération radicale, mais le malade, satisfait de son état, ne voulut pas s'y soumettre. J'ai appris depuis que la santé générale continuait à être bonne.

Ainsi que l'a dit M. Dolbeau, la jeunesse et le sexe masculin ont le triste privilége d'être atteints des polypes naso-pharyngiens. Cependant il y a des exceptions : sur une femme de soixante et quelques années, opérée déjà il y a vingt ans par A. Richard, j'ai fait, il y a trois ans, l'excision partielle d'un prolongement pharyngien gênant la respiration. Je l'ai de nouveau opérée dernièrement. Or, la tumeur, que j'ai examinée moi-même au microscope, est un fibrome pur.

La cause de mort dans le cours de l'opération signalée par M. Demarquay est fort importante ; j'en ai communiqué un cas semblable à la Société en 1870.

M. LABBÉ. Je suis grandement d'avis qu'il faut revoir les malades longtemps après l'opération avant de pouvoir affirmer une guérison définitive.

En 1866, j'ai opéré avec M. Lannelongue un malade dont l'état était tellement désespéré, que Velpeau, dans le service duquel il se trouvait, était opposé à toute intervention chirurgicale. Le polype s'implantait par une large base sur l'apophyse basilaire et envoyait un énorme prolongement nasal retombant sur la lèvre supérieure. J'incisai le palais, et pendant que M. Lannelongue repoussait du doigt en arrière le lobe nasal, je pus arriver à détacher complétement la masse entière dans l'espace de quelques minutes. Le malade guérit très-bien et ne voulut pas se soumettre au traitement consécutif. Dix-huit mois plus tard, il revenait à Paris avec une récidive considérable. Je l'opérai de nouveau dans le service de M. Gosselin ; il guérit encore et, comme la première fois, quitta le service aussitôt. J'ai eu des nouvelles de ce jeune homme il y a un mois. La santé est bonne. Il reste encore quelque chose au niveau du pédicule, mais il y aurait plutôt tendance à une diminution spontanée.

Je considère, comme M. Dolbeau, que jusqu'à présent il n'existe pas dans la science d'exemple bien net de polype naso-pharyngien observé chez la femme. Je crus avoir trouvé cette rareté l'année passée sur une jeune fille que j'opérai, à la Pitié, d'une énorme

tumeur du pharynx, mais l'examen de la pièce démontra que ce n'était pas un vrai fibrome.

M. TRÉLAT. M. Dolbeau voudrait que l'on fît la distinction entre le fibrome pur et les autres tumeurs qui peuvent se développer dans le pharynx. Mais elle est très-difficile à faire, cette distinction. Entre le fibrome, le fibro-sarcome et le sarcome, il n'y a souvent que des transitions insensibles; souvent aussi, on trouve sur une même tumeur la combinaison de deux tissus. C'est ainsi qu'histologiquement, la tumeur de mon malade était un fibro-sarcome, et j'en ai observé un second exemple.

Quant au jeune garçon que j'ai présenté cet hiver à la Société, voici ce qui est advenu:

Comme résultat absolu primitif, la résection temporaire en a fourni un excellent. Le malade est parti radicalement guéri; mais, après trois mois, il est revenu avec une récidive. J'ai fait tous mes efforts pour lui épargner un traumatisme grave. J'ai d'abord tenté d'attirer le polype avec un fil par la fosse nasale et de le ruginer avec un instrument construit spécialement dans ce but. J'ai échoué à cause de ses prolongements multiples. J'ai alors fendu le voile du palais avec des ciseaux (j'ai observé qu'en se tenant exactement sur la ligne médiane, on n'avait aucun écoulement de sang) et fait une tentative d'extirpation avec des pinces. Je n'ai rien obtenu. J'ai eu recours à la pâte de Canquoin, dont j'ai appliqué six fois une rondelle sur la tumeur. Aucun résultat. Depuis six mois, j'ai pratiqué vingt-cinq cautérisations avec le galvano-cautère. Le malade, qui remplit les fonctions d'infirmier dans mon service, supporte fort bien ce traitement et se remet au travail dix minutes après la cautérisation. Je réprime ainsi la tumeur en intervenant tous les huit jours, mais une interruption de trois semaines dans le traitement suffit pour qu'elle reprenne le dessus. Au milieu de cela, l'état général est très-bon, mais je n'ose cependant pas tenter une nouvelle résection. Je conclus de ceci qu'au point de vue opératoire, la résection temporaire est une bonne opération, mais que, pour les polypes naso-pharyngiens, il est préférable de maintenir ouverte une large voie, qui permette de surveiller le pédicule.

M. DOLBEAU. Je ne suis pas convaincu par les faits que nous a cités M. Verneuil. Certes, il peut exister des fibromes du pharynx, de même que d'autres s'implantent sur les parties latérales des vertèbres, sur les apophyses épineuses; mais le vrai polype naso-pharyngien, celui qui prend racine sur la base du crâne, je pense qu'on n'en a pas encore trouvé chez la femme.

Certaines de ces tumeurs autorisent les opérations partielles, laissent vivre les malades et peuvent finir par guérir, à condition de les cautériser souvent et jusque sur l'os. C'est ainsi que j'en ai cautérisé une tous les soirs pendant un an et demi. Je suis donc opposé aux mutilations irréparables, telles que la résection du maxillaire supérieur dans le traitement des polypes naso-pharyngiens, à moins de cas spéciaux, et les faits qui viennent d'être rappelés, d'ablations partielles, me paraissent fortement plaider en faveur de la voie palatine.

M. TRÉLAT pense qu'il faut subordonner la méthode au cas clinique. Si le polype est bien limité, la voie palatine lui paraît la meilleure; mais cette voie ne suffit plus lorsque la tumeur envoie des prolongements multiples dans les cavités de la face.

La séance est levée à cinq heures.

Le secrétaire : TILLAUX.

SÉANCE DU 25 JUIN 1873.

Présidence de M. PERRIN, Vice-Président.

Le procès-verbal de la précédente séance est lu et adopté.

CORRESPONDANCE

La correspondance comprend:

La Gazette des Hôpitaux; — l'*Union médicale;* la *Gazette hebdomadaire;* — la *France médicale;* — le *Mouvement médical;* le *Progrès médical;* — la *Gazette obstétricale;* — le *Bordeaux médical;* — la *Gazette médicale de Bordeaux;* — le *Lyon médical;* — le *Bulletin médical du nord de la France;* — la *Revue médicale de Toulouse;* — Le compte rendu de la Société de médecine, de chirurgie et de pharmacie de Toulouse; — *The Sanitarion,* n° 111.

M. MARJOLIN présente, au nom de M. le docteur Guyot (de Lyon),

un travail manuscrit intitulé: *De l'inflammation des anciennes opacités de la cornée.* (Commission : MM. Desprès, Verneuil, Giraud-Teulon). M. Guyot adresse en outre plusieurs travaux imprimés.

M. PERRIN offre à la Société, de la part de M. le docteur Faucon, un mémoire imprimé: *Sur une variété d'étranglement interne reconnaissant pour cause les hernies interne ou intra-abdominale* (Extrait des *Arch.*, juin, juillet 1873).

Discussion sur les polypes naso-pharyngiens.

M. VERNEUIL communique à la Société les deux observations suivantes, auxquelles il a fait allusion dans la séance précédente.

OBS. I. — Mme D..., âgée actuellement de soixante-deux ans, a remarqué pour la première fois en 1845 une extrême gêne de la respiration. Les narines se sont peu à peu oblitérées, et au bout de quelques années, l'air ne passait plus du tout par le nez. A diverses reprises, des hémorrhagies nasales se montrèrent avec douleurs de tête. Le médecin ordinaire reconnut de bonne heure un double polype des fosses nasales. A plusieurs reprises, il arracha, avec des pinces, la partie saillante des polypes, opérations qui provoquaient toujours des hémorrhagies abondantes.

En 1861, l'arrière-gorge se remplit d'un prolongement de la tumeur qui dépassait le bord inférieur du voile du palais et gênait la déglutition.

En 1862, Ad. Richard entreprit la cure radicale. Il fendit le voile du palais et reséqua la voûte palatine; puis, dans une séance extrêmement laborieuse, il extirpa une partie de la tumeur. Dans les mois suivants, il fit de nombreuses cautérisations sans pouvoir jamais détruire le pédicule. Cependant, pendant deux années, la tumeur marcha avec une telle lenteur que la perforation palatine resta béante, au grand désagrément de la malade.

En 1865, la tumeur arrivait au niveau de la division palatine, et la communication entre la bouche et la cavité nasale avait disparu.

Dans les années suivantes, la tumeur descendit peu à peu et non-seulement finit par remplir le pharynx supérieur, mais arriva jusqu'à rencontrer la base de la langue.

En 1870, je fus appelé pour porter remède à la gêne de la respiration, qui devenait de plus en plus grande. Une masse fibreuse, du volume de la dernière phalange d'un pouce très-volumineux, débordait le niveau de la voûte palatine et du voile du palais. Ne

voulant pas tenter la cure radicale, je me contentai de retrancher, avec une chaîne d'écraseur, toute cette partie saillante, ce qui se fit fort aisément et sans douleur.

Le tissu était très-dense et criait sous la chaîne, comme les corps fibreux de l'utérus. Au microscope, on reconnaissait le tissu fibreux presque pur.

L'amélioration fut considérable, et, pendant deux ans et demi, le mal fut supportable; mais vers le milieu de 1872, la tumeur s'étant de nouveau prolongée par en bas, je renouvelai la section palatine avec l'écraseur.

Aujourd'hui, le mal est stationnaire; le corps de la tumeur bouche exactement la fissure palato-staphylienne. En revanche, les prolongements nasaux ont progressé, et, au mois de mars, ils arrivent jusqu'à l'orifice antérieur des deux narines et distendent assez fortement les ailes du nez. Je les ai touchés à quatre reprises avec une baguette de bois imbibée d'acide chromique, ce qui a amené un résultat avantageux.

Je ne crois pas qu'on puisse contester à cette affection le nom de polype fibreux naso-pharyngien.

Obs. II. — Mme L..., âgée de soixante-quatre ans, sans profession, entre au n° 19 de la salle Sainte-Jeanne, à l'hôpital Lariboisière, le 1er février 1866.

Elle nous donne, sur ses antécédents, les renseignements qui suivent : En 1853, c'est-à-dire à l'âge de cinquante et un ans, elle s'aperçut que la respiration était gênée. Plusieurs médecins avaient simplement diagnostiqué un coryza. En 1857, M. Nélaton diagnostiqua un polype naso-pharyngien. En 1858, Adolphe Richard fit la résection de la voûte palatine, suivie de nombreuses cautérisations. Cette malade fut présentée à la Société de chirurgie le 9 mai 1860, comme un exemple de cure radicale par la résection palatine (*Bull. de la Soc. de chir.*, 2e série, t. Ier, p. 291). Son observation figure encore parmi les treize cas de guérison consignés dans la thèse de M. Robert Massé (*Thèses de Paris*, 1864, n° 125).

Certes, la récidive n'était guère à prévoir, puisqu'elle ne s'était pas encore montrée deux ans après l'opération, et cependant, vers 1864, le pédicule commençait à végéter de nouveau.

A l'entrée de la malade, voici ce que l'on observait :

Une tumeur piriforme, à surface lisse, de la couleur de la muqueuse buccale, longue de 3 centimètres environ, et large au moins d'autant dans sa partie la plus épaisse, fait saillie dans le pharynx;

elle sort de la fissure palatine, qu'elle remplit, et au niveau de laquelle elle est comme étranglée. Le doigt, porté profondément dans la tumeur, en suit le pédicule rétréci jusqu'à la base du crâne.

La narine droite est complétement bouchée par un prolongement continu à la tumeur.

La déglutition n'est pas trop gênée, surtout pour les aliments solides. La respiration elle-même n'est point entravée, si ce n'est pendant le sommeil et quand la malade ferme la bouche; mais la voix est très-nasonnée et la parole parfois embarrassée. C'est ce qui décide la malade à réclamer une opération.

J'introduis sans difficulté une chaîne d'écraseur autour de la tumeur, et je la porte aussi profondément que possible.

En quelques minutes, j'enlevai de la sorte la tumeur, qui est très-élastique et composée d'un tissu fibreux dense et vasculaire.

Quelques jours après, la malade quitte le service. Je n'en ai plus entendu parler.

M. LANNELONGUE. La discussion qui s'est engagée dans votre dernière réunion au sujet de notre collègue M. Duménil m'a décidé à vous présenter une pièce provenant de la dernière opération que j'ai pratiquée il y a deux mois sur un jeune homme âgé de dix-sept ans, aujourd'hui guéri. Cette tumeur n'est pas d'ailleurs dépourvue d'intérêt; il suffit en effet de la regarder pour y reconnaître un type de polype fibreux naso-pharyngien. Elle se compose en effet d'une masse principale, du volume d'un œuf de poule, possédant une partie plus étroite. Point d'attache de la tumeur à la base du crâne, à l'apophyse basilaire et aux parties voisines. A cette masse principale qui occupait le pharynx, se rattachent huit tumeurs secondaires par leur volume, parfaitement isolées les unes des autres, et s'insérant sur la masse pharyngienne par une partie plus rétrécie.

Au delà de ce pédicule, chacune de ces tumeurs se développe, devient sphérique ou ovoïde, prend en un mot une forme qui relève plus ou moins de la forme de la cavité qui la recevait. Ces prolongements, en effet, dont quelques-uns ont le volume d'une noix, étaient venus se loger dans les cavités de la face. Ainsi, l'orbite, la fosse nasale, le sinus maxillaire du côté droit contiennent chacun un de ces lobes; de même les sinus sphénoïdaux et probablement aussi les cellules éthmoïdales, en partie détruites, en conte-

naient-ils, et enfin dans les parties molles de la face il existait un lobe génal très-développé, et chose plus rare, un prolongement occupait la fosse temporale et proéminait au-dessus de l'apophyse zygomatique. Ce dernier lobe pouvait, avant l'opération, être refoulé dans la fosse ptérygo-maxillaire.

Tels sont les lobes de cette tumeur si étendue; ils se présentent extérieurement sous forme de tumeurs blanchâtres, légèrement roses à la coupe, élastiques, sans sucs, sans traces de ramollissement. A une telle apparence, on reconnaît les caractères du tissu fibreux, et cependant l'examen microscopique est venu sur ce point détruire cette illusion. La tumeur renferme, en effet, à côté d'un tissu fibreux très abondant, de nombreuses cellules, les unes plus petites, embryonnaires, les autres plus volumineuses, plus âgées; d'autres, enfin, déformées, avec prolongement unique ou double, constituant en un mot des éléments fibro-plastiques. Avec ces éléments divers se rencontrent un très-grand nombre de vaisseaux. Tous ces éléments sont placés côte à côte, sans interposition de tissu connectif figuré; parmi eux, c'est le tissu fibreux qui abonde, mais il ne constitue pas exlusivement la trame. Aussi ne peut-on considérer la tumeur comme un fibrome pur; tout au plus pourrait-on dire que les éléments étrangers à ce tissu ne sont là que d'une façon transitoire et vont servir à constituer définitivement ce tissu. On pourrait alors soutenir que nous sommes en présence d'un fibrome en voie de développement; mais cette interprétation me paraît devoir être rejetée devant la présence d'éléments aussi divers que ceux qui sont répandus au milieu de cette trame. Il n'y a pas une évolution correcte, il s'y trouve un assemblage d'éléments diversement configurés.

Telle est d'ailleurs, si j'en juge du moins par les faits qui me sont personnels, la constitution anatomique que l'on rencontre le plus fréquemment dans les polypes naso-pharyngiens. Quatre fois dans quatre opérations que j'ai pratiquées j'ai retrouvé la même composition, et cela explique la tendance si marquée de ces tumeurs à la récidive, tendance qui est l'exception dans le fibrome, que l'on peut considérer comme une règle dans le sarcome.

Mon jeune opéré a eu une récidive. Au mois d'octobre 1872, je l'ai opéré une première fois à l'hôpital de la Charité en me servant de la galvanocaustie. Je m'étais borné alors aux manœuvres suivantes : dans un premier temps, j'avais divisé le voile du palais sur la ligne médiane avec le couteau électrique. Puis j'avais pu passer en arrière de la tumeur qui proéminait dans le pharynx une anse

qui, rougie à blanc, détacha une tumeur du volume d'un œuf de pigeon. L'insertion de cette tumeur fut à son tour cautérisée. Le malade quitta l'hôpital en apparence parfaitement guéri ; et cependant, à peine arrivé dans son pays, la récidive se montre, et il suffit de quelques mois pour voir la maladie prendre un développement extraordinaire et je dirai insolite, comme en témoigne l'énorme tumeur que vous avez sous les yeux.

Mis en présence du malade, il y a deux mois, je fus effrayé des progrès accomplis. J'hésitai un instant à intervenir ; mais la vie était menacée dans un temps très-court. Ce jeune homme, extrêmement anémié par de fréquentes et abondantes hémorrhagies, il fallait se hâter ou l'abandonner à une mort à courte échéance. Je crus, malgré les difficultés et les dangers que j'allais traverser, que mon devoir était d'intervenir. Fallait-il, dès lors, songer à pratiquer une de ees opérations temporaires comme on les désigne avec beaucoup de raison, parce que leurs effets ne sont que temporaires ? je ne le pensai pas. N'avais-je pas devers moi l'exemple de la dernière expérience. Je tentai donc l'extirpation complète de la tumeur, et j'eus recours à l'ablation du maxillaire supérieur. Dans le cours de l'opération, je m'attachai surtout à éviter toute perte de sang, et quand la tumeur fut enlevée, je ruginai l'insertion du polype, ne craignant pas de mettre à nu les os de la base du crâne.

Après les deux premiers jours, pendant lesquels le malade, épuisé, ne voulait rien prendre, nous eûmes de vives craintes. Le rétablissement de l'opéré se fit peu à peu, et il y a aujourd'hui un mois que la guérison est obtenue. Ce résultat sera-t-il durable ? C'est là un point que l'avenir seul peut résoudre, que je m'efforcerai de connaître et que j'aurai l'honneur de vous dire si mes prévisions se réalisent à cet égard.

M. DE SAINT-GERMAIN. J'ai demandé la parole pour relater un fait assez intéressant observé dans mon service à l'hôpital des Enfants, et qui confirme l'extrême rareté des polypes naso-pharyngiens chez les jeunes filles.

Celle qui fait le sujet de cette observation est âgée de onze ans. Elle est entrée dans mon service au mois de janvier, et j'avoue qu'à l'inspection de son arrière-bouche, j'ai cru tout d'abord à un polype naso-pharyngien. On voyait, en effet, derrière la luette, une masse arrondie du volume d'une grosse cerise, de la couleur du voile du palais et à implantation abolument inaccessible au doigt, vu son élévation. Les fosses nasales étaient absolument obturées.

Après une tentative d'arrachement, craignant d'être obligé d'en venir à une mutilation considérable, telle qu'une voie créée à travers le maxillaire supérieur, je priai mon collègue de l'hôpital Necker, M. Guyon, de venir voir la petite malade et de me donner son avis tant au sujet du diagnostic que relativement au traitement.

M. Guyon, se fondant moins sur l'aspect fibroïde de la tumeur que sur le principe de la rareté extrême des polypes naso-pharyngiens chez les jeunes filles, écarta l'hypothèse d'une tumeur de cette nature, et me conseilla de fendre le voile du palais, puis de pratiquer l'extirpation du polype à l'aide de fortes pinces dites à cadre.

Je ne m'arrêterai pas ici aux difficultés extrêmes que présenta l'opération préalable. J'avais essayé d'employer le galvano-cautère, et l'indocilité de l'enfant d'une part, l'insuffisance de la pile d'autre part, me créèrent de grands obstacles.

Quoi qu'il en soit, une fois le voile du palais divisé, je pus saisir fortement le corps du polype avec les pinces en question, et je le tordis à plusieurs reprises jusqu'à l'arrachement de son pédicule.

Nous pûmes alors nous convaincre que son implantation n'était point basilaire et que nous avions affaire à un énorme polype muqueux, qui s'implantait au-dessus de l'orifice des fosses nasales, et qui envoyait deux prolongements considérables dans les narines.

L'aspect muqueux de la tumeur ne se trouvait que dans la région accessible au doigt et à la vue et dans cette région, c'est-à-dire derrière le voile du palais, la consistance de la tumeur était devenue beaucoup plus considérable.

L'examen histologique a, du reste, confirmé pleinement le diagnostic de polype muqueux.

M. GUYON. La communication de M. Lannelongue suffirait à elle seule pour montrer qu'il est des polypes qu'on ne peut attaquer qu'au prix d'une grande mutilation préalable. Pour ces cas, il n'est pas trop d'accepter la règle rappelée par M. Dolbeau, de ruginer la surface d'implantation et de maintenir une voie ouverte pour surveiller la récidive. Ces préceptes, établis par M. Nélaton en particulier, doivent inspirer dans bien des cas la pratique chirurgicale. Mais si les opérations dites radicales sont souvent nécessaires, des opérations qui n'atteignent que partiellement les polypes naso-pharyngiens, qui les détruisent peu à peu, sont capables de fournir des succès. M. Verneuil vous en a cité des cas dans notre dernière séance; je viens aussi attirer votre attention sur des faits analogues déjà assez anciens pour prendre rang parmi les observations complètes.

Pendant l'été de 1868, j'ai eu à donner des soins à trois malades atteints de polypes naso-pharyngiens. Deux d'entre eux, dont je vais résumer les observations, m'adressent aujourd'hui même de leurs nouvelles et j'ai pu, il y a quelques jours, revoir l'un d'eux.

Le fils d'un de nos confrères me fut adressé au mois d'août 1868 par M. Nélaton. Les premiers symptômes remontaient au mois de juin 1867; ce furent d'abord des hémorrhagies nasales souvent très-abondantes, à la suite desquelles il y avait menace de syncope; vers septembre, la respiration nasale était gênée et devint bientôt impossible. Les hémorrhagies nasales continuaient, et en juillet 1868, le malade en avait eu de très-considérables.

La tumeur faisait saillie en arrière du voile du palais, et le déprimait fortement; les deux fosses nasales étaient obstruées par des prolongements de la tumeur; la joue gauche avait augmenté de volume et l'on sentait dans le sillon labio-gencival un léger relief qui, selon toute apparence, appartenait à un prolongement zygomatique de la tumeur. La portion pharyngienne avait le volume d'un moyen œuf de poule, offrait l'apparence habituelle des polypes naso-pharyngiens et saignait sous l'influence des explorations. Malgré ces conditions graves, j'entrepris le traitement par *l'électrolyse;* le voile du palais fut complétement divisé à l'aide du bistouri, et les aiguilles à électrolyse purent facilement être implantées dans la tumeur. La portion pharyngienne fut surtout attaquée, mais à plusieurs reprises la portion nasale gauche, plus volumineuse, fut également soumise à l'influence électrolytique. La tumeur diminua sensiblement, sous l'influence de séances répétées à courts intervalles et prolongées pendant une dizaine de minutes. Un effet, non moins digne d'attention fut la cessation des hémorrhagies qui, depuis ce début du traitement, furent complétement suspendues. En septembre, le malade amélioré mais non guéri, retourna chez son père. Il revint me retrouver à l'hôpital Necker. En octobre, il fut de nouveau soumis à des séances répétées d'électrolyse. Leur nombre total peut être évalué à trente ou quarante. Les portions pharyngiennes et nasales de la tumeur étaient dès lors tellement réduites de volume, qu'il était permis d'espérer la guérison ou du moins de suspendre le traitement. Cependant le prolongement zygomatique avait augmenté de volume et égalait le volume d'une grosse noisette. Je résolus de l'extirper, et je mis en œuvre des moyens déjà utilisés par moi dans un cas analogue. J'incisai la muqueuse buccale et je mis à découvert le prolongement, que j'isolai à l'aide d'un instrument mousse. Je le traversai par un fil solide et

l'attirant fortement, je l'engageai dans une anse métallique à l'aide de laquelle je fis la section. Cette opération fut douloureuse, mais à part le gonflement inflammatoire, les suites furent simples. Cette opération fut faite le 10 décembre, et le malade retournait définitivement chez son père à la fin de l'année.

« Depuis lors, m'écrit le malade à la date du 21 juin 1873, je n'ai eu aucune hémorrhagie, la respiration est très-facile, la déglutition est normale, la voix est légèrement nasonnée. La joue gauche est un peu plus volumineuse que la droite; le voile du palais qui n'a pas été suturé, ne s'est reformé qu'en partie, et d'après l'examen du père de l'opéré et de M. le docteur Denis Dumont (de Caen), la résolution du polype est complète. »

Chez un second malade, notre collègue M. Houel avait, dès l'année précédente, pratiqué la résection du maxillaire supérieur gauche pour enlever un volumineux polype naso-pharyngien offrant plusieurs embranchements. En juin 1868, ce malade revint à la Clinique portant encore dans le pharynx une tumeur du volume d'un œuf de poule, facilement accessible grâce à la mutilation faite l'année précédente. Je me servis d'un serre-nœud long et recourbé, à l'aide duquel j'espérais raser l'apophyse basilaire. La tumeur, attirée dans l'anse de fil de fer avec des pinces de Museux, ne fut cependant que reséquée. Des pinces à pression que j'avais fait construire dans l'espoir de raser l'apophyse basilaire, ne me donnèrent aussi qu'un résultat partiel. Ces deux opérations furent d'ailleurs très-simples et absolument exemptes d'hémorrhagie. Leur insuffisance me détermina à terminer le traitement à l'aide de l'électrolyse, qui fut employée, comme chez le malade précédent, à courts intervalles pendant trois mois environ. J'ai revu ce malade lundi dernier (23 juin 1873); sa santé est parfaite; il n'a eu depuis son traitement que d'insignifiantes épistaxis; la respiration nasale, la déglutition, la voix sont normales. J'ai cependant constaté que l'apophyse basilaire était revêtue d'une sorte de coussin, doux, épais d'environ 1 centimètre, non saignant, qui représente les vestiges du polype. Déjà j'avais observé une disposition semblable chez un malade autrefois opéré par l'électrolyse par M. Nélaton, et que ce chirurgien voulut bien me confier pour lui pratiquer la staphyloraphie. Je dois noter, en passant, que ce cas est aussi un exemple de succès définitif par l'électrolyse. Je pourrais ajouter encore une quatrième observation d'un malade traité par moi à la même époque à l'aide de l'électrolyse. J'ai revu ce malade l'année suivante,

il était dans les meilleures conditions; mais ne pouvant en donner de récentes nouvelles, je m'abstiendrai de faire figurer ici son histoire. Je ferai seulement observer que chez lui également j'avais pratiqué l'ablation sous-muqueuse d'un prolongement zygomatique.

La cessation pour ainsi dire immédiate des hémorrhagies dans la première observation, est un fait d'autant plus remarquable, que j'avais, à l'exemple de M. Nélaton, utilisé à la fois les deux pôles de la pile, aussi bien le négatif que le positif. Des expériences, que j'ai répétées à cette époque avec M. Hénocque, montrent cependant la différence qui existe entre l'eschare molle du pôle négatif et l'eschare dure et rétractée du pôle positif.

Chez ce malade, que je n'ai pas examiné dernièrement et que nos confrères disent ne pas avoir soumis au toucher pharyngien, il reste peut-être un coussin basilaire analogue à ceux que j'ai signalés chez mon second opéré et chez celui de M. Nélaton. Est-ce une guérison définitive? Je crois être en droit de l'espérer vu le temps écoulé, et ne serait-ce pas là un mode plus habituel qu'on ne le pense de guérison des polypes naso-pharyngiens? Mes deux opérés sont, depuis le commencement de l'année 1869 ou à la fin de 1868 dans l'état le plus satisfaisant.

Leur âge offre déjà une garantie; le premier opéré, le fils du médecin, a aujourd'hui vingt-trois ans; le second a vingt-sept ans. Je crois, pour ma part, que les polypes naso-pharyngiens sont une maladie de l'adolescence et à peu près exclusivement propre au sexe masculin. Ainsi que M. de Saint-Germain vous le disait tout à l'heure, malgré toutes les apparences, je ne diagnostiquai pas un polype naso-pharyngien chez la petite fille qu'il voulut bien soumettre à mon examen; le sexe de la malade et plus encore, il est vrai, l'absence d'hémorrhagie, furent pour moi des raisons suffisantes de ne pas admettre sans preuves nouvelles l'existence d'un polype naso-pharyngien. L'incision du voile fut à la fois une opération exploratrice et le premier temps d'une manœuvre curative.

Mais ce que j'ai voulu indiquer à la Société, c'est, d'une part, l'heureuse influence de l'électrolyse, et d'autre part, la possibilité d'opérations partielles heureusement pratiquées sur des polypes naso-pharyngiens. On sait combien le morcellement à l'aide de l'arrachement, analogue à celui que l'on pratique pour les polypes muqueux, donne de déplorables résultats pour les polypes naso-pharyngiens. Les plus graves hémorrhagies en sont la conséquence. Il n'en est plus de même de l'application des ligatures mousses ou de la chaîne de l'écraseur. Ces moyens, de même que la pince que

j'ai imaginée, ne donnent, il est vrai, que des résultats partiels; mais l'électrolyse peut heureusement leur venir en aide, comme dans ma seconde observation. La lenteur avec laquelle agit ce dernier moyen, la destruction limitée obtenue à chaque séance, constituent un inconvénient réel, largement compensé, il est vrai, par son innocuité et l'extrême facilité d'application Mais on trouverait cependant un réel bénéfice au point de vue de la plus grande rapidité de la cure dans la combinaison des moyens mis en œuvre chez le second malade dont je viens d'entretenir nos collègues.

Je me résume en disant que des opérations partielles, telles que la résection des polypes avec l'écraseur ou avec les ligatures en fil de fer, l'application de l'électrolyse, l'extraction sous-muqueuse de certains prolongements, peuvent permettre, à l'aide de la simple division du voile du palais, de traiter et de guérir les polypes naso-pharyngiens sans exposer aux secousses des graves opérations. Si la destruction n'est pas absolue, puisque l'apophyse basilaire peut rester doublée d'une certaine épaisseur de tissus, les malades peuvent cependant bénéficier de tous les avantages d'une destruction plus complète, sans en avoir subi les chances. Ils sont d'ailleurs faciles à surveiller et peuvent être ainsi conduits jusqu'à l'âge où ces bizarres productions semblent perdre leur droit à la repullulation sur place, c'est-à-dire à la récidive.

M. HOUEL fait observer que dans l'opération à laquelle fait allusion M. Guyon, un des lobes de la tumeur lui échappa, et que, par conséquent, ce n'est pas là un cas de récidive.

M. VERNEUIL ne voudrait pas que l'on considérât comme guéris radicalement les malades qui portent encore un coussinet fibreux sur l'apophyse basilaire. C'est un état très-satisfaisant sans doute, mais non une guérison, puisqu'on doit intervenir de nouveau.

M. PAULET. La tumeur offerte à la Société de chirurgie par M. le docteur Béchade, médecin principal à l'hôpital militaire de Versailles, représente un calcul mamelonné, d'aspect blanchâtre, semblable à certains calculs vésicaux de nature phosphatique. Sa forme est celle d'un ellipsoïde dont le grand axe mesure 4 centimètres et le petit axe 3 centimètres seulement. Dépouillée de la membrane fibreuse qui l'enveloppait de toute part, elle pèse 10 grammes.

Cette tumeur s'est progressivement développée depuis trois ans, sans occasionner aucune douleur, sur un sujet âgé de vingt et un ans aujourd'hui. Elle siégeait sur le côté droit du cou, à 4 centimètres au-dessous du lobule de l'oreille et à 3 centimètres en arrière d'une ligne verticale abaissée de ce point. Elle correspondait

à peu près au bord postérieur du muscle sterno-cléido-mastoïdien droit. La situation superficielle entre la peau et l'aponévrose cervicale en rendit l'énucléation facile, et aucun accident digne d'être mentionné ne vint entraver l'opération pratiquée dans les premiers jours du mois de mai dernier.

A s'en rapporter aux termes mêmes de l'observation rédigée par M. le docteur Béchade, on voit que l'auteur n'a pas pu arriver à un diagnostic précis. S'agit-il là d'un ancien kyste sébacé ou d'un ganglion lymphatique ayant subi la transformation calcaire? La question n'est pas résolue. Et cette indécision se conçoit, car les deux sortes de tumeur ayant, à très-peu de chose près le même siége anatomique doivent donner lieu à des symptômes identiques. La distinction n'est pourtant pas indifférente; car s'il est fréquent de voir les kystes sébacés un peu anciens remplis de matière calcaire, il est au contraire très-rare de trouver des ganglions lymphatiques calcifiés en totalité. Après avoir fait l'étude histologique de la tumeur, j'ai pu me convaincre qu'elle n'est autre chose qu'un kyste sébacé incrusté de sels calcaires, et partant, qu'elle rentre dans la catégorie de ces faits dont on connaît aujourd'hui de nombreux exemples.

M. SÉE a observé un fait absolument semblable à celui dont M. Paulet vient de rendre compte. Il crut avoir affaire à un ganglion lymphatique calcifié.

LECTURE

M. FAUCON fait une lecture sur l'étranglement interne produit par la compression des corps fibreux utérins. (Comm. MM. Blot, Guyon, Guéniot.)

La séance est levée à cinq heures et demie.

Le secrétaire, TILLAUX.

SÉANCE DU 2 JUILLET 1873.

Présidence de M. PERRIN, vice-président.

Le procès-verbal de la précédente séance est lu et adopté.

CORRESPONDANCE

La correspondance comprend :

La *Gazette des Hôpitaux*; — l'*Union médicale*; — la *Gazette hebdomadaire*; — le *Mouvement médical*; — le *Progrès médical*; — la *France médicale*; — la *Tribune médicale*; — le *Bulletin général de thérapeutique*; — les *Archives générales de médecine*; — le *Bordeaux médical*; — la *Gazette médicale de Strasbourg*; — le *Marseille médical*. — La *Charité médicale sur les champs de bataille*, par M. le docteur Van Holsbeck. — *Empoisonnement par les escargots*. — *Prophylaxie des maladies vénériennes*, par M. le docteur Adolphe Dumas. — *De la galvanocaustie thermique*, par M. le docteur Bœckel. — *De la valeur relative de l'emploi de l'instrument tranchant, de la ligature, de l'écrasement linéaire et de la cautérisation*. — *De l'analyse en général dans les sciences médicales*, par M. le docteur Pasturel, candidat au titre de membre correspondant national.

M. LE FORT offre, de la part de M. Ledentu, un travail imprimé sur *l'Effort*, et, de la part du même auteur, un travail imprimé sur *les Hernies*. (Extrait du *Nouveau Dict. de méd. et de chir. pratiques*.)

M. TILLAUX présente à la Société, de la part de M. le docteur Georges Félizet, ancien interne des hôpitaux de Paris, un mémoire intitulé : *Des transplantations de moelle osseuse dans les amputations sous-périostées*.

Après avoir conservé un manchon périostique, M. Félizet remplit ce manchon de moelle osseuse et le clôt hermétiquement par une suture.

Cette moelle subit les transformations du cal dans les fractures simples; elle se transforme d'abord en cartilage, puis en os.

L'auteur a l'espérance que la confection de ces manchons périostiques, bourrés de moelle dans les amputations, mettra les malades à l'abri des ostéomyélites.

Le travail de M. Félizet sera déposé aux *Archives*.

Modifications aux procédés de résection des mâchoires supérieure et inférieure. — M. VERNEUIL. Pendant les opérations que l'on pratique sur la face, le sang peut tomber dans les voies digestives ou dans les voies respiratoires. Il est vomi ou digéré dans le premier cas, et peut produire, dans le second cas, des accidents mortels, comme ceux dont M. Demarquay et moi-même en avons signalé des exemples.

Cette crainte a porté certains chirurgiens à priver les malades du bénéfice du chloroforme, lorsqu'ils opèrent sur la face, pensant que l'abolition de l'action réflexe permet l'introduction du sang dans la trachée. Pour parer en partie à ces dangers, j'ai proposé jadis le tamponnement préalable des fosses nasales pour les opérations pratiquées sur ces cavités, et bon nombre de chirurgiens ont, je pense, suivi mes conseils. A cette époque, j'indiquai également les précautions à prendre dans l'extirpation des os maxillaires et qui peuvent se résumer ainsi : *détacher les tumeurs des maxillaires de tous côtés avant d'ouvrir la cavité buccale, et ne couper la muqueuse que dans le dernier temps de l'opération.* Peut-être me serais-je abstenu de cette communication, me contentant de faire dans ma pratique l'application de ce principe, si je n'avais vu des chirurgiens étrangers faire dans cet ordre d'idées des propositions vraiment ridicules. N'a-t-on pas proposé de faire la trachéotomie préventive et le tamponnement du larynx ? Je concevrais beaucoup plutôt que l'on adoptât, comme moyen préventif hémostatique, la ligature de la carotide externe et qu'on établit le parallèle entre ce moyen et ceux que je vais décrire.

Il y a cinq ans, j'eus à traiter un malade atteint d'une hyperostose énorme de la branche horizontale de la mâchoire inférieure, datant de quinze ans. La tumeur proéminait en avant et en arrière; la langue, fortement soulevée, était appliquée contre la voûte palatine.

Je procédai à l'extirpation de la manière suivante :

Le malade endormi, je pratiquai sur le bord inférieur de la mâchoire une incision étendue d'un masséter à l'autre. Je dénudai successivement la face externe et la face interne du maxillaire jusqu'à la muqueuse exclusivement. Je sciai l'os, de chaque côté de la tumeur, à l'aide d'une scie à chaîne passée à travers un simple trou de la muqueuse. Je réussis ensuite à placer deux écraseurs, l'un au-devant, l'autre au-dessous de la langue, de façon à isoler complétement la tumeur, qui ne tenait plus que par la muqueuse. Celle-ci, incisée avec des ciseaux, l'énorme tumeur tomba d'elle-

même par la plaie inférieure. (M. Verneuil montre deux dessins de cette tumeur, et indique sur ces dessins les divers temps de l'opération.) Les suites furent très-simples, et tout faisait présager un succès, lorsque l'opéré fut pris, au dixième jour, d'une variole qui l'emporta.

M. Verneuil résume de la manière suivante les procédés applicables à la résection du maxillaire inférieur.

Lorsque j'enlève des tumeurs très-volumineuses ou compliquées d'ulcération de la peau, il m'arrive de combiner avec l'action des instruments tranchants celle de l'écraseur linéaire et du galvanocautère ; il en résulte des procédés un peu compliqués, que je ne veux pas décrire ici. Je me contenterai d'indiquer comment je procède dans les cas communs.

1er temps. — Une incision courbe, à convexité inférieure, semblable à celle que Velpeau préconisait d'une manière générale pour l'extirpation des tumeurs, est pratiquée sur les téguments qui recouvrent la masse morbide. Elle détermine la formation d'un lambeau qu'on dissèque et qu'on relève en haut, de manière à mettre largement à découvert la face externe et le bord inférieur de la mâchoire tuméfiée. La dissection est poussée aussi loin que possible, mais on prend soin de ne pas ouvrir la muqueuse au niveau du cul-de-sac labio ou géno-maxillaire. Naturellement le bord libre des lèvres n'est jamais incisé. On lie les vaisseaux à mesure qu'on les ouvre ; on cherche alors à isoler avec les doigts ou les instruments mousses la face interne de la tumeur, jusqu'à la muqueuse du plancher de la bouche exclusivement.

2e temps. — On procède à la section double ou simple de l'os, suivant qu'il s'agit d'une résection dans la continuité ou d'une résection avec désarticulation. La section osseuse, dans les deux cas, est faite de la façon suivante : l'os étant dénudé par sa face externe, on perfore de dehors en dedans, avec une sonde cannelée, la muqueuse du cul-de-sac labio ou géno maxillaire, et l'on glisse dans la cannelure de la sonde un stylet aiguillé, muni d'un fil solide, qui pénètre ainsi dans la bouche. La sonde cannelée est portée de nouveau dans la plaie extérieure, et, guidée par le doigt introduit entre le bord de la langue et de la mâchoire, elle perce encore la muqueuse, en rasant la face interne de l'os. La cannelure de la sonde, apparaissant dans la bouche, sert à conduire le stylet aiguillé et son fil, qui sont conduits de haut en bas pour ressortir par la plaie extérieure.

La scie à chaine est entrainée par le fil et forme une anse qui

embrasse toute la mâchoire. On conçoit que l'ouverture, quoique double, de la cavité buccale reste fort étroite et ne permette guère l'entrée du sang dans cette cavité.

S'il s'agit d'une résection dans la continuité, on fait de la même façon les deux sections osseuses et l'on attire fortement en bas la tumeur, qui ne tient plus que par les deux muqueuses du plancher et du vestibule de la bouche.

3e temps. — On divise ces deux muqueuses, soit à petits coups de bistouri, soit, au contraire, rapidement avec de forts ciseaux, et la masse morbide tombe dans la main de l'opérateur. S'il s'agit d'une désarticulation, la section osseuse antérieure étant faite, on abaisse fortement la mâchoire pour tendre le tendon du crotaphite, on divise par dehors ce tendon, ou la pointe de l'apophyse coronoïde avec la pince de Liston, on divise les deux muqueuses en dedans et en dehors de la portion libre de la mâchoire, et on termine l'opération en détachant la partie supérieure de l'os par torsion et arrachement.

Pour le maxillaire supérieur, la conduite à tenir doit varier suivant que l'extirpation est partielle ou totale. Si elle est partielle, si la voûte palatine peut être respectée, il suffit de pratiquer le tamponnement préalable de la fosse nasale et de faire les incisions extérieures, de façon à ce qu'elles ne penchent pas dans la bouche. Lorsque la résection doit être totale, je pratique l'opération en deux temps. Dans un premier temps, j'enlève de la tumeur tout ce qui ne tient pas au palais, et ce n'est qu'après avoir fait l'hémostase que je procède au second temps, c'est-à-dire à la résection de la voûte palatine, qui cède rapidement à quelques coups de pince de Liston. J'ai renoncé depuis longtemps à l'emploi de la scie à chaîne.

M. FORGET demande à M. Verneuil s'il ne craint point que pendant le sommeil anesthésique la respiration ne soit gênée par le tamponnement des fosses nasales.

M. DESPRÉS rejette l'usage de la scie à chaîne d'une façon générale. Il fait remarquer que, dans les deux cas d'extraction totale du maxillaire supérieur qui lui sont personnels, il n'y a pas eu d'hémorrhagie, pas d'artères à lier.

M. PAULET fait également remarquer que, dans une résection qu'il a pratiquée, il y eut bien un flot de sang au moment de l'extraction, mais que l'arrêt spontané fut immédiat.

M. VERNEUIL répond à M. Forget que, dans une douzaine de cas environ où il a employé le tamponnement des fosses nasales en

même temps que le chloroforme, il n'a observé aucun accident. D'ailleurs, il ne tamponne qu'une narine, et l'expérience a démontré que l'on pouvait endormir sans danger les malades dont les fosses nasales étaient oblitérées. Il suffit de veiller à ce que la bouche soit ouverte et la langue attirée au dehors. M. Verneuil est disposé avec M. Després, à passer condamnation sur la scie à chaîne. Quant à l'hémorrhagie, elle peut être parfois très-abondante.

Dans un cas rapporté par Butcher, on dut faire au fond de la plaie la compression digitale prolongée. D'ailleurs, ce qui préoccupe M. Verneuil n'est pas la quantité de sang perdu, mais bien la pénétration de ce sang dans les voies aériennes.

M. CHASSAIGNAC verrait avec peine que l'on renonçât à la scie à chaîne, qui lui a rendu de si grands services. La manœuvre en est difficile sans doute, surtout si l'os est flexible ; mais pour la section d'un os rigide comme le maxillaire supérieur, la scie à chaîne convient admirablement ; elle ne peut être pincée, et l'on est certain de n'avoir pas, comme avec la pince de Liston, des éclats et le broiement des os.

M. DEMARQUAY a complétement abandonné l'usage de la scie à chaîne. C'est suivant lui un instrument infidèle, qui peut manquer dans les mains du chirurgien. Il lui a substitué de puissants sécateurs, à l'aide desquels il obtient le même résultat, plus assuré et avec moins d'hémorrhagie. Comme M. Verneuil, il sectionne en dernier lieu la muqueuse buccale dans l'aation des tumeurs des mâchoires.

La Société se réunit en comité secret.

La séance est levée à 5 heures 1/2.

Le secrétaire : TILLAUX.

SÉANCE DU 9 JUILLET 1873.

Présidence de M. Maurice PERRIN, vice-président.

Le procès-verbal de la précédente séance est lu et adopté.

CORRESPONDANCE

La correspondance comprend :

La *Gazette des Hôpitaux* ; — l'*Union médicale*; — la *Gazette hebdomadaire*; — la *France médicale*; — le *Progrès médical*; — le *Mouvement médical*; — la *Tribune médicale*; — la *Gazette obstétricale*; — le *Bordeaux médical*; — le *Journal médical de la Mayenne*; — le *Lyon médical*; — *The Sanitarion*, n° IV.

M. RIZZOLI, membre correspondant, adresse une brochure intitulée : *Cancroïde de la région épigastrique comprenant le péritoine, enlèvement de la tumeur ; guérison.*

M. le docteur Bitot (de Bordeaux) adresse un mémoire imprimé sur *le cathétérisme forcé modifié ou cathétérisme rigide.*

M. DE SAINT-GERMAIN lit le travail suivant :

Note sur un nouveau procédé de laryngotomie.—J'ai l'honneur de présenter à la Société un procédé nouveau, je crois, de créer une ouverture artificielle dans les voies aériennes.

Depuis mon entrée à l'hôpital des Enfants-Malades, j'ai eu occasion de voir et de pratiquer moi-même quelques trachéotomies, et j'avoue que dans l'un et dans l'autre cas j'ai été peu satisfait de l'opération en elle-même, soit que son procédé par la méthode classique, c'est-à-dire par la longue incision, la dissection lente de la trachée, soit qu'on employât la méthode rapide, la petite ouverture et l'incision de la trachée pour ainsi dire à l'aveuglette, en se guidant sur le doigt. Dans la première méthode, je remarquais que, presque toujours à un moment donné, l'opérateur avait la main forcée soit par l'hémorrhagie, soit par cet état syncopal tout particulier que l'on signale chez les malades et qui tient très-probablement à la position très-fatigante qu'on leur impose; et je crois que

l'on peut à juste titre reprocher à la méthode rapide une incertitude trop grande du point où l'on pratique la ponction, et par suite, la fréquence des incisions latérales de la trachée, circonstances très-défavorables, ainsi qu'on le sait, à l'introduction facile du dilatateur et par suite de la canule. Je ne parle que pour mémoire des accidents pourtant si fréquents, qui consistent dans la ponction de la paroi postérieure de la trachée et de l'œsophage, des doubles et même des triples incisions des cerceaux trachéaux, etc. On ne peut nier que, quelque aguerri que l'on soit, l'hémorrhagie ne soit, à un moment donné, un phénomène des plus inquiétants dans l'opération qui nous occupe, et que ce ne soit cet accident qui force, comme je le disais plus haut, la main du chirurgien et l'oblige à précipiter la fin d'une opération commencée avec la sage lenteur que les auteurs nous recommandent. C'est donc avec empressement que je lus les descriptions de trachéotomie faites à l'aide du galvano-cautère, et je crus qu'il serait désormais facile de procéder plus sûrement à l'ouverture de la trachée. Les tentatives faites dans ce sens à l'hôpital des Enfants ne réalisèrent pas absolument mes espérances.

Après avoir assisté à une de ces opérations, je pus me convaincre que, chez l'enfant, l'application du galvano-cautère à la trachéotomie présentait de grandes difficultés. Sans parler de la nécessité absolue d'avoir constamment sous la main tous les objets nécessaires à une opération de ce genre, chose presque impossible dans la pratique où l'urgence est la règle, je remarquai que l'opérateur divisait les tissus avec beaucoup moins de certitude qu'avec le bistouri; que la mise à découvert de la trachée était beaucoup plus longue, et qu'enfin après la ponction de l'arbre trachéal, il était parfois tellement difficile de retrouver sa route, que l'on se voyait obligé, comme dans l'opération à laquelle j'assistais, de terminer, comme on le fait d'ordinaire, par la ponction avec le bistouri ordinaire et l'élargissement de l'incision avec le bistouri boutonné.

Peu satisfait, je le répète, de cette tentative, je ne m'arrêtai pas davantage à la galvano-caustique, et je cherchai à résoudre les différents termes du problème suivant :

1° Déterminer un point fixe invariable, toujours facile ou du moins possible à trouver chez les individus les plus jeunes, les plus gras, au col le plus court.

2° Pénétrer par ce point dans les voies respiratoires d'un seul coup sans effusion de sang, et créer une ouverture suffisante pour livrer passage à une canule d'un volume ordinaire.

Je trouvai dans la thèse si remarquable de Lenoir mon point fixe et invariable, à savoir la membrane crico-thyroïdienne. Lenoir dit en propres termes qu'on pourrait la considérer comme pour ainsi dire le lieu d'élection de la bronchotomie, si l'on pouvait espérer que l'espace qu'elle fournit fût assez considérable pour le passage de la canule (1).

On ne peut nier, en effet, et c'est une expérimentation très-innocente à laquelle je me suis livré sur beaucoup d'enfants de mon service, on ne peut nier qu'on arrive sûrement, invariablement chez tous les individus sur le cartilage cricoïde, et par conséquent sur la membrane crico-thyroïdienne; sa position est beaucoup plus superficielle que celle de la trachée. De plus, quand la tête est étendue, cette membrane constitue une sorte de peau de tambour limitée par le cartilage cricoïde et le cartilage thyroïde, et ne permettant pas de s'égarer.

Quant au moyen de la traverser, je songeai au cautère actuel. M'imaginant toutefois qu'il faudrait une assez grande source de chaleur pour arriver à mon but, je commençai mes expériences avec des cautères à boule. Ces cautères sont d'abord gênants à cause de la cautérisation objective qu'ils produisent, et de plus sont absolument inutiles. Un simple petit cautère actuel comme celui que je vous présente, porté au rouge cerise, suffit amplement pour le but que l'on se propose.

Après quelques ébauches d'expériences commencées à l'amphithéâtre de l'hôpital des Enfants, expériences qui tout imparfaites qu'elles étaient, me démontrèrent clairement la possibilité de pénétrer avec le fer rouge dans la membrane crico-thyroïdienne, je procédai méthodiquement à l'exécution de la méthode à l'amphithéâtre des hôpitaux, où mon ami et collègue M. Tillaux eut la bonté de mettre à ma disposition des sujets d'abord, des chiens ensuite. J'expérimentai sur cinq sujets pris au hasard; je plaçai la tête dans le degré d'extension que l'on conseille pour la trachéotomie ordinaire, et après avoir pris exactement mon point de repère, c'est-à-dire 2 millimètres au-dessus du cartilage cricoïde, et cela sur la ligne médiane, je plongeai au milieu de cette membrane le cautère porté au rouge cerise. Je l'enfonçai avec prudence; je sentis bientôt une résistance vaincue, puis le cautère s'enfonça et alla toucher la paroi postérieure.

Le cautère retiré, me permit de constater l'existence d'un petit

(1) Voir Lenoir. Thèse pour le professorat. 1841.

orifice parfaitement rond, comme taillé à l'emporte-pièce. Saisissant le dilatateur de Laborde, je pus l'introduire dans cet orifice avec la plus grande facilité. Pressant alors une assez forte pince sur les branches, je divulsai la membrane crico-thyroïdienne, ainsi que les parties molles qui la recouvrent, et j'obtins une ouverture triangulaire, qui me permit d'introduire avec la plus grande facilité la canule n° 2 à double chemise, dont je m'étais muni. Le résultat fut absolument le même sur les autres sujets. J'ouvris alors les larynx sur lesquels j'avais opéré, et je constatai avec une certaine surprise que la paroi postérieure que j'avais sûrement touchée ne présentait point de trace de brûlure. Il fallait que mon cautère, après avoir créé la voie, se fût éteint avant d'arriver sur la muqueuse du côté opposé à la ponction.

Satisfait de ce premier résultat, je procédai dès le lendemain à des expériences sur les chiens. Le premier essai ne fut pas favorable, mais cela tient, comme on va le voir, à une circonstance indépendante de l'opération en elle-même, je veux parler du peu de fixité avec laquelle fut tenue la tête du chien que j'opérais. Cette tête étant incomplétement fixée, l'animal fut à peine effleuré par le cautère incandescent, qu'il fit un mouvement de côté, et dans ce mouvement, le fer glissa sur la partie latérale du larynx, sans y pénétrer.

Je fus plus heureux avec les trois autres chiens, que je soumis à la même expérimentation. Je fis tenir chaque fois solidement l'animal, de manière qu'il lui fût impossible de se porter à droite ou à gauche; je fixai moi-même solidement de la main gauche la totalité du larynx, et je pus enfoncer perpendiculairement le cautère à travers la membrane crico-thyroïdienne. Je pus aussitôt après introduire très-facilement dans cette ouverture le dilatateur de Laborde, divulser, en écartant ses trois branches, la membrane et les tissus qui la recouvrent y compris la peau, et introduire sans difficulté la canule moyenne dont on se sert habituellement. J'aurais même pu introduire une plus grande canule si j'en avais eu une à ma disposition.

Dans les trois expériences que je relate, le résultat fut exactement le même, et la canule put être fixée *sans une seule goutte de sang*. J'ai revu hier les trois chiens objet de mon expérience; je les ai trouvés en excellent état. La plaie commence à bourgeonner; elle ne s'est point étendue en largeur comme chez les malades soumis au galvano cautère et opérés à l'hôpital des Enfants.

J'ai tenu, messieurs, à vous soumettre le résultat de ces quelques

expériences, afin d'avoir votre avis sur l'opportunité d'appliquer ce procédé à la bronchotomie soit sur l'adulte, soit sur l'enfant.

Voici comment, le cas échéant, je formulerais l'opération à pratiquer :

Le malade, couché sur le dos, est solidement maintenu par plusieurs aides, la tête étendue et appuyée sur un coussin disposé sous la nuque. Un aide spécial tient solidement la tête et l'empêche de se porter à droite ou à gauche.

Le chirurgien, placé à la droite du malade, saisit entre le pouce et le médius de la main gauche, le larynx du patient au niveau du cartilage thyroïdien et tient l'index appuyé sur l'angle inférieur de ce cartilage. Il est indispensable que, dans cette position, l'index et le médius tendent fortement la peau et lui ôtent toute espèce de mobilité.

Saisissant de la main droite le cautère porté au rouge cerise, l'index, le médius et le pouce maintiennent cet instrument dans une direction perpendiculaire à la membrane crico-thyroïdienne, et s'appuient directement sur son centre présumé en faisant décrire à l'instrument au moyen de ces doigts quelques mouvements de rotation sur son axe.

Le cautère est ainsi enfoncé à travers la membrane. A un moment donné, un défaut de résistance se produit et le cautère, enfoncé dans la cavité laryngée, va toucher la paroi opposée à la surface de ponction.

Retirant alors le cautère, le chirurgien lui substitue immédiatement le dilatateur à trois branches, et divulse l'ouverture pratiquée de façon à lui donner l'étendue nécessaire à l'introduction de la canule.

Cette canule est enfoncée soit seule, soit munie d'un conducteur, et le dilatateur ou le divulseur est alors retiré.

Il serait je crois possible, si l'on ne craignait d'augmenter le nombre des instruments, d'introduire, au lieu du dilatateur, un instrument de même volume servant de mandrin à une canule construite d'après le système du spéculum à quatre branches. On n'aurait alors qu'à développer la canule, qui servirait de divulseur, et à retirer le mandrin central.

Je n'avais pas, au début de mes expériences, envisagé la possibilité de développer assez largement l'orifice produit par le cautère pour pouvoir y introduire une canule ordinaire, et je croyais nécessaire de compléter ma première opération en sectionnant, soit à l'aide d'un bistouri boutonné, soit à l'aide d'un sécateur, le carti-

lage cricoïde et les parties molles qui le recouvrent. Ce procédé donnerait, il est vrai, plus de place, mais amènerait facilement un écoulement de sang plus ou moins abondant.

Comme dans les expériences que j'ai faites sur les animaux vivants, j'ai eu très-largement la place nécessaire pour le passage de la canule, et que j'ai constaté une absence absolue de sang, je crois devoir m'arrêter au procédé que je soumets à votre appréciation et que je résume ainsi :

1er temps. Ponction de la membrane crico-thyroïdienne à l'aide d'un petit cautère.

2e temps. Divulsion de l'orifice créé à l'aide du dilatateur.

3o Introduction de la canule et retrait du dilatateur.

Telle est, messieurs, la note que je comptais vous lire dans la dernière séance. Depuis, j'ai été plusieurs fois visiter à Clamart les chiens qui ont été l'objet de mes expériences. Chez trois d'entre eux la plaie cutanée s'est guérie avec une assez grande rapidité; elle était absolument cicatrisée hier matin; chez les autres, elle était presque fermée. Tous paraissaient se porter parfaitement, sauf un seul, qui a présenté depuis lundi dernier des troubles gastriques caractérisés par des vomissements opiniâtres et une anorexie complète.

Je les ai tous fait tuer hier soir; j'ai pris la précaution de les faire assommer au lieu de les faire pendre, ce qui eût pu détériorer le larynx et la trachée, et j'ai détaché avec le plus grand soin l'arbre trachéal, depuis l'os hyoïde jusqu'à la fourchette sternale.

Je comptais beaucoup, je l'avoue, messieurs, sur un résultat aussi satisfaisant que possible, et je me fondais sur l'absence d'accidents durant les jours qui avaient suivi l'opération.

Aussi fus-je désappointé en trouvant dans l'intérieur de la cavité laryngée les altérations suivantes :

Sur deux des larynx que j'ai pu examiner on trouve, à la partie postérieure du cartilage cricoïde, une petite ulcération résultant évidemment du contact du fer chaud non encore éteint. Il est facile de constater l'existence d'une ulcération bilatérale d'une assez grande profondeur, produite très-probablement, sinon certainement, par le passage du cautère quelque rapide qu'il ait pu être.

Le cinquième larynx était intact; il appartenait au chien qui a été le premier soumis à notre expérimentation; on pouvait y constater le résultat de la fausse route que nous avons faite. L'ouverture créée par le cautère avait pour siége la partie de la trachée qui se trouve immédiatement au-dessus du cricoïde.

Que fussent devenus ces animaux sacrifiés dans un état de santé satisfaisant, si on les eût laissés vivre plus longtemps? C'est ce qu'il n'est guère possible de dire; ce que l'on peut affirmer néanmoins, c'est que la perforation de la membrane cricoïdienne par le procédé que je vous exposais tout à l'heure, est loin d'être aussi exempte de danger que j'aurais pu l'espérer. Quant à la divulsion, elle ne me paraît pas avoir produit d'accident appréciable. Dans tous les cas que j'ai observés, le cartilage cricoïde pour lequel on pourrait avoir des craintes, a paru conserver son intégrité.

Ceci posé, doit-on absolument renoncer à la laryngotomie crico-thyroïdienne pratiquée à l'aide du cautère actuel? Je ne le pense pas. Je crois seulement qu'il est nécessaire de modifier le *modus faciendi*, en ce sens qu'au lieu de procéder brusquement, je dirai presque brutalement en ponctionnant avec vigueur la membrane cricoïdienne, il sera nécessaire de procéder au contraire avec lenteur, et de perforer en quelques secondes ce que l'on divisait en une seconde à peine. De cette façon, il sera possible de pénétrer dans la cavité laryngée sans toucher la paroi postérieure du cartilage cricoïde et sans frôler les replis muqueux bilatéraux, dont je vous montrais l'ulcération.

J'estime donc que, considérant les résultats fournis par l'examen cadavérique des chiens laryngotomisés par mon procédé, il serait au moins imprudent d'employer ce procédé soit chez l'enfant, soit chez l'adulte, avant que de nouvelles expériences faites sur des animaux vivants et dirigées dans le sens que j'indiquais plus haut, aient permis de constater que la cautérisation de la membrane crico-thyroïdienne n'intéresse qu'elle et les tissus qui la recouvrent, mais ne compromet pas l'intégrité de la paroi postérieure du cricoïde, et des cordes vocales inférieures.

C'est cette expérimentation que je me promets de poursuivre, et je demande à la Société la permission de lui communiquer les résultats que j'obtiendrai.

M. DESPRÉS. La laryngotomie crico-thyroïdienne à l'aide du fer rouge que propose notre collègue M. de Saint-Germain me semble discutable. Je comprends la laryngotomie pour les cas d'œdème de la glotte et de polype du larynx; mais pour le croup, pour les corps étrangers de la trachée où il est indiqué d'ouvrir les voies aériennes le plus bas possible, la laryngotomie ne vaut pas la trachéotomie classique, qui, depuis longtemps, est d'un usage si général.

L'emploi du fer rouge, comme la trachéotomie en un seul temps par les procédés de MM. Chassaignac et Maisonneuve, comme la trachéotomie par la galvano-caustique de M. Verneuil, est suggéré par la crainte des accidents possibles pendant l'opération de la trachéotomie. La chirurgie ne doit pas redouter le sang. Dans l'opération de la trachéotomie telle que la règle Trousseau, il est toujours facile d'arrêter le sang qui coule des veines, soit à l'aide d'un presse-artère, soit à l'aide d'une pince à valet. L'ouverture de la trachée peut être faite alors avec sécurité, et si l'ouverture n'est pas assez grande, on l'augmente avec le bistouri boutonné. Je ne me sers point, pour ma part, du dilatateur. J'introduis la canule dans l'ouverture de la trachée comme dans la boutonnière d'un habit, et cela est remarquablement facile pourvu que l'incision du conduit aérien soit assez grande.

Non, la trachéotomie avec un instrument tranchant n'est point une opération grave. Je l'ai pratiquée 27 fois : 13 fois pour des cas de croup à l'hôpital Sainte-Eugénie pendant mon internat; 10 fois en ville pour des cas de croup. (J'ai dû faire l'opération avec l'aide du médecin de la famille et du parent le moins effrayé, c'est-à-dire avec un seul aide); 4 fois j'ai pratiqué la trachéotomie pour des adultes. Je n'ai jamais observé aucun accident opératoire, et ceux des malades qui sont morts ont succombé à la maladie contre laquelle la trachéotomie avait été impuissante.

Voici d'ailleurs d'autres résultats : En 1858, à l'hôpital Sainte-Eugénie, sur 45 trachéotomies, il n'y a eu qu'un cas de mort pendant l'opération; une hémorrhagie est survenue après que la trachée a été ouverte; le sang a été arrêté par le perchlorure de fer, mais l'enfant a respiré le sang et le perchlorure de fer et est mort étouffé. Une autre fois, la trachée avait été ouverte obliquement, il est survenu un phlegmon du médiastin.

La thèse de M. Millard apprend, qu'en 1857 et 1858, il a été pratiqué, à l'hôpital des Enfants-Malades, 133 trachéotomies qui n'ont été suivies d'aucun accident opératoire, sauf deux cas de mort apparente par syncope, mais les enfants ont été rappelés à la vie à l'aide de la respiration artificielle. (Millard, *Thèses de Paris*, 1857).

La thèse de Bricheteau apprend, qu'en 1859, à l'hôpital des Enfants-Malades, 164 trachéotomies ont été faites. Il y a eu un seul cas de mort pendant l'opération, causé par le refoulement de fausses membranes croupales dans la trachée, et 3 cas d'emphysème du cou dus à une plaie irrégulière de la trachée qui n'ont point

été des complications mortelles. (Bricheteau, *Thèses de Paris*, 1861.)

Toutes ces trachéotomies avaient été faites suivant le procédé classique de Trousseau et Guersent, et avaient été pratiquées presque toutes par les internes.

M. DUBRUEIL demande à M. de Saint-Germain si les chiens mis par lui en expérience avaient présenté les symptômes d'anhélation et si les cordes vocales étaient ulcérées.

M. MARJOLIN. L'opération de la trachéotomie offre des difficultés beaucoup plus grandes que ne le pense M. Després. Il faut bien savoir que les opérations ne se ressemblent pas; autant de trachéotomies, autant de trachéotomies différentes. Les unes sont faciles, les autres difficiles et embarrassent les chirurgiens les plus expérimentés et les plus adroits. C'est une anomalie artérielle; c'est une portion du corps thyroïde; c'est un panicule adipeux plus abondant que d'ordinaire, etc., qui viennent apporter un obstacle imprévu.

La trachéotomie est presque toujours une opération d'urgence, et je pense que, dans certains cas, on perdrait un temps précieux à se procurer du feu, à faire chauffer le fer. Je ne pense pas non plus qu'on évite ainsi les fausses routes; je suis donc d'avis d'en rester au procédé actuel.

M. VERNEUIL. Il y a deux choses dans la communication de notre collègue : la proposition d'une laryngotomie crico-thyroïdienne, et un moyen nouveau de pénétrer dans le larynx, c'est-à-dire le fer rouge.

La laryngotomie crico-thyroïdienne réapparait à peu près tous les dix ans, et je signalerai entre autres l'important mémoire de M. Decès (de Reims). Pourquoi donc ne reste-t-elle pas dans la pratique? C'est que je crois l'espace crico-thyroïdien insuffisant pour l'introduction d'une canule. On fait, il est vrai, la divulsion de la plaie; mais n'y a-t-il là aucun inconvénient pour l'avenir du larynx? Difficulté matérielle d'introduire la canule, gravité des suites, telles sont les raisons que j'oppose à l'adoption de la laryngotomie crico-thyroïdienne.

Quant au deuxième point de la communication, notre collègue se propose de faire une ouverture non sanglante; il cherche à prévenir l'hémorrhagie. M. Després a dit : « un chirurgien ne doit pas avoir peur du sang. » Je dis, au contraire : un chirurgien doit avoir la terreur de la perte du sang. Je redoute l'hémorrhagie, non-seulement pour les accidents primitifs, mais surtout pour les suites

de l'opération. Dans l'espèce, l'écoulement du sang présente un danger particulier. Le sang peut pénétrer dans la trachée et amener une mort immédiate. On arrête le sang chemin faisant, a dit M. Després ; oui, cela est possible peut-être pour l'incision des parties molles extérieures; mais il faut savoir que la muqueuse trachéale, chez l'adulte surtout, est extrêmement vasculaire et peut donner, au moment de l'incision, une notable quantité de sang qui tombe dans les bronches. Il y aurait donc un immense intérêt à se mettre à l'abri de l'hémorrhagie. Je n'accepte pas non plus que la trachéotomie soit une opération facile. J'affirme au contraire que c'est une des plus émouvantes, l'une des plus terribles de la chirurgie, puisque le patient peut mourir sur place.

Ce qu'a dit M. Després prouve tout au plus que, jusqu'à présent, il a été heureux; mais, un jour ou l'autre, il aura quelque désastre qui modifiera son opinion.

Poursuivant le même but que M. de Saint-Germain, je me suis servi, pour l'atteindre, du galvano-cautère, et j'ai réussi complétement 7 fois. Dans un cas, il ne s'écoula pas *littéralement* une goutte de sang. On peut reprocher à cette méthode de n'être peut-être pas très-pratique, parce qu'il faut se procurer l'appareil. Cependant, je ferai observer qu'il est rare que le chirurgien n'ait pas devant lui deux ou trois heures, temps plus que suffisant pour disposer l'instrument. Je félicite M. de Saint-Germain et de sa communication et de la grande bonne foi avec laquelle il l'a faite.

M. PAULET. Je considère anssi la trachéotomie comme une opération très-redoutable. M. de Saint-Germain propose de pratiquer la laryngotomie crico-thyroïdienne avec le fer rouge. Cet endroit est-il convenable pour l'application d'une canule ? Oui, sur l'adulte, car j'en connais deux exemples, l'un de Roux, l'autre de M. Legouest; mais je doute qu'on obtienne sur l'enfant le même résultat. Comme M. Verneuil, je redoute la divulsion de la plaie pour l'avenir.

M. LE FORT considère la trachéotomie comme une opération si grave et si émouvante qu'il évite de la pratiquer le plus qu'il peut. Les deux premières opérations qu'il a vues ont déterminé la mort immédiate sous le bistouri. M. Després parle d'arrêter le sang avec des pinces; mais comment le faire pour l'hémorrhagie en nappe, qui est de beaucoup la plus fréquente?

Bien que le galvano-cautère ne mette pas complétement à l'abri de l'hémorrhagie, M. Le Fort se propose de l'employer.

M. TRÉLAT pense comme ses collègues, que la trachéotomie est

une opération très-émouvante, sans cependant être difficile. Il demande à M. Verneuil s'il se sert du couteau ou de l'anse galvano-caustique. Il estime, quant à lui, que le couteau n'a aucune valeur hémostatique. Ou il coupe trop ou il coupe trop peu. L'anse, au contraire, agit à la fois par pression et par ustion. Son emploi est plus incommode, demande plus de temps; mais on obtient ainsi une véritable hémostase.

M. VERNEUIL demande qu'on inscrive à l'ordre du jour la discussion sur le galvano-cautère, proposition acceptée par la Société.

M. DE SAINT-GERMAIN remercie ses collègues de l'accueil fait à sa communication. Il trouve aussi que M. Després a été bien heureux dans sa pratique, car il a observé de nombreux désastres à l'hôpital des Enfants depuis le mois de janvier qu'il est chargé du service.

Il dit à M. Dubrueil que les chiens respiraient très-amplement et que les cordes vocales ont été trouvées saines. L'objection de M. Marjolin ne saurait être embarrassante, car il se sert, pour chauffer son fer, d'une lampe à alcool. Quant à savoir quel sera le résultat ultérieur de la divulsion de la plaie, c'est l'avenir seulement qui l'apprendra, et il aura l'honneur de communiquer à la Société la suite de ses expériences sur ce sujet.

Suite de la discussion sur les polypes naso-pharyngiens.

M. TRÉLAT. Je disais dernièrement à la Société qu'il était utile de distinguer les diverses variétés de polypes fibreux du pharynx. J'ai un nouveau fait à signaler à l'appui de cette assertion. Ces jours passés, on m'amena un jeune garçon de seize ans atteint d'une tumeur pharyngienne. Le début remontait à trois ans et demi. Il n'y avait jamais eu d'hémorrhagie. La tumeur pendait dans le pharynx et pouvait avoir 2 centimètres et demi de largeur. L'implantation avait lieu au voisinage de l'apophyse basilaire. Il existait un prolongement nasal mobile que l'on repoussait aisément, La portion pharyngienne était ferme, résistante. Je diagnostiquai : polype fibreux naso-pharyngien. Une incision fut pratiquée sur le milieu du voile du palais avec les ciseaux et le bistouri boutonné. Il n'y eut pas de sang, ce qui confirme encore la réflexion que je fis ici dernièrement sur ce point.

Avec une anse galvano-caustique introduite par le nez, j'obtins la section du pédicule en moins d'une minute. La tumeur fut im-

médiatement portée à M. Cornil, et l'examen a démontré qu'il s'agisssait là, non d'un fibrome, mais bien d'un mixome enflammé ou d'un polype muqueux. Malgré cet examen rassurant, je ne considère pas le malade comme guéri, et je vais le tenir en observation.

Voici les détails de l'examen fait par M. Cornil :

Sur les coupes faites en différents points, on constate les particularités suivantes :

Le bord libre de la coupe correspondante à la tumeur est dentelée et présente une série de parties saillantes séparées par de larges dépressions qui se prolongent plus ou moins profondément vers le centre de la tumeur.

Tout ce bord, soit au niveau des parties saillantes, soit au niveau des dépressions, est recouvert d'une couche d'épithélium cylindrique composé de cellules très-allongées et presque filiformes. Sur les pièces, examinées à l'état frais, ces cellules possèdent des cils vibratiles; on ne les voit plus sur les pièces conservées dans l'acool.

Au-dessous de l'épithélium, se trouve une couche assez épaisse remarquable par le grand nombre d'éléments jeunes masquant en partie le tissu fondamental. Ces petites cellules sphériques, très-abondantes dans la partie la plus superficielle, vont en diminuant de nombre au fur et à mesure qu'on se rapproche du centre de la tumeur.

Ces noyaux sont accumulés autour des vaisseaux, très-nombreux dans la partie superficielle, et représentés par un grand nombre de capillaires à parois très-grêles, très-minces, très-fragiles. Quelques-uns de ces capillaires présentent des dilatations qui prennent par place l'apparence de véritables lacunes.

En se rapprochant du centre de la tumeur, le tissu qu'on retrouve devient finement réticulé, mêlé de quelques fibres élastiques ; mais, dans un grand nombre de points, ce qui domine, c'est une modification myxomateuse des éléments de ces parties, caractérisée par des éléments étoilés fortement colorés par le carmin, et dont les prolongements circonscrivent de grands espaces polygonaux occupés par une substance colloïde à peine teintée par la matière colorante.

Dans un point de la tumeur avoisinant son pédicule, au niveau duquel on retrouve de grosses artérioles à parois encore assez jeunes, on retrouve quelques faisceaux de tissu conjonctif; mais c'est le seul point de la tumeur où on rencontre ce tissu. En aucun

point de la couche superficielle, on n'a pu trouver trace d'organes glandulaires.

De l'ensemble de ces caractères, nous pensons pouvoir en conclure que cette tumeur est un myxome enflammé dans ses couches superficielles.

M. PANAS. Le fait intéressant de M. Trélat me conduit à vous dire quelques mots au sujet des polypes pharyngiens d'origine nasale, et cela au double point de vue de l'anatomie normale et de la clinique.

M'étant livré à des dissections minutieuses des fosses nasales, en 1858, lors de mon concours d'aide d'anatomie, j'ai constaté une texture spéciale de la muqueuse qui tapisse l'orifice postérieur de l'appareil olfactif, à savoir, l'existence en ce point d'un périoste très-épais, formant une espèce de bordure ou d'anneaux de 1 centimètre de large. Il y a là en quelque sorte une espèce de transition entre la muqueuse rouge et tomenteuse du nez et la fibromuqueuse dense et très-adhérente, aux os qui tapissent les arrière-narines et l'os basilaire de l'occipital.

Il est à noter que, non-seulement les parois externes supérieure et inférieure de l'orifice, mais que la cloison, ou le vomer lui-même sont recouverts du stratum fibreux en question. Ceci m'avait porté à penser que les polypes nasaux postérieurs ou limitrophes de la région pharyngienne et proéminant dans cette cavité, devaient offrir une structure plus dense que les polypes intra-nasaux qui, la plupart du temps, sont muqueux, et qu'on pourrait dès lors les confondre, quant au siége et à l'aspect, avec les polypes *naso-pharyngiens* proprement dits. C'est effetivement ce qui est arrivé dans le cas que nous citait M. de Saint-Germain dans la précédente séance. C'est aussi ce qui vient d'être confirmé par l'observation dont nous entretenait tout à l'heure M. Trélat, et c'est ce qui m'a été donné d'observer dans deux cas que je vous demande la permission de relater brièvement.

En 1865, se présentait à moi un vieillard bien portant, sec et de haute taille, âgé de soixante-huit ans et porteur depuis bientôt trois ans d'un polype, qui obstruait la fosse nasale du côté gauche. En examinant par devant, on y apercevait au loin un tout petit mamelon rougeâtre. Mais c'est du côté de la bouche que l'examen devenait instructif. La première chose qui frappait était un abaissement du voile du palais, dont la voûte semblait effacée. Le doigt sentait une rénitence fibreuse due à une tumeur dure, blanchâtre, fibreuse,

pédiculée à sa partie supérieure, et qui semblait en continuité de tissu avec le prolongement nasal.

L'extirpation faite par la bouche, comme il sera dit plus bas, nous permit d'enlever une tumeur du volume d'une grosse noix lisse, globuleuse, d'apparence fibreuse aussi bien à la surface que sur la coupe, sauf pour le prolongement nasal, en forme d'appendice pyramidal, dont la consistance rappelait tout à fait un polype muqueux. Il est à noter que la masse principale était plus molle au centre qu'à la circonférence et qu'elle semblait contenir fort peu de vaisseaux.

Le malade n'avait jamais eu d'hémorrhagie, sauf trois fois, que des chirurgiens malavisés avaient tenté d'extraire le polype par le nez.

Vu le peu de vascularité de la tumeur, nous sommes à nous demander si le sang ne provenait pas bien plus des meurtrissures produites par les tentatives réitérées d'extraction sur la membrane schneidérienne que de la tumeur elle-même.

Le malade a parfaitement et définitivement guéri, et n'est mort que six ans plus tard d'une pneumonie.

Le *second cas* est relatif à une jeune femme de vingt-six ans, entrée dans mon service à l'hôpital Saint-Antoine, en 1868.

Les premiers symptômes de la maladie remontaient à deux ans. Le mal a été en progressant, et deux mois avant l'entrée de cette personne à l'hôpital, elle fut prise de fièvre, de céphalalgie, de gêne considérable de la déglutition et d'une angine assez intense.

Ne pouvant pas respirer par le nez, la malade tenait la bouche constamment béante. Un fait digne de remarque était que l'inspiration se faisait bien plus facilement que l'expiration, laquelle était même tout à fait supprimée à droite. Nous dirons tout à l'heure le pourquoi.

Par les narines on n'aperçoit rien, tandis que le doigt porté dans le pharynx par l'arrière-bouche y sentait une tumeur polypeuse, pédiculée, mobile et offrant une consistance assez dure. La voussure du voile du palais était en partie diminuée. La malade n'avait jamais eu d'épistaxis. L'ablation de la masse morbide faite par le même procédé que dans l'opération précédente, permit de constater qu'il y avait deux polypes, un gros et l'autre petit. Tous deux s'inséraient par un pédicule sur la cloison, le long du bord postérieur du vomer.

Le gros polype, allongé transversalement et légèrement aplati d'avant en arrière, offrait la forme et le volume d'un gros marron,

mesurait 4 centimètres dans son grand diamètre, sur 2 de hauteur et d'épaisseur. Son pédicule, long de 1 centimètre, n'avait pas plus de 8 millimètres de diamètre.

L'extrémité gauche de cette masse, dans l'étendue de 1 centimètre environ, correspondait à la narine du même côté, qu'elle recouvrait en partie, comme un couvercle, sans y pénétrer; tandis que le reste de la tumeur correspondait au voile du palais. C'était donc là à une tumeur essentiellement pharyngienne que nous avions affaire.

Le petit polype, de la grosseur d'une cerise, né également du vomer par un pédicule filliforme, obstruait complétement l'orifice de la narine droite à chaque expiration, tandis que dans l'inspiration, il s'en écartait comme une soupape et laissait passer l'air dans le pharynx.

La couleur des deux polypes était rougeâtre; leur consistance intermédiaire à celle des polypes fibreux purs et des polypes muqueux; enfin, à la coupe, ils laissaient écouler une sérosité assez abondante.

La malade sortit de l'hôpital guérie; lorsque, quelques mois plus tard, elle rentrait pour se faire opérer d'une nouvelle petite tumeur développée à la place et avec le volume de celle qui existait dans la narine droite. Même procédé d'extraction, même résultat heureux que dans la première opération, et guérison définitive.

Dans les deux cas que nous venons de mentionner, l'opération a consisté à fendre le voile du palais sur la ligne médiane, depuis le bord postérieur du palais osseux jusqu'à la base de la luette exclusivement, de façon à avoir une large boutonnière qui, grâce à la contraction des péristaphylins, se transforme en un grand trou rond permettant de saisir le polype qu'on a sous les yeux avec la plus grande facilité. Chez notre premier malade, sitôt le voile du palais incisé, la tumeur passa dans la bouche par suite de la contraction spasmodique du pharynx, de sorte que nous aurions pu la saisir avec les doigts.

La section partielle du voile du palais sur la ligne médiane, outre qu'elle donne une large voie directe pour l'extraction de la tumeur, fournit à peine quelques gouttes de sang, et offre le grand avantage d'une réunion spontanée de la brèche palatine, sans qu'il soit nullement nécessaire d'avoir recours à une opération nouvelle de staphylorrhaphie, et c'est là, on en conviendra, un grand avantage.

Chez notre seconde malade, cette opération fut répétée, nous

l'avons dit, *deux fois*, à quelques mois d'intervalle, et les deux fois, la réunion spontanée des lèvres de la boutonnière palatine fut prompte et complète.

Pour toutes ces raisons, nous donnons incontestablement la préférence à la boutonnière ainsi disposée, autrement dit à l'opération de Manne (d'Avignon). Depuis son apparition, en 1747, cette opération trouva des défenseurs dans J.-L. Petit, Morand, Braslatour (de Bordeaux et plusieurs autres, sans parler de M. Nélaton qui, à la fin de 1848 (séance de la Société de chirurgie du 8 janvier 1849), a su en étendre le champ d'application, en combinant l'opération de Manne avec la résection de la voûte palatine osseuse.

Un mot pour terminer sur le mode d'excision de ces tumeurs.

Dans les deux cas que j'ai eu à traiter, la torsion combinée à la section du pédicule par de longs ciseaux courbés sur le plat, m'a suffi pour enlever la tumeur sans nulle crainte d'hémorrhagie ou de récidive sur place. C'est là un point, à côté de beaucoup d'autres, qui différencient complétement les polypes *pharyngiens d'origine nasale* des polypes *naso-pharyngiens* proprement dits, dont la base d'implantation est au crâne.

On ne saurait dès lors y apporter trop d'attention pour le diagnostic différentiel, le pronostic et le traitement étant essentiellement différents dans les deux cas.

ÉLECTION

La Société procède à l'élection d'un membre titulaire de la Société de chirurgie.

Les candidats ont été présentés par la commission dans l'ordre suivant :

En 1re ligne : M. Le Dentu;

En 2e ligne : MM. Nicaise et Terrier;

En 3e ligne : M. Krishaber.

Il y a eu 26 votants.

Au premier tour de scrutin :

M. Ledentu obtient..... ...	18 voix.
M. Krishaber.....	6 —
M. Nicaise.....	2 —

En conséquence, M. Le Dentu est proclamé membre titulaire de la Société de chirurgie.

La séance est levée à cinq heures.

Le secrétaire : TILLAUX.

SÉANCE DU 16 JUILLET 1873.

Présidence de M. Maurice PERRIN.

Le procès-verbal de la dernière séance est lu et adopté.

CORRESPONDANCE

La correspondance comprend :

La *Gazette hebdomadaire*; — l'*Union médicale*; — la *Gazette des Hôpitaux*; — la *Tribune médicale*; — le *Progrès médical*; — le *Bordeaux médical*; — le *Bulletin général de thérapeutique*; — le *Journal de médecine et de chirurgie pratiques*; — *Bulletins des travaux de la Société médico-pratique* de 1818 à 1872. — *Mémoires et Bulletins de la Société de médecine et de chirurgie de Bordeaux*, t. VI, 1er fascicule. 1872 : 1er et 2e fascicules. — *Des différentes formes de l'ostéite aiguë*, par M. le docteur Spillmann. Broch. in-8°. Paris, 1873. — *Diseases of the urinary organs*, par M. le docteur John Gouley, 1 vol. in-8°. New-York, 1873.

Polypes naso-pharyngiens. — M. CHASSAIGNAC. Les méthodes opératoires qui aspirent à se généraliser dans le traitement des polypes naso-pharyngiens doivent se constituer, non-seulement au point de vue de l'implantation originelle du polype, mais aussi et très-expressément au point de vue des embranchements possibles de celui-ci.

Plusieurs des méthodes proposées pour l'ablation de ces polypes sont tout à fait incapables de les poursuivre dans toutes leurs dépendances.

L'expérience suivante, facile à répéter sur le cadavre, met à même de reconnaître la valeur d'un procédé, qui est à la fois le plus rapide et le moins dangereux. Elle consiste à tailler un lambeau comprenant les parties ostéo-cartilagineuses du nez avec les téguments auxquels on les laisse adhérer, à rejeter ce lambeau sur l'un des côtés de la face, et à se frayer une voie qui laisse pénétrer le doigt indicateur jusqu'au travers de l'ouverture postérieure des fosses nasales.

La cautérisation et la ligature, applicables avec succès à la cure de certains polypes, sont définitivement jugées aujourd'hui comme procédés fondamentaux pour la destruction des polypes naso-pharyngiens.

Le procédé de Manne n'a qu'une utilité très-restreinte.

L'ablation totale du maxillaire supérieur pour faciliter l'extirpation d'un polype naso-pharyngien doit être rejetée de la pratique, à raison de ce qu'en matière d'ablations préparatoires, tout ce qu'on fait de trop est mauvais et doit être absolument condamné.

Du moment qu'une ablation partielle du maxillaire supérieur est tout à fait suffisante pour la bonne exécution du procédé opératoire, il n'est pas raisonnable de ne pas se contenter de cette ablation partielle.

Dans mon *Traité des opérations*, t. II, p. 442, j'ai démontré que la destruction du plancher de l'orbite est une chose tout à fait superflue et dès lors condamnable quand il s'agit d'extraire les polypes naso-pharyngiens, car le procédé d'extirpation, qui est énormément facilité par le sacrifice de la voûte palatine, ne tire absolument aucun avantage de la destruction du plancher de l'orbite.

J'ai démontré qu'on peut obtenir toute l'étendue d'action nécessaire pour les opérations les plus délicates et les plus compliquées dans le pharynx, par le seul sacrifice du demi-plateau, constitué par une moitié de la voûte palatine.

La preuve de cette assertion, qui remonte à 1849, est tout entière contenue dans l'exposé d'une observation qui est textuellement rapportée, p. 442, 443 et 444 du tome II des *Opérations chirurgicales*. Voyez aussi tome I du même traité, à l'article Résection partielle du maxillaire supérieur, tome I, *Opérations*.

Le procédé du lambeau nasal réappliqué, que j'ai conçu et exécuté pour la première fois en 1854, a eu pour objet l'application de la chaîne à l'ablation des polypes naso-pharyngiens.

L'emploi de l'écrasement linéaire me paraît impérieusement justifié, dans l'extirpation des polypes naso-pharyngiens, par ce fait d'observation : que des hémorrhagies immédiatement mortelles ont été maintes fois observées, et que dans certains cas où ces hémorrhagies n'ont pas causé la mort sur-le-champ, elles ont eu pouvoir d'arrêter court le chirurgien effrayé au milieu de son opération et n'osant pas la continuer.

Ce qui rend l'hémorrhagie si redoutable au moment de l'opération, c'est l'état anémique, la profonde misère physiologique des opérés. Pas un chirurgien qui n'ait été frappé de cette face déco-

lorée, de cet état cachectique qui fait ressembler les malades atteints de polypes naso-pharyngiens aux individus arrivés à la période consomptive du cancer. Ce sont des sujets qui n'ont plus que bien peu de sang à perdre, et là se trouve l'indication suprême.

Aussi quand, dans une des dernières séances de la Société, j'entendais notre honorable collègue M. Després dire que le chirurgien ne doit pas avoir peur du sang, je faisais un triste retour sur ces terribles hémorrhagies qui, dans l'ablation des polypes de la gorge, font tomber l'instrument des mains de l'opérateur et l'obligent à recourir précipitamment au tampon, sous peine de voir périr son opéré, ainsi qu'on en a récemment rapporté dans cette enceinte trois exemples. Et ainsi que la suite de cette communication vous le prouvera, on possède encore de nombreuses observations qui montrent que, sans avoir été mortelle au moment même, l'hémorrhagie a forcé une retraite hâtive des opérateurs de premier ordre, obligés de remettre l'opération définitive jusqu'au douzième et au vingt et unième jour.

Les deux premières opérations qui ont été faites par le procédé du lambeau nasal réappliqué datent, l'une du 29 janvier 1854, la seconde du 19 mars 1855. Elles ont été consignées, avec les dessins, dans le *Traité de l'écrasement linéaire*, publié en 1856, et dans le *Traité des opérations*, publié en 1861; bien des années, par conséquent, avant que M. Bœckel, qui a eu le courage de s'approprier ce procédé, en eût fait mention, pas autrement, que comme d'un projet resté sans exécution, car il n'a même encore aujourd'hui aucune opération, que je sache, sur le vivant. Il avait consigné son opération en perspective dans une note des résections de Heyfelder.

Il ne l'a donc ni conçu ni pratiqué, et il se prétend l'inventeur du procédé dont il ose revendiquer hautement la propriété (*Gazette de Strasbourg*, n° de juin 1872).

A ce sujet, il s'est engagé entre M. Bœckel d'une part, et de l'autre M. Paul Bruns, fils du professeur Bruns, de Tubingue, une polémique très-curieuse dont le bruit est arrivé jusqu'ici.

C'est dans les récriminations respectives des deux adversaires, que nous allons trouver la preuve de ce que j'avance.

Commençons par les prétentions étranges de M. Bœckel. Elles sont vivement remises à leur place par M. Paul Bruns. M. Paul Bruns a beau lui dire dans son article de la *Berliner Wochenschrift*, nos 12 et 13 de 1872, que M. Chassaignac a publié ce procédé en 1856, dans le *Traité de l'écrasement linéaire*; en 1861, dans son *Traité d'opérations* (M. P. Bruns met par erreur, en 1862, je ne sais

par pourquoi), M. Bœckel n'en persiste pas moins à soutenir, en 1872, *Gazette de Strasbourg* n° de juin 1872, pages 2 et 3, qu'il est l'inventeur quand même d'un procédé décrit, dessiné en toutes ses parties, exécuté deux fois cliniquement, c'est-à-dire sur le malade et en public en 1854 et en 1855, plus de quinze ans avant lui ; il n'en veut pas démordre, il y tient. C'est à lui que revient l'invention, et il la revendique hautement, dans sa polémique contre M. Paul Bruns, *Gazette de Strasbourg*, juin 1872, page 3.

Je ne puis pourtant pas, pour faire plaisir à M. Bœckel, rester sous le coup d'une accusation de plagiat qui, du moment que M. Bœckel revendique des droits qu'il n'a pas, se retournerait contre celui qui est le légitime possesseur de l'objet en litige. Il est certain, en effet, que lui et moi affirmant tous deux notre droit de propriété, si c'est lui qui a raison, c'est moi qui suis le plagiaire.

Je suis donc obligé de recourir à l'argument irrésistible et sans réplique de la confrontation des textes et des dates.

Les voici fidèlement reproduits en regard l'un de l'autre :

Texte de M. Bœckel, page 3 de la *Gazette de Strasbourg*, numéro de juin 1872, et page 294 du *Traité des résections* de Heyfelder. Note de M. Bœckel.	*Texte de l'Écrasement linéaire*, page 427, publié en 1856, et *Traité des opérations chirurgicales*, t. II, page 448, publié en 1861.
1° On fait une incision transversale sur le dos du nez, allant d'un sac lacrymal à l'autre ; une seconde incision part de l'extrémité de la première, descend jusqu'à l'aile du nez, qu'elle détache ; une troisième incision divise la sous-cloison à son union avec la lèvre.	1° L'opérateur placé en face du malade pratique une incision transversale d'une orbite à l'autre, fait tomber sur cette première incision, du côté gauche, une section verticale descendant un peu oblique, puis arrivé au niveau de la partie inférieure des narines, change brusquement de direction et pratique une incision transversale, qui s'étend de gauche à droite dans toute la largeur de la partie inférieure du nez. De cette manière, le nez se trouve inscrit dans un lambeau rectangulaire, qui ne tient plus que par un seul côté au reste de la face.
2° A l'aide d'un trocart on perce le nez d'un sac lacrymal à l'autre, immédiatement au-dessous du tendon de l'orbiculaire, et on divise	2° Au moyen du trépan perforatif, on pratique une ouverture, qui conduit de l'une des orbites dans celle du côté opposé. *La scie à*

les os dans le sens de la première incision avec *une scie à chaîne*; un second trait donné avec une scie à guichet divise les os dans le sens de l'incision verticale.

chaîne introduite à travers ce conduit, permet de sectionner en une seule fois et d'arrière en avant les puissantes attaches qui unissent au frontal la base des os du nez, ainsi que le sommet des apophyses montantes du maxillaire supérieur.

Il s'agit alors, pour enlever l'espèce d'auvent que représente la voûte osseuse externe du nez, de faire partir de chacune des deux extrémités du conduit interorbitaire qui vient d'être pratiqué, une section oblique qui va de chaque côté rejoindre le bord de l'orifice cordiforme des fosses nasales, et de cette manière on ouvre une voie spacieuse, surtout lorsqu'on la complète par la section de quelques-unes des lamelles qui, sous le nom de cornets ou de cloison, pourraient encore exister dans les fosses nasales. Cette voie large et sûre permet d'atteindre, avec le dernier degré de précision, tous les points de la voûte nasale et de la voûte pharyngienne.

Dans les opérations que j'ai pratiquées depuis les deux premières, celle de 1854, et l'autre de 1855, dans les opérations de 1861 et 1862, afin de laisser adhérer le fragment osseux nasal à la face interne du lambeau, j'ai sectionné avec la scie à chaîne la portion osseuse du côté gauche avant de détacher le lambeau, et à droite j'ai fait éclater la portion osseuse restante avec une cisaille, dont la branche supérieure était introduite sous le tégument, entre l'os et la peau, tandis que l'inférieure pénétrait par l'orifice nasal, et cela afin de laisser adhérer la portion osseuse à la face interne du lambeau, avant de renverser celui-ci sur la partie droite de la face.

Ainsi, rien n'y manque : l'incision rectangulaire, inscrivant dans un vaste lambeau, le nez, ne tenant plus que par une de ses parties latérales; la perforation interorbitaire par le poinçon ou le trépan;

la scie à chaîne; la section des apophyses montantes, le lambeau rectangulaire renversé sur la partie latérale de la face avec ses dépendances osseuses et cartilagineuses, la section des cornets et de la cloison, le mode de fixation du nez après l'extirpation du polype.

Tout cela, messieurs, est copié textuellement et mot pour mot d'un bout à l'autre.

Lorsque après deux ouvrages publiés à Paris, à six années de distance l'un de l'autre, en 1856 et en 1861, renfermant tous deux la description complète et tous les dessins iconographiques relatifs à chacun des temps de ce programme, on vient proposer, en 1863, comme étant de son cru, la reproduction servile et textuellement littérale de ce procédé, puis, par aggravation, la revendiquer avec aussi peu de vergogne, dix ans après (*en* 1863, *fausse invention; en* 1873, *fausse revendication*); de quel nom faut-il qualifier un acte qui, dans sa teneur première et dans sa revendication, ne peut pas être mis sur le compte d'une surprise, d'un hasard, d'une étourderie ou d'une ignorance de la chirurgie contemporaine.

Voilà du linge qu'il n'était pas facile de démarquer.

Nous avons été, les uns dupes d'une mystification, et moi victime d'une spoliation scientifique, ou plutôt très-peu scientifique, bien rare dans les annales de la science.

Mais ce n'est pas le tout que d'emporter les pendules, il s'agit de se les partager, et savez-vous à quoi l'on s'occupe dans la Prusse chirurgicale actuelle : on se dispute le mérite d'une invention, dont cette même Prusse a dérobé les textes et les dessins, copiés non moins servilement d'une part que de l'autre.

Et ceci, messieurs, me conduit à parler de l'emprunt iconographique forcé, que M. Paul Bruns, fils du professeur si distingué de Tubingue, n'a pas craint de commettre pour en dépouiller un auteur français.

Je vais donc faire passer sous vos yeux une preuve qui porte son commentaire avec elle, car à moins d'une mauvaise foi insigne, on ne peut méconnaître la saisissante similitude des planches publiées en 1856, dans le *Traité de l'écrasement*, et de celles de la *Berliner Wochenschrift* de 1872.

Veuillez comparer les planches I, III et II, page 138 de la *Berliner Woschenchrift*, 1872, et les planches XXXVII, XXXVIII et XXXIX, p. 431, 432 et 433 du *Traité de l'écrasement*, publiées seize ans avant, et vous verrez qu'il y a de bons moyens de confirmer le vieil adage *multa renascentur*. Car c'est en 1872 la représentation identique de ce qui a été fait en 1856.

Eh bien, nous n'imiterons pas la conduite des chirurgiens prussiens, et nous apprécierons avec la plus entière impartialité les travaux de ces chirurgiens, réserve faite de la question de propriété, au sujet de la méthode toute française qui leur a servi de point de départ.

Voilà donc les points qu'il nous a paru utile de relever dans le travail de M. Paul Bruns, nos 12 et 13 de la *Berliner Klinik Wochenschrift*, 1872.

L'opération attribuée, il est vrai que c'est par son fils, à M. Bruns père, consiste dans les différents temps suivants, que nous allons, comme nous l'avons fait pour la prétendue invention de M. Bœckel, comparer article par article, aux divers temps de notre procédé, copié par ces messieurs, ainsi que les planches, qui n'ont eu qu'un tort, celui d'être publiées en 1872, pour reproduire textuellement celles que nous avions fait connaître en 1856 et 1861.

Voici donc les divers temps de procédé de la réclinaison totale du nez, telle que l'exécute M. Bruns père, et mis en regard avec ceux que nous avons fait connaître *seize ans* avant le chirurgien que nous venons de citer :

3° On replie le vaste lambeau, comprenant presque toute la saillie du nez vers le côté droit, en brisant l'apophyse montante de ce côté à sa base; on la saisit entre les branches d'une forte pince garnie d'amadou. Si elle offre trop de résistance, on peut la diviser par l'intérieur du nez avec un ciseau.	3° Le vaste lambeau rectangulaire avec ses dépendances *osseuses* et *cartilagineuses adhérentes*, est renversé sur le côté de la face après la triple section interorbitaire nasale gauche et nasale droite faite sous la peau. M. Bœckel brise l'apophyse montante avec une pince garnie d'amadou, et je la sectionne avec une cisaille.
4° Pour achever de dégager l'accès du pharynx, il faut encore extraire les cornets et le reste de la cloison.	4° Veuillez lire à l'article 2 ci-dessus la prescription formelle de détruire les cornets et la cloison.
5° Le polype enlevé, on refixe le nez en place avec des points de suture. La portion de cloison qui a été conservée, repliée avec le rez, empêcherait l'affaissement de cet organe, et les cicatrices seraient certainement peu visibles.	5° Le mode de fixation du nez après l'extirpation du polype, est décrit en détail dans les observations de 1854 et 1855, et ce qu'en dit M. Bœckel est textuellement identique à la description donnée dans ces deux observations.
6° Ce procédé n'a encore été essayé que sur le cadavre (page 295, traduction de Hey Felder, 1863).	6° Ce procédé a été l'objet d'une opération sur le vivant en 1854 et 1855, 1861 et 1862 (*Traité des opérations*, t. II, p. 448).

7° Pas un mot des moyens à l'aide desquels est extrait le polype, et c'est le temps le plus important de l'opération au point de vue capital des hémorrhagies.

7° Le mode d'extirpation du polype est décrit en détail avec la description de l'emboitement des algalies, pour passer autour du pédicule ou une ligature ou une chaîne.

1° L'incision cutanée commence au-dessous de l'aile du nez du côté droit et va en direction horizontale à travers la lèvre supérieure, vers le côté gauche, jusqu'aux environs de la première dent molaire.

La seconde incision porte transversalement sur la racine du nez, et correspond à la suture fronto-nasale.

La troisième incision réunit les extrémités des deux incisions transversales, et va de l'angle interne de l'œil, le long de la partie latérale gauche du nez, dans la direction de la première petite molaire.

Un trait de scie est alors dirigé de bas en haut contre l'orifice nasal pour sectionner l'apophyse montante du maxillaire jusqu'à la suture naso-frontale. Pendant ce temps de l'opération, la pointe de la scie se trouve dans la cavité nasale. On sectionne la base des deux os propres du nez avec une scie pointue ou une scie à main ordinaire. La cloison est attaquée par deux sections faisant un angle en avant.

Pour terminer, on fait sauter avec un levier l'apophyse montante du maxillaire du côté opposé, en introduisant le levier dans la section faite par la scie, et l'on rabat sur la joue droite tout l'appareil nasal ainsi mobilisé.

Dans les cas favorables, l'opération préliminaire et l'ablation du polype se font dans la même séance, et l'on replace et réunit les parties mobilisées.

Les trois incisions décrites isolément l'une de l'autre par M. Paul Bruns, et réunies bout à bout, sont-elles autre chose que l'incision rectangulaire décrite dans mon *Traité de l'écrasement linéaire*. Il faudrait singulièrement compter sur la simplicité du lecteur pour le croire incapable d'éventer ce léger artifice, qui consiste à prendre pour un procédé distinct de celui que j'ai décrit, mon incision rectangulaire divisée, pour le besoin de la cause, en trois parties, deux transversales et une verticale.

Je sectionne avec la scie à chaîne dans le trajet de l'incision transversale interorbitaire après la perforation, au moyen du poinçon ou du trépan, de l'espace osseux interorbitaire; avec la même scie à chaîne et sur le trajet de l'incision cutanée verticale, sans décoller ni à droite ni à gauche l'os d'avec les téguments, je divise le côté gauche de l'apophyse nasale jusqu'à l'ouverture cordiforme du nez; reprenant le bistouri, je divise la cloison, et ne trouvant plus qu'un seul côté non divisé de l'éminence nasale, je la sectionne avec une cisaille fine, dont une branche est introduite dans la fosse nasale droite, tandis que l'autre glissée sous la peau, s'applique sur la face externe de l'os.

Dans les cas où, au cours de l'opération, le chirurgien est arrêté court, comme cela est arrivé une fois à M. Giraldès (*Bull. de la Soc. de chirurgie* et t. II, p. 446 du *Traité des opérations*), et trois fois à M. Bruns père, car il n'est pas un seul des cas cités par son fils où

pareille chose ne soit advenue ; dans ces cas, dis-je, où il fallut laisser l'opération inachevée par suite de l'abondance de l'hémorrhagie, M. Bruns père a été forcé de recourir au tamponnement de la cavité nasale, et a maintenu récliné le lambeau nasal au moyen d'un bourrelet de charpie placé entre les bords de la plaie, jusqu'à ce qu'il lui fût possible de procéder à une nouvelle extirpation.

C'est ainsi que, dans la première des trois opérations, la réunion du lambeau nasal ne put être faite que le second jour.

Dans la seconde opération, l'extirpation ne fut pas achevée à cause de l'hémorrhagie, et ne fut complétée que dans la troisième séance, en sorte que les fosses nasales restèrent à découvert pendant vingt et un jours.

Il en fut de même dans le troisième cas, où la suture de réunion n'eut lieu qu'au douzième jour.

On voit le rôle considérable que joue l'hémorrhagie dans toutes ces opérations d'ablation de polypes naso-pharyngiens, quand on n'a pas recours au seul moyen de les conjurer, à l'écrasement linéaire, qui m'a toujours permis de réappliquer, séance tenante, le lambeau nasal osseux et cartilagineux.

M. Bruns, dans ces trois opérations, dont une seule a été totale, les deux autres n'étant que des demi-opérations, a pratiqué l'extirpation avec les ciseaux, le bistouri, l'anse galvanique, et malgré l'emploi de ce dernier moyen tant vanté, il n'a pu, dans aucun cas, s'affranchir de la nécessité du tamponnement et de l'interruption forcée d'une opération en pleine voie d'exécution. Il n'a pas eu recours à l'onglet d'acier que j'ai employé (*Traité des opérations*, t. II, p. 456).

Ainsi, tous les moyens d'extraction auxquels il a eu recours appartiennent à la classe des procédés hémorrhagiques, qui sont dangereux au premier chef, à ce point que dans trois opérations dont la publicité est due à cette Société ils ont causé la mort immédiate ou presque foudroyante.

Que dans l'intention d'établir un système de cautérisations graduellement destructives des derniers vestiges d'un polype naso-pharyngien, on laisse à l'état de réclinaison le nez rejeté dans la joue pendant des douze, des vingt et un jours, je le conçois ; mais qu'avec les moyens de dompter l'hémorrhagie, qui permettent d'écarter cette terrible complication, on laisse le lambeau nasal détaché aussi longtemps, uniquement faute de s'être mis en mesure contre l'hémorrhagie, voilà ce que je ne comprends pas et ce que je repousse.

Toujours est-il, et les opérations de M. Bruns ont du moins ce mérite de le démontrer, qu'il y a possibilité de maintenir le déplacement du nez pendant plusieurs semaines, et c'est là un grand avantage, puisque, suivant les paroles de M. Bruns (les chirurgiens français le prétendent), la cautérisation répétée de la base d'implantation mettrait à l'abri des récidives.

Ce déplacement prolongé, sauf une cicatrice un peu plus apparente, n'a aucun inconvénient. (Je ne partage nullement cette manière de voir.)

La nutrition se fait par les anastomoses nombreuses des parties saines et il n'y a même, au dire de l'auteur allemand, aucun changement appréciable dans la température et la coloration des téguments du lambeau nasal.

Quand on opère la réunion peu de temps après l'opération, il suffit de quelques points de suture seulement, dans le cas où la réunion osseuse se fait d'une manière insuffisante, il y a tendance de la pièce osseuse à se déplacer, et il est nécessaire de la maintenir au moyen d'une cuirasse de sparadrap (1) jusqu'à ce que la cicatrisation soit complète.

Si l'on ne réapplique le lambeau qu'après un temps quelque peu prolongé, il faut rafraichir les lèvres de la plaie et enlever, avec la cisaille, les bords nécrosés de la pièce osseuse. On n'a point observé d'élimination de séquestre.

La cicatrice, dans les réunions par première intention, est linéaire et peu apparente. Dans les réunions qui ne sont pas primitives, elle est plus large et ne se rétrécit que lentement.

Si nous suivons M. Bruns fils, historiographe de la méthode qu'il attribue indûment à son père, il ne peut s'empêcher de dire ces propres paroles : Je ferai, dit-il, une exception en faveur d'une seule opération, celle qui jusqu'à un certain point (jusqu'à quel point?) a donné l'idée de toutes les autres, et qui, dans la question de priorité, se place en première ligne. C'est le procédé de Chassaignac, *Traité de l'écrasement linéaire*, 1856, et *Traité clinique des opérations chirurgicales*, 1861. M. Bruns fils dit 1862, mais c'est sans aucun doute par une erreur involontaire.

Je dois être reconnaissant à M. Bruns d'avoir fait cet aveu qui juge la question; mais il sait fort bien lui, qui comme beaucoup de ses compatriotes, a suivi mes cliniques du lundi à Lariboisière,

---

(1) C'est le pansement que j'ai décrit et recommandé pour tous les cas *Loco cit.*, p. 438, *Ecras. linéaire.*

que quand je pratiquais la résection nasale en 1862, je détachais le lambeau en laissant en manière d'aposkeparnismos, c'est mon expression textuelle, la pièce osseuse nasale adhérente à la face interne du lambeau avec les cartilages (t. II, p. 456, § 1er); seulement il m'adresse le reproche de n'avoir pas reséqué la voûte du nez dans mes opérations de 1854 et 1856, mais il aurait dû voir que, dans ces deux opérations, si je n'ai pas fait la résection de la voûte nasale, c'est pour la meilleure de toutes les raisons, elle n'existait pas; le polype l'avait détruite. C'est bien là une véritable querelle d'Allemand.

Le procédé que j'ai mis en pratique en 1862 et que je conserve aujourd'hui est décrit ainsi qu'il suit :

Après l'incision cutanée et la section transversale interorbitaire par la scie à chaîne, avant de disséquer le lambeau et dans l'incision juxta-nasale longitudinale, je sépare la pièce osseuse, sur le côté gauche, par un trait de scie à chaîne ; puis, pour le côté droit, je sectionne avec une cisaille la portion encore restante de l'apophyse montante et de l'os propre du nez, ce qui est facile en introduisant une des branches de la cisaille par la narine, et l'autre sous-cutanément, conservant ainsi la parfaite adhérence de la face interne du lambeau.

Il a été dit par M. Verneuil : les procédés de déplacement appartiennent incontestablement à la Société de chirurgie dans la personne de MM. Chassaignac et Huguier. Langenbeck et les Allemands en ont revendiqué l'invention, mais c'est tout à fait à tort. Leur prétention à cet égard ne peut être justifiée, Langenbeck écrivait en 1859, au sujet d'une opération faite par lui :

« Incision du milieu du bout du nez, à droite, par-dessus le processus nasalis jusqu'à l'aile du nez; les bords cutanés sont disséqués assez loin pour que toute l'apophyse nasale du maxillaire et tout l'os propre du nez, du côté droit, soit mis à découvert. Séparation de la portion cartilagineuse de la moitié du nez d'avec le rebord osseux avec une cisaille à résection. L'os propre du nez, du côté droit, est sectionné par les fosses nasales, tout près de la cloison. »

L'opération de Huguier (résection temporaire de toute la moitié inférieure du maxillaire supérieur avec déplacement au dedans et en bas) date de l'année 1860. Tandis qu'en 1857 et 1858, j'avais exécuté la résection rhinoplastique, et que la première résection ostéoplastique de Langenbeck date de 1859.

Il reséquait l'apophyse nasale de l'os frontal, et par une seconde

section, la base du processus nasalis est coupée jusque dans le sinus, *Deutche Klinike*, 1859, n° 48.

Ce premier procédé étant abandonné, Langenbeck adopta suivant :

Incision de la racine du nez jusqu'à la pointe de l'organe ; puis deuxième incision verticale de la partie extérieure de l'aile du nez, jusqu'aux environs de l'angle interne de l'os. Section avec la scie des os sur lesquels tombe l'incision et renversement en haut du lambeau renfermant l'os propre et l'apophyse montante du maxillaire supérieur. (*Arch. fur Kl.* XIIJ, p. 43.)

Lawrence (*Med. Times*, 1862, II, 491) a décrit un procédé qui consiste à relever temporairement le nez sur le front. Section cutanée des deux côtés du nez, depuis les environs du sac lacrymal jusqu'à la réunion des ailes du nez avec la lèvre supérieure. Section des os propres et des apophyses montantes avec une cisaille de Liston ; séparation de la cloison nasale, après quoi on relève la totalité du nez sur le front.

Procédé de M. Gosselin (*Gaz. des hôp.*, 1865, n° 12). Section verticale de la racine du nez jusqu'à l'angle interne de l'œil. Séparation verticale de l'os propre avec les cisailles de Liston. On rejette ces os avec une partie de l'apophyse montante en les brisant.

Billroth (*Arch. fur Klinick*, ch. X, 106) a pratiqué deux fois l'opération suivante : section verticale depuis la racine du nez, par dessus le dos du nez jusqu'à l'orifice nasal. Section transversale de la racine du nez, le long du rebord sous-orbitaire, jusqu'à l'extrémité extérieure de ce rebord éventuellement. Seconde incision transversale de l'origine de l'aile du nez, à un centimètre et demi en dehors. La même section à travers l'os propre et le maxillaire supérieur avec la scie à main. On fracture en dehors.

Linhart (*Opér.* 3, *Huf.* 491). A partir de l'orifice nasal, il fend la partie cartilagineuse de la moitié droite du nez, il met à nu, avec la rugine, la base et le sommet seul de l'apophyse montante du maxillaire supérieur, et il scie ces deux parties osseuses ; puis, avec un fort ciseau, il sépare les deux os propres sur le milieu. Il sectionne en haut et en bas la muqueuse et récline en dehors, du côté de l'orbite, les parties ainsi mobilisées avec les cartilages qui ne sont séparés qu'à la base de l'apophyse montante.

M. Ollier (*Bull. Soc. chir.* 1866) a proposé un procédé d'ostéotomie verticale et bilatérale du nez :

Incision en fer à cheval du point le plus reculé d'une aile du nez, par-dessus la partie supérieure de l'aile du nez, jusqu'au même

point de l'aile du nez, du côté opposé. Section avec la scie des parties osseuses du nez au travers des incisions cutanées. Le nez est renversé de haut en bas après la section des parties cartilagineuses de la cloison et de l'aile du nez.

Enfin, en 1871 et 1872, d'après le procédé de M. Bruns père, que j'ai démontré n'être qu'une copie de celui que j'ai publié dans mes leçons cliniques de Lariboisière en 1854, 1855, 1861, 1862, on n'enlevait pas la voûte nasale quand elle n'avait pas été détruite; on ne la détachait qu'à l'état de pièce adhérente.

Un coup d'œil d'ensemble sur toutes ces opérations prouve que mes imitateurs dans l'emploi de cette méthode se sont proposé de renverser temporairement l'appareil nasal extérieur tout entier; comme je l'ai fait, ou seulement en partie.

Ma méthode, dont le procédé de Bruns père se rapproche le plus, puisqu'il n'en est que le calque servile, a pour objet la mobilisation de la totalité de l'appareil nasal antérieur, téguments, os et cartilage, a sur les procédés analogues de Lawrence, 1862 et d'Ollier 1866, ce très-important avantage qu'au lieu de se rattacher au reste de la face par une sorte de pédicule, il se relie aux téguments communs par la base d'un lambeau qui a toute la hauteur verticale du nez et présente par conséquent de sérieux avantages au point de vue d'une nutrition plus riche par l'abondance relative de sa vascularisation.

En outre, dans le procédé de Lawrence (relèvement de la totalité du nez) on éprouve beaucoup plus de difficulté dans l'*extirpation du polype*, qui est le point capital et culminant de l'opération.

Quant au procédé d'Ollier, il laisse à sa suite une véritable difformité.

La principale cause de cette difformité, que M. Ollier a omis de faire connaitre, tient à une particularité qu'il est utile de signaler à l'attention des chirurgiens. Le procédé en lui-même ne cause pas plus de dégâts que n'en font les autres. Non ce n'est pas à cela que tient l'aspect désagréable du nez racoutré. C'est à la similitude saisissante que prend le lambeau nasal réappliqué avec un nez de carton. Parce que la forme et le tracé de la cicatrice revêtent à s'y méprendre le tracé irrégulièrement circulaire de la ligne de juxtaposition d'une pièce artificielle.

Dans mon procédé, l'intégrité parfaite de la totalité en hauteur de toute une partie naturelle du nez exclut toute idée aussi bien d'une pièce artificielle que d'une réapplication par greffe d'un nez coupé en totalité et réappliqué immédiatement après.

Ce qui rend si choquante la difformité à la suite du procédé de M. Ollier, ce n'est pas la déformation du nez ; elle n'est pas plus marquée dans son ensemble qu'elle ne l'est à la suite des autres procédés. C'est tout simplement cet effet de similitude qui rappelle invinciblement à l'esprit une *greffe* ou une *prothèse*.

Mais le reproche bien autrement grave et sérieux qui éloignera tous les chirurgiens de recourir au procédé de M. Ollier, c'est qu'il a causé la mort de deux opérés par l'effet d'une méningite suppurative aiguë survenue à la suite de l'opération. Cela tient de toute évidence à l'emploi de l'arrachement, procédé brutal et sans discernement, condamné depuis longtemps dans la pratique de tous les bons chirurgiens.

Ce qui a fait dire à M. Ollier que l'écrasement linéaire ne s'applique pas à l'éradication des polypes naso-pharyngiens, c'est qu'il ignore sans aucun doute ce procédé si simple et si commode de l'*emboîtement des algalies* sous la forme directe ou sous la forme de la sonde de Gensoul qui permet de placer autour des polypes de l'utérus, du rectum et du nez la chaîne de l'écraseur ou toute espèce de ligature quelconque.

Les procédés de renversement partiel du nez sont mauvais, parce qu'ils perdent presque tous les avantages d'un large accès vers la base du polype. Ils sont insuffisants, et quand on peut s'en contenter ils ne sont pas nécessaires. Comme beaucoup de demi-moyens, ils font trop ou trop peu.

La méthode que j'ai imaginée a servi de base à tous les procédés exposés depuis 1854, où je l'ai mise en pratique pour la première fois à l'hôpital Lariboisière ; ces procédés, par ordre de dates, sont les suivants :

Langenbeck, 1859 ; Lawrence, 1862 ; Gosselin, 1865 ; et après Gosselin, Billroth, Linhart, Ollier, 1866, et enfin Bruns père, 1871 et 1872.

Cette méthode a les avantages que voici : 1° Accès large et facile vers la base d'insertion du polype, en quelque point qu'il prenne son origine ; 2° Absence d'hémorrhagie par l'emploi de la chaîne à écrasement linéaire ; 3° Possibilité de maintenir béante l'ouverture nasale, même pendant plusieurs semaines, pour les besoins de la cautérisation successive si elle était jugée nécessaire ; 4° Exécution facile et rapide de l'opération ; 5° Cicatrisation linéaire et sans aucune perturbation fonctionnelle ; 6° Applicabilité tellement générale à toutes les insertions, implantations connues et possibles du polype, que, dans notre opinion, cette méthode peut dispenser de toutes les autres.

Voici un résumé des opérations faites par M. Bruns père :

Obs. I. — M. S..., 21 ans, s'est aperçu, depuis 1861, que sa narine gauche se bouchait : en 1869 elle était complétement obturée.

Epistaxis répétées ayant amené une anémie très-grave. La narine droite se prend en 1869; la respiration devient difficile; l'audition se trouble, etc., etc.

État du malade : grande pâleur, dilatation du côté gauche du nez par exophthalmie. Point de saillie jugale ni temporale.

La narine gauche est remplie par la tumeur; la droite est oblitérée par le refoulement de la cloison. Le voile du palais fait saillie en avant.

Avec le doigt on peut toucher la tumeur, qui remplit toute la partie gauche de la voûte pharyngienne. Après des essais infructueux faits pour enlever le polype par les voies naturelles, on procède à l'opération. Tout l'appareil nasal est récliné sur le côté, d'après le procédé faussement attribué à M. Bruns père, et qui est le procédé de M. Chassaignac.

Mais voilà qui n'est pas le procédé de M. Chassaignac, c'est avec le *bistouri* et les *ciseaux* que sont excisées les attaches du polype. Aussitôt survient une *violente hémorrhagie*, combattue par le *tamponnement* et la *glace*. Le nez reste récliné sur la face.

Le lendemain seulement on enlève le tamponnement, sans retour de l'hémorrhagie, et l'on a recours (après 24 heures) à la suture du nez remis sur place. Les sutures sont enlevées le quatrième jour.

Au huitième jour la cicatrisation était achevée, et un mois après l'état général du malade était on ne peut plus satisfaisant.

Six mois après (c'est un laps de temps bien court) il n'y avait pas encore de récidive.

Obs. II. — 16 ans. Garçon opéré déjà trois fois par arrachements partiels.

La tumeur, au moment de l'opération, remplissait la narine gauche seule; un peu d'exophthalmie avec épiphora.

L'arrière-cavité est occupée tout entière par la tumeur qui semble avoir son origine au côté gauche de la voûte.

Respiration troublée, anémie, somnolence, difficultés de la parole et de l'audition.

Résection de la moitié gauche du nez. Petits polypes isolés sur la voûte nasale et la paroi externe; on les enlève avec des ciseaux,

puis on essaye d'embrasser la base du polype avec le constricteur (de Charrière), que l'opérateur casse, ce qui l'oblige à recourir aux ciseaux et à la pince de Museux, ce qui le conduit, comme dans le cas précédent, à une *violente hémorrhagie*, qui force à l'emploi du *tamponnement*. Le nez reste relevé au moyen d'un tampon mis entre les bords de la plaie.

Dans les premiers jours l'enfant était faible et déprimé, fièvre peu intense. Le quatrième jour on enlève le tamponnement, et l'on s'aperçoit qu'il était *resté* des *parties* de la tumeur.

Quinze jours après la première opération, le malade était assez remis pour qu'on pût enlever, avec le *galvano-cautère*, un grand nombre de portions du polype de la grosseur d'un haricot, qui se trouvaient insérées sur la voûte du nez et du pharynx.

Une syncope obligea de remettre encore la fin de l'opération, qui eut lieu huit jours plus tard. Cette fois on a enlevé tout ce qui restait sur la base d'implantation, et on la cautérise vigoureusement. Bords de la plaie ravivés, résection d'un liséré d'os nécrosé, et réunion par deux points de suture, vingt et un jours après la première opération.

Après trois jours enlèvement des sutures. La réunion était faite à l'exception d'une longueur de un centimètre et demi, placée sous l'angle interne de l'œil, et qui ne se cicatrisa qu'au bout de quelques semaines. 4 août 1871. Ce polype était purement nasal, il n'avait rien de pharyngien, il est donc classé indûment parmi les naso-pharyngiens.

Obs. III. — Garçon de quatorze ans. Tumeur datant de deux ans.

Opérations premières par arrachements partiels et par cautérisation après incision du voile du palais.

La tumeur, au moment de l'opération, occupait la narine gauche. Exophthalmie légère à gauche. Fosses temporale et canine un peu soulevées. Saillie du polype, en arrière, au travers du voile du palais fendu. Il y avait des *hémorrhagies abondantes*.

Essai d'électrolyse. Après trente séances de dix minutes chacune, voyant que la tumeur envahissait de plus en plus la cavité, on a recours, le 5 août 1871, à la résection temporaire de la moitié gauche du nez.

Adhérence du polype avec toute la surface interne de la cavité nasale. Séparation des adhérences sur le plancher de la cavité. Introduction d'une *anse du galvano-cautère* sur le plancher et jusque dans l'arrière-cavité, autour du polype, et section par cautérisation

des parties étreintes. *Hémorrhagie* assez violente pour obliger d'*arrêter l'opération* et de recourir au *tamponnement* des fosses nasales.

Le 13 août, deuxième opération. Seconde section d'une partie de la tumeur par le couteau galvanique.

Le 15, on enlève le rebord osseux nécrosé. On replace alors la moitié du nez au moyen de trois points de suture, et la réunion a lieu au bout de quelques jours. (*Berliner Klinisch Wochenschrift*, n° 13, mars 1872.)

Ainsi, messieurs, voilà un tableau peint par l'opérateur lui-même, comme donnant le spécimen du point où en est encore la chirurgie allemande sur cette question.

Pour trois malades, huit opérations, tous les sujets, sans exception, atteints d'hémorrhagies obligeant à tamponner et à interrompre l'opération en laissant l'appareil nasal hors de place pendant un jour, douze jours, enfin vingt et un jours, syncope arrêtant court l'opérateur et l'obligeant à une nouvelle remise, anse galvanique donnant lieu à une hémorrhagie abondante ; bris d'un instrument, le constricteur de Charrière, au cours même d'une opération. S'il est possible d'accumuler plus de déceptions, de mécomptes, de situations perplexes et dangereuses, je ne le crois pas. Et voilà comment on perfectionne, en Allemagne, les procédés qu'on enlève aux chirurgiens français.

Avant de terminer cet exposé et de soumettre à la Société les conclusions que je crois devoir en tirer, je la prie de vouloir bien prendre en considération la remarque que voici :

J'ai dit que le reproche de n'avoir pas enlevé la voûte des os propres du nez, dans les deux premières opérations de 1854 et 1855, était un reproche aussi injuste qu'absurde, puisque dans ces deux opérations qui ont précédé celles de tous les chirurgiens qui ont adopté le principe du lambeau nasal cartilagineux et osseux, il m'avait été impossible de reséquer une éminence osseuse que le polype lui-même avait détruite.

Je rappellerai encore que quatre modes différents existent pour exécuter cette partie de l'opération qui consiste à enlever ce que j'ai appelé l'auvent nasal osseux en le laissant à la face interne du lambeau chondro-cutané.

J'exécute ou plutôt je complète ce temps de l'opération par un trait de cisaille sur la portion d'apophyse nasale encore sur place, après la section, au moyen de la scie à chaîne, de la portion osseuse interorbitaire et la section maxillaire oblique de l'un des

côtés de la voûte osseuse. Maintenant, qu'on fracture la portion restante en la saisissant au moyen d'une pince garnie d'amadou ; qu'on la fasse éclater par un levier inséré dans les sections osseuses transversale et oblique ; qu'on scie ce dernier côté, du dedans au dehors, comme le fait M. Bruns père ; ou du dehors au dedans, et qu'ensuite, pour avoir adopté tel de ces quatre modes d'exécution dans une partie aussi minime de la méthode, on vienne dire : c'est moi qui suis l'inventeur de la réclinaison du nez pour l'ablation des polypes naso-pharyngiens, c'est là une prétention bien ridicule et bien étrange.

D'autant plus étrange que, dans le premier article qui ait été publié sur cette méthode (*Traité des opérations*, t. II), je donne la prescription formelle de laisser *adhérer en manière d'aposkeparnismos*, la voûte nasale maintenue contre la face interne du lambeau ostéo-plastique. (P. 448, § 3 du t. II des *Traité des opérations* et *Traité de l'écrasement*, p. 430.)

Mais, messieurs, j'en rougis pour cette sainte ignorance qui, en pleine Académie des sciences, a été si énergiquement signalée par M. Sainte-Claire Deville comme l'une des causes de nos désastres. Serai-je obligé d'expliquer à des chirurgiens ce que veut dire ce mot *Aposkeparnismos*, tout hérissé de grec, j'en suis fâché ; mais enfin, si je m'en suis servi pour peindre, par une seule expression, l'idée saisissante et fondamentale de la résection dite *temporaire*, toujours est-il que le fait important et capital de laisser la pièce osseuse dont le lambeau est formulé d'une manière absolue par cette expression que je n'ai nullement inventée, mais qui n'a pas eu la bonne fortune d'être comprise par plusieurs de mes contemporains.

Je vais donc redire, non pas pour mes collègues, cela est bien entendu, mais pour ceux qui, renonçant au prestige de la langue d'Homère, ont soigneusement banni de leurs études l'idiome grec, je vais leur dire ce que leur dit l'un des plus illustres représentants de la science française, M. Littré. Voici, page 97 de son édition de Nysten, de 1858, avec notre éminent professeur Ch. Robin

APOSKEPARNISMOS, *sing. masc.*

(APOSKEPARNISMUS), de απο, indiquant ablation, et (κεπαρνιζμον) *doloire*, plaie oblique du crâne faite par un instrument tranchant qui a agi en dédolant, et dans laquelle *une pièce d'os* a été entièrement détachée (j'ajoute *détachée de l'os avec le lambeau*).

J'avoue que je suis curieux de savoir par quelle subtilité de sophiste on me prouvera que je n'ai pas désigné par là la conserva-

tion par adhérence à la face interne d'un lambeau tégumentaire d'une pièce osseuse qui est représentée par l'éminence nasale osseuse.

Et parce que j'ai eu la malchance d'employer ce mot qui évite une périphrase et qui peint parfaitement ma pensée dans l'indication d'une résection qui a été dite *temporaire* et qui, dans le cas de réapplication immédiate, n'est qu'une résection momentanée, vous pouvez me punir, m'obliger à prononcer le *barbarus his ego sum quia non intelligor illis* et me faire expier la liberté grande que j'ai prise d'avoir représenté par une image l'idée rigoureusement vraie d'un lambeau qu'on réapplique séance tenante, armé de son écaille osseuse intérieure.

Je ne me crois pas appelé à l'honneur d'avoir des textes discutés par les Saumaise de l'avenir, mais si jamais cela, par impossible, arrivait, je ne crois pas que ceux qui ont trouvé dans Celse la taille bilatérale, vinssent à me contester d'avoir dit le premier et avant tout autre chirurgien qu'il fallait faire des aposképarnismos pour ne pas perdre sans utilité une mince portion du squelette, qu'il fallait la laisser adhérente et la réappliquer sur-le-champ.

S'il y a ici en matière d'opérations préliminaires quelqu'un qui soit le véritable inventeur du procédé des résections préparatoires, appelez-les temporaires, momentanées ou autrement, c'est celui qui a dit : il faut laisser la pièce osseuse adhérente à la face interne du lambeau tégumentaire pour la replacer avec lui.

Mais voyons, est-ce qu'on a trouvé le moyen de diviser en trois ou quatre portions une idée pour qu'il soit permis de s'y tailler un tiers ou un quart de propriété? J'exprime en 1856 l'idée de laisser adhérer une pièce osseuse à un lambeau que je prescris de réappliquer, une fois l'extirpation faite, et parce que M. tel détachera la pièce osseuse avec des pinces, M. tel avec des cisailles, M. tel avec la scie, chacun de ces inventeurs à la suite va se vanter que c'est à lui qu'il faut rapporter l'honneur d'avoir créé le procédé de l'adhérence volontaire et préméditée d'une pièce osseuse qu'on réapplique, ce qui, en somme, est toute l'invention de ce qu'on a appelé la résection temporaire.

Conclusions :

1° Les méthodes destinées à l'ablation des polypes naso-pharyngiens doivent satisfaire avant tout à deux indications opératoires importantes, ouvrir un accès large et facile : 1° sur l'implantation originelle du polype ; 2° sur tous les embranchements de celui-ci.

2° La cautérisation sous toutes ses formes, la ligature, la section simple du voile du palais sont insuffisantes pour l'ablation du polype.

3° L'ablation totale du maxillaire supérieur doit être rejetée; elle comporte une mutilation disproportionnée et dès lors inutile, eu égard au but à atteindre.

4° La destruction du plancher de l'orbite est chose superflue et dès lors condamnable comme moyen d'arriver au but.

5° J'ai démontré que par le seul sacrifice du demi-plateau de la voûte palatine on peut avoir toute l'étendue d'action nécessaire pour les ablations de tumeur les plus difficiles dans la partie la plus élevée du pharnyx.

Le procédé du lambeau nasal osseux et cutané qui date cliniquement de 1854 et 1855 permet l'application facile de toutes les méthodes d'éradication du polype.

6° Le fait vraiment capital et noté par les meilleurs chirurgiens de la fréquence et de l'extrême gravité des hémorrhagies dans l'ablation des polypes naso-pharyngiens légitime parfaitement l'emploi de l'écrasement linéaire; un nouveau danger s'est révélé, c'est la rupture de la base du crâne entraînant dans deux cas une méningite mortelle qui eût été sûrement évitée par l'usage de la chaîne.

7° A part son danger immédiat qui va jusqu'à causer la mort séance tenante, comme il en a été cité trois cas à la Société de chirurgie, l'hémorrhagie est rendue particulièrement dangereuse en ce qu'elle frappe un sujet anémique toujours et parfois complétement cachectique.

8° Les deux premières opérations qui aient été faites par la méthode du lambeau nasal réappliqué, datent l'une du 29 janvier 1854, l'autre du 19 mars 1855, *Traité de l'écrasement linéaire*, 1856. Bien des années par conséquent avant que MM. Bœckel (1863) et Bruns (1872) aient publié une seule ligne sur la question.

9° Si dans le but de conserver un accès facile pour la cautérisation et la destruction radicale du pédicule du polype on laissait le lambeau nasal à l'état de réclinaison pendant douze et vingt et un jours, il est démontré que la réapplication de ce lambeau n'est nullement compromise, du moins à un peu de difformité près.

De l'opération des fibromes naso-pharyngiens, au moyen de l'abaissement du nez par l'ostéotomie verticale et bilatérale de la charpente de cet organe. — M. OLLIER. Je vous prie de m'excuser si je demande la parole pour prendre part à une

discussion que je ne savais pas à l'ordre du jour de la Société, la publication des comptes rendus ne nous renseignant en province qu'au bout de plusieurs semaines sur ce qui se passe dans vos séances. Mais, quelque ignorant que je sois des incidents de la discussion, je ne risque pas de répéter ce qui a été dit, puisque personne jusqu'ici, avant M. Chassaignac que je viens d'entendre, ne s'est occupé de la voie nasale comme moyen d'atteindre et d'extirper les polypes naso-pharyngiens.

Ceux de nos collègues qui ont pris la parole se sont montrés surtout partisans de la voie palatine, et vous en ont fait valoir les avantages. Je ne viens pas faire le procès à cette méthode, qui a un avantage sur les autres voies, celle de laisser une ouverture pour surveiller le polype; mais comme cette ouverture accidentelle a des inconvénients majeurs qu'on ne peut pas contester, je lui préfère la voie nasale qui, en permettant une extraction plus complète du polype, me paraît rendre inutile la persistance d'une ouverture permanente pour surveiller la base d'implantation de la tumeur.

Je n'ai pas à entrer dans la discussion historique que vient de soulever M. Chassaignac. Mon procédé date de 1864, il est postérieur à plusieurs autres, qui avaient pour but d'atteindre le polype par la même voie, mais il en diffère tellement par le manuel opératoire qu'il ne peut y avoir de discussion sur ce point.

J'ai exposé ce procédé devant vous en 1866, mais je n'avais alors qu'un petit nombre de faits à citer; aujourd'hui ces faits se sont multipliés, et forment un ensemble d'où je pourrais tirer des conclusions plus démonstratives.

Mon procédé consiste dans l'abaissement du nez, de haut en bas. Le premier temps est une incision de la peau en forme de fer à cheval, commençant en arrière de l'aile du nez à droite, remontant vers la racine du nez, aboutissant au point le plus postérieur de la dépression fronto-nasale, et redescendant à gauche vers la partie postérieure de l'aile du nez, en un point correspondant à celui du départ de l'incision à droite. Cette incision terminée, et elle doit aller du premier coup jusqu'à l'os, on prend une scie à lame étroite, et l'on sectionne rapidement la charpente du nez dans le sens de l'incision cutanée. Le nez est ainsi abaissé par une ostéotomie verticale et bilatérale de sa charpente. Les deux fosses nasales sont ouvertes simultanément et le nez abaissé, mais tenant par trois points, qui assurent sa vitalité, on a devant soi une large voie pour atteindre le polype.

Cette opération préliminaire est de la plus grande simplicité · une

incision avec trait de scie la constituera. Elle est facile, prompte et sans danger aucun. Et quoiqu'on mobilise la cloison et les ailes par des coups de ciseaux suplémentaires, si l'on veut avoir plus de jour, on ne s'expose pas à la mortification de l'organe, la cloison et la partie adhérente des ailes lui fournissant tous les éléments nécessaires à sa nutrition.

Cette opération ne laisse qu'une cicatrice linéaire, qui s'efface de plus en plus, et qui au bout de deux ou trois ans est à peine apparente. Elle est tellement simple qu'on peut la refaire plusieurs fois chez le même sujet sans occasionner de nouveaux désordres, dans le cas où le polype récidive. Le nez se ressoude par un cal osseux qui est solide au bout d'une vingtaine de jours; la peau se réunit par première intention, et au bout de cinq ou six jours on enlève tous les points de suture. C'est donc là le type d'une opération simple. Voyons si elle a autant d'efficacité que de simplicité.

Quand on la pratique sur un cadavre, et qu'on choisit des sujets à nez étroit, il semble qu'on doive être gêné dans les manœuvres d'extraction du polype; mais si l'on mobilise la cloison de manière à la rejeter ou à droite ou à gauche, on a déjà la facilité d'atteindre l'apophyse basilaire avec le doigt, ce qui se fera mieux encore si l'on resèque les cornets pour agrandir la voie. Mais sur le vivant, dans les cas de polype, il en est autrement; le fibrome en émettant ses prolongements antérieurs élargira la voie, et l'opération donne beaucoup plus de jour que ne le ferait supposer sa répétition sur le cadavre de certains sujets.

Cette voie ouverte, j'explore l'implantation du polype au moyen de deux doigts : l'un introduit par l'ouverture artificielle, et l'autre par la bouche. Cette exploration faite, je procède à l'arrachement du polype, que j'exécute avec de fortes pinces à plateau armé de dents, que j'ai fait construire par M. Mathieu; je procède avec rapidité afin de dominer l'hémorrhagie, que j'arrête au besoin par de petites éponges imbibées d'eau de Pagliari glacée. Cet arrachement est généralement laborieux, à cause de la solidité de l'implantation du fibrome, à cause de ses prolongements qui peuvent se produire dans toutes les directions; mais malgré cela aucun autre procédé d'extraction ne peut lui être comparable. Je repousse l'écrasement et l'excision : le premier parce qu'il est inapplicable en tant que moyen d'ablation totale; le second parce qu'il expose beaucoup plus que l'arrachement à l'hémorrhagie. L'écraseur est inapplicable parce que, quelque soin que l'on prenne, on laisse toujours derrière l'autre une partie de pédicule qui reproduira bientôt

la tumeur, à moins qu'on ne l'enlève par arrachement, c'est-à-dire en faisant une nouvelle opération, qu'il est plus rationnel de faire d'emblée.

Le polype enlevé et l'hémorrhagie arrêtée par un tamponnement de quelques instants, j'explore la base d'implantation, et je rugine l'apophyse basilaire avec une sonde rugine courbe, si des portions de fibrome restent adhérentes à cette apophyse.

Un des grands avantages de la voie nasale, c'est de permettre de saisir le polype de la manière la plus avantageuse pour que les tractions soient efficaces. On l'aborde par la partie la plus élevée des fosses nasales, qui permet de se rendre compte par la vue et le toucher de l'état de ces cavités, on le saisit avec les fortes pinces dont j'ai parlé plus haut, et l'on tire directement contre soi par une voie largement ouverte. La solidité de l'implantation du polype est telle, dans certains cas, qu'on ne saurait se mettre dans une position trop favorable pour rendre les tractions efficaces. Les tractions directes ne suffisant pas toujours, il faut tendre le pédicule pour le détacher, et cette traction est une garantie de plus contre l'hémorrhagie.

L'hémorrhagie est ici la complication opératoire la plus redoutable, quand on opère surtout sur des sujets affaiblis par des hémorrhagies antérieures. On a signalé quelques opérations inachevées ou arrêtées par la mort du sujet. Je n'ai pas eu à déplorer de pareil malheur, bien que j'aie opéré dix-sept fois par l'arrachement des fibromes naso-pharyngiens, quelques-uns d'un volume énorme, et chez des sujets dans de très-mauvaises conditions. J'ai eu cependant des hémorrhagies très-abondantes, et j'ai dû pratiquer des opérations très-laborieuses. L'arrachement d'une partie ou de la totalité du fibrome est généralement suivi d'un flot de sang très-abondant, et même de syncope. Il faut alors se presser d'arrêter l'hémorrhagie en bourrant les fosses nasales de petites éponges imbibées d'eau de Pagliari. On attend quelques minutes : on retire les éponges et on recommence l'arrachement des parties restantes. Le tamponnement préalable des arrière-narines, préconisé par M. Verneuil, serait applicable dans le cas où le fibrome n'occupe pas toute la cavité naso-pharyngienne. Je ne l'ai jamais appliqué dès le début de l'opération, mais j'ai plusieurs fois continué la recherche et l'extraction des racines et des prolongements pendant que les éponges étaient appliquées contre les parties qui donnaient du sang.

Mes dix-sept opérations d'arrachement des fibromes naso-pha-

ryngiens (je ne compte pas les sarcomes et les diverses autres tumeurs des fosses nasales que j'ai opérées au moyen de l'ostéotomie verticale et bilatérale) se répartissent de la manière suivante :

Elles se rapportent à douze sujets seulement, car cinq de ces opérations ont été pratiquées pour des récidives. Sur ces douze sujets dix ont été traités par l'abaissement du nez et deux par l'ablation du maxillaire supérieur. Cette dernière opération a l'avantage d'ouvrir une large voie, qui permet mieux que toutes les autres opérations préliminaires de découvrir le polype et de l'enlever; mais malgré la possibilité qu'on a de faire reproduire un arc osseux à la place de la tubérosité maxillaire et de la paroi antérieure du sinus, je ne pratique plus cette opération aujourd'hui.

J'avais traité de cette façon en 1862 ou 1863 le premier fibrome que j'avais rencontré; la récidive eut lieu deux ans après, où, pour enlever la masse nouvelle du polype, je dus sectionner, avec de fortes cisailles, l'arc osseux de nouvelle formation qui s'était formé à la place de la paroi extérieure de l'os.

Il n'est pas une opération qui mette à l'abri de la récidive d'une manière absolue; il y a des prolongements qu'on ne peut pas trouver et qu'il serait imprudent d'aller chercher. Aujourd'hui nous serons d'autant plus prudents sous ce rapport, que les observations de MM. Nélaton, Gosselin et les miennes, montrent la tendance à l'atrophie, qui ont ces prolongements chez certains sujets. Ce que nous devons demander c'est une opération préliminaire qui, sans dangers et sans inconvénients sérieux par elle-même, permette d'enlever le polype tout aussi bien que les opérations plus radicales qui ont été proposées.

Or, je crois que l'abaissement du nez réalise ce désidératum. Sans dangers par elle-même, sans autre inconvénient qu'une incision linéaire, cette opération permet de détruire, par l'arrachement, la plupart des polypes naso-pharyngiens aussi bien que l'ablation du maxillaire, à la condition toutefois qu'on modifiera l'opération, soit en portant plus en arrière la section de l'os par le procédé que j'ai indiqué dans mon livre sur la *Régénération des os*, soit en trépanant le sinus au niveau de la fosse canine. Certainement, si l'on pouvait être certain d'être à l'abri de la récidive en pratiquant l'ablation du maxillaire, je croirais cette opération plus souvent indiquée; mais il n'en est pas ainsi, et pour ma part j'ai été obligé d'intervenir une seconde fois chez les deux malades à qui j'ai dû pratiquer l'ablation du maxillaire. Il est vrai que j'avais affaire à deux cas graves, qui avaient été traités préalablement par d'autres chirurgiens; soit par

l'arrachement sans opération préliminaire, soit par l'arrachement au moyen d'une voie artificielle trop étroite. Quand j'ai pratiqué ces opérations, je n'avais pas encore eu l'idée de l'ostéotomie verticale et bilatérale du nez; depuis je n'ai eu recours qu'à cette dernière opération.

J'ai enlevé, par cette voie, le plus gros fibrome que j'ai trouvé signalé dans les observations des différents chirurgiens; il pesait 205 grammes. Depuis lors j'en ai enlevé d'autres très-volumineux, mais moins considérables que celui-là. La trépanation du sinus et les sections osseuses destinées à agrandir l'ouverture extérieure sans intéresser la voûte palatine, donneront, je le répète, tout le jour nécessaire.

Si je n'ai point perdu de malade d'hémorrhagie, j'en ai perdu deux d'accidents cérébraux. Chez l'un je trouvai, à l'autopsie, un prolongement de polype gros comme une grosse noisette, qui s'était logé dans le lobe moyen du cerveau, et cela sans occasionner la moindre perturbation dans les fonctions cérébrales. Rien dans les symptômes constatés et intentionnellement recherchés avant l'opération ne m'avait fait soupçonner une pareille complication. Le second mourut de méningite au troisième jour de l'opération; je ne pus en faire l'autopsie.

Ce sont là des complications toujours possibles dans les polypes volumineux et déjà anciens. On doit les craindre, mais on ne peut pas toujours les diagnostiquer; c'est une raison pour réserver le pronostic dans tous les cas. Les complications cérébrales consécutives à l'opération ne sont pas toujours suivies de mort; chez un de mes opérés, je constatai le soir de l'opération une hémiplégie à droite. Je fis appliquer de la glace sur la tête, et le malade guérit parfaitement; il est opéré depuis plus de deux ans, et il est en parfaite santé.

Les prolongements de fibrome peuvent s'insinuer par les divers trous de la base du crâne; ils peuvent aussi dédoubler en quelque sorte les parties épaisses de cette base. Sur le malade à qui j'enlevai un fibrome de 215 grammes, l'opération me paraissait finie, quand je reconnus une nouvelle masse profonde; je la croyais d'abord insignifiante par son volume, et je fus effrayé quand je retirai une masse du volume d'une grosse noix; je crus tout d'abord avoir ouvert le crâne; il n'en était rien; je sentis derrière une paroi osseuse; le malade guérit parfaitement.

Aujourd'hui, par les raisons que j'ai déjà indiquées, je crois inutile de poursuivre ces prolongements trop loin, et s'ils viennent faire

saillie dans les régions latérales et postérieures de la face, je les laisse tout d'abord. Ils peuvent, en effet, s'atrophier peu à peu; s'ils grossissent, je les enlève par une opération complémentaire.

J'insiste d'autant moins sur ces recherches dangereuses, qu'en cas de récidive, je suis prêt à abaisser le nez une seconde fois. Cette seconde opération est aussi simple que la première; en suivant l'incision première, on n'augmente pas la cicatrice, et cette ouverture du nez est vraiment si simple, qu'on ne devrait pas hésiter à la répéter plus souvent. Sur un de mes opérés, je l'ai répétée trois fois dans l'espace de quatre ans, et après la troisième opération, la réunion du nez s'est faite tout aussi rapidement et sans plus de difformité cicatricielle que la première fois. Sur mes huit opérés qui ont guéri, trois ont eu des récidives et ont subi : deux, une deuxième opération, le troisième, dont je viens de parler, deux opérations consécutives. Je ne parle pas, bien entendu, des cas dans lesquels j'ai abaissé le nez pour des sarcomes, des cysto-sarcomes des fosses nasales; j'aurais ainsi à citer un grand nombre d'observations, mais elles ne doivent pas être comparées par leur nature aux vrais fibromes; je les signale seulement ici parce que, dans plusieurs, j'ai ouvert le nez à plusieurs reprises pour débarrasser les fosses nasales des tumeurs récidivées qui, par leur présence, occasionnaient de grandes souffrances aux malades. Bien que temporaire, le succès de ces opérations a été très-satisfaisant dans la plupart des cas. Les malades cessaient de souffrir et se croyaient guéris pendant un certain temps.

Comme confirmation de la valeur de mon procédé, je pourrais citer plusieurs opérations faites par mes collègues des hôpitaux de Lyon, et en particulier par M. Gayet, celles faites par M. Rouge (de Lausanne), M. Cheever (de Boston); moi j'ai dû me borner pour aujourd'hui à une exposition générale de ses avantages au point de vue de sa facilité d'exécution et de son efficacité. Je reviendrai, du reste, bientôt sur ce sujet, en complétant, s'il y a lieu, ma statistique, pour laquelle j'aurais pu commettre quelque oubli dans cette communication improvisée.

La séance est levée à cinq heures.

Le secrétaire : TILLAUX.

SÉANCE DU 23 JUILLET 1873.

Présidence de M. TRÉLAT.

Le procès-verbal de la précédente séance est lu et adopté.

CORRESPONDANCE

La correspondance comprend :

La *Gazette des Hôpitaux* ; — l'*Union médicale*; — la *Gazette hebdomadaire*; — la *Tribune médicale*; — la *France médicale*; — le *Progrès médical* ; — le *Bordeaux médical* ; — le *Lyon médical*.

M. GEORGE W. NORRIS adresse un ouvrage imprimé intitulé : *Contribution à la chirurgie pratique.*

M. VERNEUIL offre à la Société les thèses suivantes : *De la pustule maligne*, par Eugène Tardif. — *Du traitement du testicule tuberculeux par la cautérisation au fer rouge. Du traitement chirurgical des hémorrhoïdes par la cautérisation interstitielle en particulier. Tumeurs des amygdales*, par le docteur René Passaquay.

M. A. GUÉRIN adresse, de la part de M. le docteur Susmay, chirurgien de l'hôpital de Ham, un travail manuscrit ayant pour but d'appeler l'attention de la Société : *Sur un nouveau procédé pour obtenir l'anesthésie dans les opérations chirurgicales, et qui consiste dans l'association de l'opium et du chloral.* (Commissaires, MM. Lannelongue, Polaillon, A. Guérin.)

M. Susmay désire être compris sur la liste des candidats au titre de membre correspondant national.

M. DESORMEAUX offre, de la part de M. Julliard (de Genève), candidat au titre de membre correspondant national, un mémoire imprimé : *Sur l'emploi du plâtre coulé dans le traitement des fractures.*

M. VERNEUIL fait le discours suivant :

Quelques mots d'historique sur les opérations préliminaires désignées sous le nom de résections temporaires. — Depuis la guerre franco-allemande, les savants d'outre-Rhin ont pris l'habitude de dénigrer systématiquement les savants français

et leurs travaux. Comme, par suite d'un mot d'ordre, on les entend chaque jour réclamer pour eux avec une insistance singulière, des idées ou des découvertes qui nous appartiennent de toute évidence.

Trop souvent ils accompagnent leur réclamations d'insinuations malveillantes, sinon d'injures plus ou moins grossières. C'est contre une nouvelle attaque de ce genre que je viens aujourd'hui protester au nom de l'équité méconnue et de la vérité travestie.

Quoique personnellement accusé d'un crime de lèse-probité scientifique, je m'efforcerai de répondre avec fermeté mais sans user de représailles et sans user d'une forme offensante que les savants doivent répudier.

Voici ce dont il s'agit :

M. Paul Bruns, assistant de la clinique chirurgicale du professeur Victor Bruns (de Tubingen), a publié : *In Berliner Klinische Wochenscrift*, nos des 18 et 25 mars 1872, un mémoire intitulé : *Eine neue Methode der temporaren (osteoplastichen) Resection der aüsseren Nase zur Entfernung der Nasenrachenpolypen.*

Le but de cette publication est de faire connaître un nouveau procédé opératoire servant d'acte préliminaire à l'ablation des polypes naso-pharyngiens. Ce procédé, exécuté trois fois sur le vivant par M. le professeur V. Bruns, s'est montré tel sous plusieurs rapports, qu'il mérite d'être répété.

Dans son premier article, M. P. Bruns rappelle brièvement les essais tentés déjà à l'aide des opérations préliminaires, — les avantages des voies larges et directes, — les modifications ayant pour but de corriger les inconvénients de ces voies larges. Enfin il attribue le mérite de cette dernière idée et de son application heureuse au professeur Langenbeck, qui, en 1861, grâce au succès de ses premières tentatives, pouvait dire que l'extirpation d'une moitié de la mâchoire supérieure n'était plus permise. (*Deutsche Klinik*, 1861, n° 29.)

Après avoir discuté les dénominations imposées à ces opérations, *opérations ostéoplastiques, déplacements, résections temporaires*, il adopte ce dernier terme par opposition à celui de résections définitives, et, en cela, il suit l'exemple de M. Bœckel (de Strasbourg), dont il cite même l'ouvrage (traduction française du *Traité des résections*, d'O. Heyfelder, avec addition et notes, par le docteur Eug. Bœckel, Strasbourg 1863).

Après quoi M. P. Bruns décrit deux procédés, l'un pour déplacer le nez en totalité, l'autre dans lequel une moitié seulement de cet organe est déplacée.

Dans le deuxième article, l'auteur, pour juger et apprécier les procédés susdits, jette un coup d'œil sur les procédés déjà connus et employés qui s'en rapprochent par le but et l'exécution. « Comme, dit-il, on ne trouve nulle part une confrontation (*Zusammenstellung*) complète de ces procédés, je crois utile de la faire d'après les documents qui sont venus à ma connaissance. » Il ajoute : « Je pourrais mettre en tête de cette série un procédé bien connu, bien qu'il ne rentre pas sous la même rubrique; parce que, dans une certaine mesure, il constitue le premier degré des autres, et présente un intérêt de premier ordre dans le combat de priorité qui concerne cette méthode. » Il s'agit du procédé de M. Chassaignac, que M. Bruns décrit sommairement en donnant avec exactitude l'indication bibliographique des deux ouvrages de notre collègue où ce procédé est décrit.

Toutefois, il fait remarquer qu'il ne s'agit pas là d'une résection temporaire, mais bien d'une résection définitive avec ablation des fragments osseux. Dans ses deux opérations, Chassaignac s'est contenté de déplacer les parties molles et cartilagineuses du nez, parce que le néoplasme avait déjà détruit les os, et il est certainement peu plausible de faire l'éloge de ce procédé en disant qu'il n'entraîne que fort peu de difformité.

« En considération de ces faits, continue M. P. Bruns, il paraît incompréhensible que, se basant sur le procédé de Chassaignac, on revendique, du côté français, le mérite de la découverte des résections temporaires et comment Verneuil, dans la séance de la Société de chirurgie du 30 mai 1866, a pu s'exprimer en ces termes : *Les procédés de déplacement des os appartiennent incontestablement à la Société de chirurgie dans la personne de MM. Chassaignac et Huguier. Langenbeck et les Allemands en ont revendiqué l'invention, mais c'est tout à fait à tort; leur prétention à ce sujet ne peut être justifiée.*

« En présence de cette falsification évidente des faits (*Dieser offenbaren Falschung der Thatsachen gegenüber*), on doit encore répéter que cette conception est incontestablement liée au nom de Langenbeck, qui, pour la première fois, en 1859, exécuta son procédé de résection ostéoplastique du processus nasal du maxillaire supérieur et de l'os du nez comme opération préliminaire pour l'ablation d'un polype naso-pharyngien. »

Pour ajouter à la force de son argumentation, M. P. Bruns met, au bas de la même page, la note suivante : « L'opération de Huguier (résection temporaire de toute la moitié inférieure d'un

maxillaire supérieur, avec déplacement en bas et en dedans), date de l'année 1860. La première résection ostéoplastique de Langenbeck date de 1859 ! ». Le point d'exclamation est placé là sans doute par l'auteur pour exprimer sa surprise et montrer l'importance des dates. Le travail se termine par les trois observations.

En résumé, M. P. Bruns décrit, d'après la pratique de son père, un procédé destiné à faciliter l'extraction des polypes naso-pharyngiens. — Pour établir la nouveauté du procédé susdit, il entreprend de tracer, d'après les documents venus à sa connaissance, un historique prétendu complet. — Il cite Chassaignac, Huguier, Bœckel, de manière à laisser croire qu'il les a lus. — Il attribue sans hésiter à Langenbeck le mérite de l'invention, de l'exécution et du succès des résections temporaires. — Les dates sous les yeux, il ne peut comprendre l'opiniâtre revendication des chirurgiens français, et comme je m'étais fait, en 1866, l'organe de cette revendication, il m'accuse tout simplement d'avoir FALSIFIÉ LES FAITS.

Ces assertions étranges ont déjà suscité de justes protestations, d'abord de la part de M. Bœckel (de Strasbourg), puis de notre collègue, M. Chassaignac, qui a défendu sa cause dans une de nos dernières séances.

Huguier, mort, ne peut réclamer ses droits si évidents ; mais on peut prendre sa place. Quant à moi, qui suis vivant et fort peu disposé à me laisser traiter de faussaire en matière scientifique, je vais démontrer successivement :

1° Que l'invention de M. V. Bruns n'est rien moins que nouvelle ;

2° Que le procédé des résections temporaires appartient sans conteste possible à M. Chassaignac et surtout à Huguier ;

3° Que M. Langenbeck n'a tout d'abord pris qu'une part très-restreinte à la consécration pratique de la méthode ;

4° Que M. P. Bruns n'a pas su lire convenablement les documents venus à sa connaissance, ou que, s'il les a lus en entier, il en a supprimé les passages contraires à la théorie qu'il soutient ;

5° Qu'enfin, s'il y a falsification évidente des faits, le reproche s'applique, non point à moi, mais à celui qui m'en accuse si imprudemment et si calomnieusement.

Ces démonstrations faites, j'établirai à mon tour la vérité historique sur ce point de science et de pratique :

1° Le procédé de M. V. Bruns n'est point nouveau. En effet, il ressemble, de la façon la plus claire, comme but et comme manuel, à celui que M. Bœckel a décrit tout au long, en 1863, dans les notes ajoutées à la traduction du *Traité des résections* d'O. Hey-

felder. On pourra s'en convaincre en lisant la page 294 de cet ouvrage.

Un seul détail pourrait paraître original. On sait que le reproche principal qu'on adresse à l'ouverture du nez suivie de restauration immédiate est de cacher au regard l'insertion du polype, de sorte que la récidive est imminente si on n'a pas pu faire en une seule séance l'extirpation complète de la tumeur. Aussi, la possibilité de surveiller longtemps le pédicule constitue le mérite essentiel des opérations par les voies palatine et maxillaire. Pour arriver au même résultat, M. Bruns a retardé la réunion du nez déplacé, deux jours, douze jours, vingt jours, et cela, dit-il, sans inconvénient, et sans que la cicatrice fût défectueuse. J'ai, pour ma part, fait la même chose depuis bien longtemps, en différant plus encore la restauration définitive, et n'ai pas eu beaucoup à m'en louer, ayant remarqué qu'au bout d'un mois déjà, les parties séparées du nez se sont rétractées, déformées de manière à rendre la restauration laborieuse et médiocrement satisfaisante.

Cependant, d'autres chirurgiens semblent avoir été plus heureux. J'en donne pour preuve une belle observation de mon éminent collègue et ami, M. le professeur Denucé (de Bordeaux). La voie, ouverte le 13 avril 1867, ne fut fermée que le 18 mai suivant. La cicatrice, d'abord assez difforme, finit à la longue par s'améliorer. (Ed. Baudrimont, *De la méthode nasale dans le traitement des polypes naso-pharyngiens*, *Th. inaug. de Paris*, 1869, p. 36.)

2° Les droits de Huguier et de M. Chassaignac sont établis par les textes suivants : Le 3 mars 1852, Huguier, à propos de la présentation d'un polype naso-pharyngien à prolongements multiples, dit que dans deux cas, moins graves à la vérité, mais présentant de l'analogie, il a suffi d'ouvrir la paroi antérieure du sinus pour terminer l'opération, et il demande si on ne pourrait pas, après avoir enlevé la partie antérieure et extérieure du sinus maxillaire, *luxer en bas et en dedans la portion palatine de cet os*. Un peu plus loin, dans la même discussion, il précise davantage son idée ; dans les cas de ce genre, dit-il, il y a presque toujours une déformation des cavités et un commencement de disjonction des os ; ne pourrait-on pas mettre à profit ce travail morbide, et après avoir détaché la paroi antérieure du maxillaire luxer en bas et en dedans la portion palatine de cet os, et une fois l'opération terminée, *le refouler à sa place?* De la sorte, on éviterait la perte de parties considérables et on se ménagerait un obturateur naturel. (*Bulletin de la Société de Chirurgie*, 1re série, t. II, p. 491-492).

Le 8 novembre 1854, Huguier renouvelle sa proposition. Il présente à la Société de chirurgie un enfant de huit ans, atteint d'une tumeur du sinus maxillaire qui déprime la voûte palatine, bouche les fosses nasales, repousse la cloison du côté opposé et projette un peu l'œil en dehors, il dit à ce propos : « Chez cet enfant on pourrait pratiquer seulement une espèce de porte au sinus en coupant le bord alvéolaire du maxillaire supérieur, détachant la voûte palatine et la repliant en arrière de façon à mettre le produit morbide à nu. La tumeur enlevée, il serait très-facile de remettre les os en place et d'oblitérer ainsi la communication que l'os maxillaire laisse entre la bouche et les fosses nasales, de cette manière une obturation (c'est obturateur qu'il faut lire) deviendrait inutile. » (*Bulletin de la Société de chirurgie*, 1re série, t. V, p. 178.)

Je pense, que pour tout esprit impartial, ces passages sont décisifs. En 1852, Huguier proposa la combinaison d'une résection partielle et d'un déplacement temporaire des os pour faciliter la création d'une large voie.

En 1854, il ne parle plus de sacrifier la moindre partie osseuse, mais seulement de diviser le bord alvéolaire, de détacher la voûte palatine, de l'abaisser et ensuite de la remettre en place. Est-ce assez clair? On ne pratique pas tous les jours des opérations de ce genre. Aussi, n'est-ce qu'en 1860 que notre regretté collègue mit à exécution un plan conçu et médité depuis huit ans, mais comment lui refuser la priorité de la conception ?

La part qui revient à M. Chassaignac est plus restreinte; mais, cependant, il exprime très-nettement la même idée : après avoir fait ressortir les avantages de son procédé, il termine par la phrase suivante : « Il (ce procédé) n'entraîne que fort peu de difformité, mais cela ne sera complétement vrai que quand on aura soin de *laisser adhérer au lambeau cutané l'auvent nasal formé par les os propres du nez*. Les faits d'aposképarnismos sont là pour établir la possibilité d'une réunion après détachement d'une partie osseuse formant pièce commune avec les téguments (1). »

Il est facile de comprendre que M. Chassaignac n'ait point appliqué ce dernier principe, si l'on songe que, chez ses deux opérés de 1854 et de 1855, la tumeur avait, par ses progrès, détruit les os propres du nez et dilaté l'orifice osseux antérieur de la narine, de façon à rendre inutile toute résection ou tout déplacement des os.

---

(1) *Traité de l'écrasement linéaire*, p. 430, 1856.

3° Examinons maintenant la part de M. B.von Langenbeck. Que ce chirurgien ait, pour la première fois, appliqué à l'ablation des polypes fibreux des fosses nasales le principe du déplacement temporaire des os, la chose n'est pas douteuse, et comme je ne poursuis en somme que la justice et la vérité, je me fais un devoir de le reconnaître. Mais application et invention sont choses distinctes, et en droit scientifique, celui qui découvre une idée a toujours le pas sur celui qui la met en pratique. Les citations qui précèdent ne permettent pas de ravir à Huguier la conception des résections temporaires, et d'admettre qu'il se soit inspiré, en 1852 et 1854, d'une opération pratiquée en 1859. A coup sûr je serais à mon tour en droit de faire suivre ces dates d'un grand point d'exclamation !

Voyons d'ailleurs en quoi consiste cette fameuse observation, dont M. P. Bruns fait si grand cas.

Un jeune homme de dix-huit ans est affecté de deux fibroïdes (chose inconnue jusqu'à ce jour) insérés profondément dans les fosses nasales. On découvre l'os nasal, en respectant soigneusement son périoste, puis on le détache avec la pince de Liston tout près de la cloison. Un second coup de pince divise la base de l'apophyse montante du maxillaire jusque dans le sinus; à l'aide d'un élévatoire on luxe l'os nasal et l'apophyse montante et on les replie vers le front. Ils restent en communication avec le frontal par un pont de périoste et de muqueuse. Après l'extirpation du polype on fait la suture des parties molles (voir *Deutsche Klinik*, 1859, n° 48, et Bœckel, ouvrage cité, p. 293).

On remarquera sans peine combien cette manière d'agir diffère de celle qui avait été recommandée par Huguier et par M. Chassaignac. Tandis que ce dernier, par exemple, recommande expressément de laisser les os adhérer au lambeau cutané, Langenbeck dissèque préalablement les parties molles et dénude les os avant de les séparer de leurs connexions et de les déplacer, de sorte qu'ils ne tiennent plus au frontal que par le périoste et la muqueuse.

Pour dire toute ma pensée, j'incline à croire qu'en 1859 le chirurgien de Berlin n'avait pas présents à l'esprit les procédés proposés par les chirurgiens français en 1852, 1854 et 1856.

Je soupçonne qu'il a puisé son inspiration à des sources non allemandes, soit au travail de Borelli : *Cenni storico-patologici intorno alle resezioni sotto periostie, Torino* 1858, soit aux belles recherches d'Ollier, publiées en 1858, qui allaient avoir en Allemagne un retentissement si mérité, et qui devaient conduire

M. Langenbeck lui-même à ses importants travaux sur l'uranoplastie.

En France, à cette époque, les tendances conservatrices appliquées aux opérations préliminaires étaient dans tous les esprits. J'en puis fournir une preuve décisive.

Le 25 août 1857, un jeune docteur, M. Desprez, soutenait à Paris, sa thèse intitulée : *Des polypes nasaux et naso-pharyngiens et de leur traitement par un nouveau procédé opératoire.*

A la page 8 de ce modeste travail on lit : « Les beaux succès de réparation de diverses natures obtenus sur la face par la chirurgie contemporaine, nous ont porté à chercher à appliquer, à l'affection qui produit de si affreux accidents, des données éminemment conservatrices.

« Nous nous sommes proposé un double but : 1° Arriver au siége du mal par une voie large, directe, rapide; 2° éviter au malade les stigmates d'une grande opération. »

A la page 29 il décrit son procédé, qui consiste à ouvrir latéralement le nez par une incision qui va depuis l'os propre du nez jusqu'à l'orifice de la narine, en suivant le sillon naso-labial et nasogénien. Il incise la sous-cloison, détache le cartilage triangulaire, divise ce cartilage de bas en haut jusqu'aux os du nez, et resèque le vomer.

Si la voie n'est pas assez large, avec la gouge et le maillet ou la scie, on peut disséquer l'os dans une étendue de un à un centimètre et demi ; *mais il faut préalablement détacher avec le périoste la lèvre externe de la plaie latérale,* comme on le fait, par exemple, dans l'ablation du premier métacarpien, en conservant le pouce. *Ce supplément à l'opération peut devenir très-utile.*

Voici indiqué, en termes à coup sûr très-précis, un procédé ostéoplastique qui n'a pu être inspiré par l'opération également dénommée ostéoplastique, que Langenbeck a exécuté *deux ans plus tard.*

Pour chercher à rendre classiques ces essais conservateurs, j'inscrivais moi-même, dans un rapport à la Société de chirurgie (14 mars 1860), sur le procédé de MM. Palasciano et Rampolla, la proposition suivante :

« Tout en donnant à la voie préparatoire toute l'ampleur nécessaire, on atténuera les difformités consécutives, en combinant le plus tôt possible les brèches ouvertes : *ce qui se fait en déplaçant, sans les sacrifier, les parties osseuses qui masquent l'abord du polype.*

J'ajoutais : « Je fais allusion à des procédés dans lesquels on sac-

tionnés linéairement et non reséqués, restent adhérents aux membranes qui les révêtent et conservent ainsi des moyens de nutrition suffisants. Dès lors il devient possible d'ouvrir la face, de pénétrer dans sa profondeur, puis, le polype détruit, de replacer les pièces osseuses écartées comme on le faisait autrefois pour les simples lambeaux tégumentaires. L'idée de tailler des lambeaux ostéo-cutanés date déjà d'assez loin, dans cette enceinte même elle a été produite par deux de nos collègues, MM. Chassaignac et Huguier... Si je ne me trompe, ils ont même réalisé en pratique cette conception, aussi ingénieuse que rationnelle (or je me trompais sur ce point de l'application sur le vivant). Enfin, tout récemment, un célèbre chirurgien étranger, M. Langenbeck, vient de publier une observation ostéoplastique des os nasaux habilement pratiquée dans une opération nécessitée par un polype naso-pharyngien. »

Si je cite textuellement ces passages, c'est pour montrer qu'en 1860, à Paris, nous étions parfaitement au courant de la question.

Mais je vais plus loin, et dussé-je être accusé de partialité, je suis convaincu que le principe des déplacements osseux n'a reçu d'impulsion véritablement forte qu'à partir de la grande opération d'Huguier, pratiquée le 11 août 1860, dans un service d'hôpital très-suivi, et où les assistants étrangers ne faisaient pas défaut. Aussitôt cette opération importante pratiquée par un procédé dès longtemps médité par l'auteur, les imitations et les perfectionnements se succèdent et se multiplient, sans qu'on puisse méconnaître leur parenté avec la tentative hardie de l'habile chirurgien de Beaujon.

4° Prouvons maintenant que M. P. Bruns a mal lu les documents venus à sa connaissance, et qu'il n'a pas pris assez de peine pour connaître la question.

Ce critique, si sévère pour les chirurgiens français, lit le travail de M. Chassaignac et en cite les sources bibliographiques. Il commence le paragraphe dans lequel notre collègue avance que son procédé *n'entraîne que fort peu de difformité* (*Traité de l'écrasement linéaire*, p. 430), et trouve cette assertion peu plausible. Mais, par une négligence singulière, il s'arrête à la ligne 21, et ne finit pas le paragraphe, car il ne voit pas que, dans les lignes 22 et suivantes, M. Chassaignac indique, de la manière la plus nette, la formation des lambeaux ostéo-cutanés, et la nécessité de laisser adhérer au lambeau cutané l'auvent nasal formé par les os propres du nez !

Autre distraction non moins regrettable : M. P. Bruns connaît et cite le livre de M. Bœckel (1863). Il adopte la dénomination de *ré-*

sections temporaires, que celui-ci propose de substituer au terme d'*ostéoplastie*, usité jusqu'alors. Donc M. P. Bruns a lu la page 292; pourquoi n'a-t-il pas eu la curiosité de tourner un feuillet? il aurait vu, à la page 294, la description complète d'un procédé qui a les plus grandes analogies avec celui de M. le professeur Bruns, son père.

M. P. Bruns cite Huguier, mais seulement à propos de l'opération de 1860, mais il garde le silence sur les propositions faites par ce chirurgien en 1852 et 1854. Peut-être dira-t-il que ces documents ne sont pas venus à sa connaissance, mais ils sont tout au long dans les bulletins de la Société de chirurgie, où ils ne sont pas difficiles à trouver à qui veut bien chercher.

Enfin, M. P. Bruns me cite moi-même, mais il ne reproduit que ma phrase de 1866 (phrase que, soit dit en passant, j'ai prononcée le 6 juin, *Bulletin de la Société de chirurgie*, 2e série, t. VII, p. 265, et non le 30 mai. La chose serait sans importance en elle-même si elle ne prouvait que M. P. Bruns cite légèrement, ce qui n'est pas permis à un historien si peu indulgent pour les autres). Il paraît ignorer que je n'avais pas attendu jusque-là pour soutenir les droits de la chirurgie française. J'avais déjà, non-seulement la même année, dans la séance du 31 janvier (*Bulletin de la Société de chirurgie*, même volume, p. 39), mais dès 1860 (dans le rapport sur M. Rampolla, rapport que M. P. Bruns a lu, puisqu'il en cite une phrase), j'avais rendu justice à Huguier et à M. Chassaignac, tout en signalant l'application heureuse du principe fait récemment par M. Langenbeck (ce qui prouve, en passant, que nous n'ignorons pas en France ce qui se fait à l'étranger autant qu'on veut bien le dire, ce qui nous autorise à réclamer la réciproque de nos confrères d'outre-Rhin).

J'avoue même qu'une chose me surprend : si, à trois reprises différentes, j'affirme publiquement les droits des chirurgiens français, probablement c'est que j'étais sûr de mon fait, et que je m'appuyais sur des textes. Au lieu de se donner la peine de rechercher ces textes, M. P. Bruns trouve plus expéditif de dire que je falsifie les faits. Manière commode et expéditive d'abréger la tâche d'historien, qui cependant n'est pas passée en usage chez les érudits.

5° Je crois m'être assez justifié de l'accusation de faussaire scientifique, pour ne pas insister davantage. Je donnerai toutefois le conseil à M. P. Bruns de se montrer à l'avenir plus circonspect avant de lancer de semblables calomnies, et de se procurer les documents nécessaires quand il voudra faire l'histoire complète d'une question chirurgicale.

Jadis, à propos de la section de la mâchoire inférieure pour remédier à la fausse ankylose temporo-maxillaire, j'ai déjà convaincu d'ignorance un autre Germain qui avait tracé de cette opération, au profit de la patrie allemande bien entendu, un historique par trop fantaisiste. Décidément, ces messieurs d'outre-Rhin sont coutumiers du fait, mais il faut convenir que la question des mâchoires leur porte malheur ; en tout cas, s'ils continuent à traiter l'histoire avec ce sans-gêne, ils auront peine à conserver longtemps cette réputation d'érudits parfaits qu'ils se donnent volontiers.

Pour éviter à l'avenir de nouveaux conflits et faire cesser de fâcheux malentendus, il ne sera peut-être pas inutile de résumer une fois pour toutes, au point de vue historique, cette question des résections temporaires dans ses applications à la cure des polypes naso-pharyngiens, tout en réservant, pour une époque ultérieure, une appréciation pratique basée sur des faits plus nombreux.

Mais pour faire à chacun une part équitable, il est indispensable de poser le problème mieux qu'il ne l'a été jusqu'à ce jour et de reprendre au besoin les choses d'un peu loin.

La cure difficile des tumeurs profondes de la face, et en particulier des polypes fibreux naso-pharyngiens, a de tout temps préoccupé les chirurgiens ; mais depuis une trentaine d'années surtout, elle a provoqué de leur part d'incessants efforts d'imagination. Tout le monde est tombé d'accord sur la nécessité d'ouvrir une voie directe jusqu'au néoplasme, et pour la plupart des cas au moins on a reconnu l'impuissance des méthodes anciennes, qui n'utilisaient que les voies naturelles. Le principe des opérations préliminaires, indiqué déjà dans Hippocrate, et si heureusement étendu par Manne (d'Avignon) en 1717, a été généralement adopté. Mais alors trois tendances se sont manifestées : les uns s'attachant surtout au succès de l'opération radicale, ne ménagent point les sacrifices et préconisent la création des voies préliminaires larges ; les autres, plus économes et regrettant des mutilations irrémédiables qui compromettent plus ou moins la beauté des formes, vantent les procédés conservateurs et ne créent que des voies étroites. D'autres enfin, cherchant à concilier les deux exigences si légitimes, imaginent des opérations préliminaires qui, tout en mettant librement à nu le parasite, ménagent cependant la charpente osseuse et la traversent sans la sacrifier ; en d'autres termes, ils traitent les parties dures comme les parties molles, les sectionnent, les déplacent, les écartent ; puis, le but atteint et la tumeur détruite, ils reportent les parties molles et les parties dures en leur lieu primitif par une opé-

ration complémentaire, immédiatement ou tardivement exécutée. Ceci est, au point de vue opératoire, le dernier mot du progrès jusqu'à ce jour.

Dans cette succession d'idées et dans cette remarquable évolution de la pratique, il faut évidemment distinguer trois choses ;

1° Condamnation et abandon des voies naturelles et des voies préliminaires étroites;

2° Création des voies préliminaires larges et suffisantes;

3° Découverte de procédés facilitant l'extirpation à la manière des opérations préliminaires larges et sauvegardant la forme à la façon des opérations préliminaires étroites.

Je crois que si, dans le procès pendant, on s'était donné la peine de faire les distinctions si simples que je propose, le débat serait déjà tranché et peut-être même ne se serait pas élevé. Cherchons, à la lueur des données précédentes, s'il ne serait pas possible de rattacher des noms et des dates à chacune des idées distinctes dont je viens de présenter l'inventaire.

L'inauguration des voies préliminaires larges appartient à plusieurs chirurgiens. Je nomme Adelmann (1843), et surtout Nélaton (1848) pour la voie buccale; Syme (1832) et Flaubert, de Rouen (1840) pour la voie maxillaire (extirpation de la mâchoire supérieure). Enfin, sans contredit et sans partage, Chassaignac (1854) pour la voie nasale, que jamais personne avant lui n'avait ouverte aussi hardiment.

L'idée théorique du déplacement des os et de leur réintégration en leur lieu primitif après l'ablation du polype, appartient entièrement et absolument à Huguier (1852-1854).

E. Després (1857) formule très-nettement l'association des voies larges avec les mesures conservatrices; il conseille de sacrifier certaines parties osseuses, mais de conserver leur périoste.

Langenbeck (1859) applique enfin le déplacement des os à la voie nasale, mais sur une petite échelle et par un procédé imparfait.

Huguier (1860) met enfin en usage ses idées théoriques, et pratique pour la première fois une grande opération par la voie maxillaire.

L'année suivante (1861), Langenbeck, J. Roux, modifient et perfectionnent le procédé d'Huguier.

Lawrence (1862) revient à la voie nasale, et cette fois fait de l'auvent nasal un vaste lambeau ostéo-chondro-cutané, qu'il relève sur le front.

Ollier (1863) enlève complétement l'os maxillaire supérieur, mais en conservant avec soin le périoste; le résultat est excellent (1).

Bœckel (1863) revient au déplacement latéral de Chassaignac, mais il taille aussi un lambeau nasal, comprenant à la fois les parties molles et les parties dures.

Ollier (1864) fait une opération analogue à celle de Lawrence, mais en renversant le nez de haut en bas.

Denucé (1867) ouvre le nez sur un côté, le renverse sur la joue opposée et laisse béante l'ouverture préliminaire tout le temps nécessaire à la destruction radicale du polype, c'est-à-dire pendant trente-cinq jours.

A partir de ce moment, je trouve des imitations, des modifications dictées par la nature du mal, mais aucune idée nouvelle ne se produit.

Et maintenant que j'ai rempli ma tâche, je laisse au public médical le soin de juger si j'ai eu tort ou raison de réclamer la meilleure part pour le *côté français*, comme dit M. l'assistant de la clinique chirurgicale de Tubingen.

La séance est levée.

Le secrétaire : TILLAUX.

SÉANCE DU 30 JUILLET 1873.

Présidence de M. TRÉLAT.

Le procès-verbal de la précédente séance est lu et adopté.

CORRESPONDANCE

La correspondance comprend :

La Gazette des Hôpitaux; — l'*Union médicale*; — la *Gazette hebdomadaire de médecine et de chirurgie*; — la *Gazette obstétricale*; —

(1) *Résection sous-périostée du maxillaire supérieur. Reproduction de l'os enlevé.* Brochure à Paris-Lyon, 1864.

la *Tribune médicale;* — la *France médicale;* — la *Gazette médicale de Strasbourg;* — le *Bordeaux médical;* — le *Bulletin médical du nord de la France;* — *Association médicale de la Sarthe;* — le *Marseille médical;* — les *Annales de la Société de médecine de Saint-Étienne et de la Loire;* — le *Bulletin de l'Académie royale de Belgique,* t. VII, n° 5.

M. A. PIGNONI adresse un mémoire manuscrit sur : *la Lythoclysmie, nouvelle opération ayant pour objet la dissolution intravésicale de la pierre.* (Commissaires : MM. Després, Lannelongue, Paulet.)

M. LANNELONGUE dépose un mémoire de M. le docteur Auguste Haas sur *la Nécrose produite par l'action des vapeurs phosphorées.* (Commission : MM. Magitot, Dubrueil, Lannelongue).

M. CH. ABADIE. lit un travail intitulé : *Note sur un nouveau traitement chirurgical du kératocône.* (Renvoyé à une commission composée de MM. Dubrueil, Giraud-Teulon, Tillaux.)

M. TERRILLON, prosecteur de l'amphithéâtre des hôpitaux, lit un travail intitulé : *Sur une variété rare d'ulcère du mollet de forme névralgique.* (Commissaires : MM. Verneuil, Lannelongue, Le Dentu).

M. LANNELONGUE fait une communication sur l'hydrocèle (sera publiée ultérieurement).

M. TILLAUX rappelle que M. Panas a, dans un mémoire, fait remarquer que l'hydrocèle était toujours accompagné d'une induration de l'épididyme. Ne faudrait-il pas faire jouer à cette induration un rôle plus important qu'à la présence du liquide dans la tunique vaginale pour expliquer l'absence des spermatozoïdes signalée par M. Lannelongue ?

M. GUYON désire présenter une observation dans le même sens que celle de M. Tillaux. Depuis longtemps il examine avec soin les hydrocèles, et il déclare que toujours il a rencontré des noyaux d'induration. En présence de ces résultats purement cliniques, M. Guyon désirerait savoir si M. Lannelongue possède à cet égard des renseignements anatomo-pathologiques.

M. DESPRÉS pense que le mémoire de M. Panas ne contient aucune assertion entièrement nouvelle, et qu'il en a signalé lui-même de semblables dans sa thèse. Velpeau avait antérieurement parlé de ces indurations, ainsi que M. Després le prouve par la lecture d'un passage du tome Ier de la *Clinique* de Velpeau.

M. LANNELONGUE. M. Panas a décrit une maladie de la queue de l'épididyme curieuse en ce qu'elle n'était consécutive ni à la blennorrhagie ni à l'épididymite. Déjà Velpeau et Liégeois avaient

noté ces indurations. Mais si ces auteurs ont touché ces parties indurées à travers les parois scrotales, j'en ai, au contraire, disséqué vingt-trois. J'ai étudié attentivement ce point et n'ai jamais trouvé d'induration de l'épididyme, mais bien de l'enveloppe fibreuse qui l'entoure. J'ai parfois trouvé le canal déférent plus épais et plus sinueux.

PRÉSENTATION DE PIÈCES

M. LE FORT. La Société doit se rappeler que je lui ai présenté dernièrement une clavicule que j'avais, non pas reséquée, mais enlevée chez une jeune fille de dix-sept à dix-huit ans atteinte d'une périostite phlegmoneuse aiguë de cet os, lequel, nécrosé en quelques jours, était placé à découvert au fond de la plaie provenant de l'ouverture de l'abcès ancien claviculaire.

Malheureusement, sous l'influence du même état général qui avait amené la nécrose de cet os, des accidents analogues se montrèrent du côté du bassin et du grand trochanter. La cuisse gauche devint le siége d'un abcès énorme, et des eschares se montraient à tous les points sur lesquels reposait le corps de la malade.

Elle a fini par succomber à l'épuisement ; mais, du côté de la clavicule, les choses avaient marché régulièrement, bien que la première côte, à son tour, se fût nécrosée. La pièce que je vous présente permet de constater que la clavicule, dans sa moitié externe, s'est reproduite à l'état d'une bosse aplatie assez épaisse, résistante, et, du côté interne, se montre également un fragment osseux de nouvelle formation.

Tumeur sarcomateuse de la cuisse droite.—La tumeur que je vous présente est un sarcome de la cuisse développé à la partie postérieure du membre, et présentant, lors de l'arrivée du malade à l'hôpital, un volume supérieur à celui d'une tête d'adulte. Il y a vingt ans, ce malade fut traité par Robert pour une nécrose du tibia. Un séquestre fut enlevé. Depuis dix ans il s'est aperçu de la présence d'une petite tumeur indolore située à la partie postérieure de la cuisse droite et de la grosseur d'une noix. Cette tumeur resta près de huit années stationnaire.

Il y a deux ans, elle commença à s'accroître, et en un an elle acquit à peu près le volume qu'elle avait au moment de l'arrivée à l'hôpital. Peu de temps auparavant, le malade, en se grattant, avait provoqué l'ulcération d'un point de la surface. Cette ulcération fut le point de départ d'une sorte de phlegmon diffus de toute la tumeur.

Je trouvai le malade dans l'état suivant. La tumeur dépasse notablement le volume d'une tête d'adulte; elle est percée, à sa face externe, d'une ouverture d'un diamètre de 5 à 6 centimètres, conduisant dans une cavité anfractueuse profonde, dont les parois sont formées par du tissu gangrené. Des détritus baignés par le pus s'échappent par cette ouverture quand on presse sur la tumeur. La peau qui la recouvre est tendue, luisante, rouge, œdématiée. La tumeur, mal délimitée, semble se prolonger du genou au grand trochanter et adhérer au fémur. Il est évident que cette tumeur, dont la nature est à ce moment difficile à déterminer, est le siége d'une inflammation gangréneuse. Je fis deux incisions larges sur sa surface et donnai issue à des lambeaux sphacélés. Les jours suivants (14 et 15 juin), la plaie exhale une odeur tellement infecte que je fais le pansement avec l'eau alcoolisée et phéniquée.

La fièvre et même le malaise disparaissent au fur et à mesure que l'inflammation accidentelle de la tumeur cesse après l'expulsion des lambeaux sphacélés. Un instant j'avais pu espérer que la tumeur tout entière se détruirait spontanément; mais il n'en fut rien, et il subsista une tumeur dure, lobulée, de la grosseur d'une tête d'enfant à terme, mais douée d'une certaine mobilité qui me permit de croire qu'elle n'était pas adhérente au fémur et que je pourrais l'enlever.

Je pris mes précautions pour employer le galvano-caustique et l'écrasement linéaire en cas d'hémorrhagie sérieuse; mais je commençai l'opération avec le bistouri, et je pus la terminer de même. La tumeur provenant de la profondeur de la cuisse, dans l'interstice des muscles postérieurs, débordait sur la face externe du *fascia lata*. Je pus l'enlever tout entière sans aucune hémorrhagie et sans être obligé de couper aucune artère ou nerf important, bien que le nerf sciatique fût à nu au fond de la plaie. Je réunis ensuite, avec des épingles, mais de façon à permettre, dans l'intervalle des points de suture, l'écoulement des liquides. Il ne survint aucun accident ultérieur, et aujourd'hui (5 août), la plaie est déjà à peu près guérie.

La séance est levée à quatre heures trois quarts.

Le secrétaire : TILLAUX.

SÉANCE DU 6 AOUT 1873.

Présidence de M. TRÉLAT.

Le procès-verbal de la précédente séance est lu et adopté.

CORRESPONDANCE

La correspondance comprend :

La *Gazette des Hôpitaux* ; — l'*Union médicale* ; — la *Tribune médicale* ; — la *France médicale* ; — le *Bulletin général de thérapeutique* ; — les *Archives générales de médecine et de chirurgie* ; — le *Bordeaux médical* ; — le *Lyon médical* ; — *The Lancturian*, n. V.

M. GAETANO GIOVANI (de Bologne), adresse un mémoire *sur une nouvelle pince porte-aiguille pour la staphylorraphie.*

M. GUICHARD DE CHOISETY offre à la Société la traduction du mémoire du professeur Schoff *sur l'inflammation et la circulation.*

M. TILLAUX, secrétaire annuel, dépose sur le bureau le 2e fascicule du *Bulletin de la Société de chirurgie pour* 1873.

M. LARREY offre, de la part du docteur Tholozan, membre correspondant, deux mémoires imprimés : *Considérations générales sur les points d'origine des grandes épidémies cholériques. Du développement de la peste dans les pays montagneux et sur les hauts plateaux de l'Europe, de l'Afrique et de l'Asie.*

M. TRÉLAT. Dans une de nos dernières séances, M. Verneuil a demandé la mise à l'ordre du jour de la discussion sur l'emploi de la galvano-caustique en chirurgie. Mon intention, aujourd'hui, n'est pas d'ouvrir cette discussion, mais seulement d'indiquer des faits récents qui en seront comme les avant-coureurs.

J'ai plusieurs fois déjà, et deux fois avec M. Verneuil, traité des tumeurs érectiles par la cautérisation à l'aide du stylet galvanique, et je déclare en avoir obtenu de très-bons résultats ; mais ce moyen convient surtout aux tumeurs d'un petit volume. C'est ainsi que ce matin même, à l'aide du stylet, j'ai fait la ponction à la base d'une tumeur érectile occupant le sommet de la tête et présen-

tant environ 3 centimètres de diamètre. Cette tumeur appartenait à la variété des angiomes graisseux.

Ce même enfant, âgé de quatre ans, portait une autre tumeur érectile en arrière de l'épaule droite. Celle-ci avait le volume d'une forte mandarine. Elle était ulcérée à sa surface, fournissait de légères hémorrhagies, et, par-ci par-là, se trouvaient de petites plaques blanches, indices du travail de guérison spontané opéré par la nature; mais comme la tumeur progressait par la base, je résolus d'en pratiquer l'ablation complète à l'aide de l'anse galvano-caustique, et c'est sur cette opération que j'appelle l'attention de la Société.

Pour pratiquer ces ablations, il faut commencer par pédiculiser la tumeur, sans quoi l'anse de fil glisserait et n'atteindrait pas la base. Après avoir passé des épingles en croix, j'ai cerclé la masse à sa base avec un fil de soie, ce qui m'a permis de la soulever. L'anse galvanique doit agir lentement. J'ai mis huit minutes à couper le pédicule; peut-être pourrait-on aller un peu plus vite. Une autre précaution importante, c'est que l'anse de platine soit toujours tendue pendant l'opération, sinon l'échauffement n'est pas uniforme, et l'on coupe trop vite. Cette manœuvre est fatigante; mais une meilleure instrumentation pourra parer à cet inconvénient.

Au cours de l'opération, on perçoit un petit bruit de crépitation, une sorte de bruit d'ébullition. Il s'écoule de la plaie un peu de graisse brûlante, aussi faut-il entourer le pédicule d'un linge mouillé.

La plaie obtenue mesurait, en diamètre, 7 centimètres sur 6. Elle était complétement exsangue, sauf dans un tout petit point de 1 millimètre de large environ que l'anse n'avait point coupé et qu'elle ne peut couper. Le pansement a consisté dans l'application d'un linge mouillé.

Je désire présenter, sur le même sujet, quelques considérations; mais, à un autre point de vue, je reviens aux tumeurs de l'arrière-gorge. Je suis toujours très-surpris quand je lis les observations où le chirurgien a passé facilement l'anse galvano-caustique autour du pédicule des polypes naso-pharyngiens. Il est des cas où cela est facile. Ainsi, par exemple, sur le jeune homme dont j'ai entretenu la Société il y a trois semaines, et qui portait un myxome des fosses nasales avec un prolongement pharyngien, jeune homme qui est parti guéri, je crois, définitivement.

Mais il en est d'autres où la manœuvre est extrêmement difficile, impossible même avec notre instrumentation actuelle, que l'on

suive la voie nasale ou la voie palatine. Placer convenablement l'anse métallique, la mainteuir au point culminant du pharynx, surveiller le courant, tout cela me paraît d'une exécution fort difficile, et j'y ai échoué sur un de mes malades, à plusieurs reprises, en agissant par la voie nasale.

Les mouvements de déglutition opposent aussi parfois une résistance invincible, ainsi que je l'ai observé dernièrement sur une femme atteinte de sarcome de l'arrière-gorge, qui s'est sauvée véritablement affolée avec l'anse métallique dans la fosse nasale.

M. Trélat termine sa communication en disant qu'il fait construire en ce moment de petits instruments simples à l'aide desquels il espère pouvoir porter le fil derrière le pédicule des tumeurs pharyngiennes.

M. LABBÉ. Je me suis servi plusieurs fois de l'anse galvanique pour extirper des polypes naso-pharyngiens. J'ai été à même de constater combien sont justes les observations faites par notre collègue M. Trélat. L'opération est parfois très-facile, comme sur la jeune fille dont j'ai retracé ici l'observation dans une des dernières séances ; mais il n'en est pas toujours ainsi. Lorsque la tumeur est volumineuse, le pédicule large, représentant la forme d'un cône à base supérieure avec embranchements multiples, l'extirpation totale avec l'anse galvanique est à peu près impossible. Je pratiquai dernièrement, à la Pitié, en présence de M. Verneuil, une opération de ce genre sur un jeune homme de vingt-trois ans. Après avoir fendu le voile du palais, sur la ligne médiane, je m'efforçai d'étreindre le pédicule dans l'anse galvanique ; mais l'anse glissait toujours, et, en définitive, je ne pus enlever que la portion de la tumeur débordant en bas la voûte palatine.

M. LANNELONGUE fait observer que l'usage de l'anse galvano-caustique ne met pas nécessairement à l'abri de l'hémorrhagie. Après avoir opéré de cette façon un varicocèle, il se produisit une hémorrhagie artérielle si abondante qu'il dut agrandir la plaie et lier le vaisseau. Il a fait, eu égard aux polypes naso-pharyngiens, les mêmes observations que ses collègues. Il demande à M. Trélat s'il ne pense pas que les polypes muqueux des fosses nasales, même lorsqu'ils envoient un prolongement pharingien, doivent toujours être opérés par la méthode de l'arrachement à travers les fosses nasales et non par la voie palatine.

M. VERNEUIL. Je n'ai pas l'expérience de l'anse galvanique, car je pense que toutes les fois que son usage est possible, l'écraseur linéaire lui est préférable. Je n'ai d'ailleurs qu'une confiance très-

médiocre dans le traitement des polypes naso-pharyngiens par la galvano-caustique. J'avais eu à cet égard des illusions que la pratique a complétement détruites. Je me suis servi du couteau; mais celui-ci s'éteint; il faut chauffer, rechauffer; il coupe trop ou trop peu. Avec le bouton, on n'avance pas. Quant à l'anse galvanique, son emploi dans la cure des polypes pharyngiens me paraît absolument impossible lorsqu'il y a des lobes multiples, et je suis, comme M. Trélat, très-surpris des nombreux succès qu'obtiennent, par ce moyen, nos confrères étrangers. Je ne dirai pas qu'ils nous trompent, mais qu'ils se trompent eux-mêmes en prenant pour radicale une extirpation qui n'est que partielle.

Il est bon de se rappeler que la voûte basilaire, point d'implantation le plus fréquent du pédicule, est au-dessus du niveau du plancher des fosses nasales, et qu'il est difficile, en conséquence, d'entourer ce pédicule à sa base en suivant la voie nasale. De plus, pour détacher avec la chaîne ou l'anse un polype à sa base, sur l'apophyse basilaire, il faut, de toute nécessité, que la chaîne agisse parallèlement au plan qui sert d'insertion au pédicule, et c'est ce qu'avait bien compris Rampolla en proposant la voie lacrymale. Autrement, par les voies nasale ou palatine, la chaîne ou l'anse agissent presque perpendiculairement au plan d'insertion du polype, et l'opération est nécessairement incomplète.

M. TILLAUX a écouté avec d'autant plus d'intérêt la communication de M. Trélat qu'il traite lui-même, en ce moment, à Lariboisière, un enfant nouveau-né portant au-dessous de la nuque une tumeur érectile du volume d'un œuf de poule. Réduite à une simple tache au moment de la naissance, la tumeur grossissait à vue d'œil et nécessita une intervention vers le dix-huitième jour après la naissance. On eut recours au stylet galvanique, espérant pouvoir larder la tumeur sur toute sa circonférence; mais les deux premières ponctions donnèrent un jet de sang assez fort pour engager M. Tillaux à suspendre l'opération. Depuis cette époque, on plonge tous les deux jours, dans la tumeur, un stylet rougi à la lampe. En cas d'insuccès par cette méthode, M. Tillaux demande à M. Trélat s'il l'engagerait à imiter sa conduite, c'est-à dire à pratiquer l'extirpation totale, étant donnés le volume considérable de la tumeur et l'âge de l'enfant?

M. VERNEUIL. Je répondrai à M. Tillaux que j'ai opéré bon nombre de tumeurs érectiles à tous les âges avec le stylet galvanique, et que j'ai toujours admirablement réussi. J'en ai opéré sur la voûte crânienne, aux paupières, etc. L'une d'elle occupait, sur un

enfant, toute la partie latérale droite du cou. J'enfonçai le stylet à 3 centimètres de profondeur, et n'eus pas d'hémorrhagie. Les précautions que j'emploie sont de chauffer peu et de pénétrer dans les tissus avec une extrême lenteur. Je mets environ une minute pour chaque piqûre.

M. CHASSAIGNAC. En réponse à la question adressée par M. Tillaux, à savoir s'il est autorisé à pratiquer l'ablation d'une grosse tumeur érectile, je lui dirai que j'ai radicalement guéri, avec l'écrasement linéaire, sur un très-jeune enfant, une grosse tumeur érectile de la nuque qui avait résisté au traitement par la cautérisation entre les mains de Denonvilliers.

M. DUBRUEIL fait remarquer que la méthode qui lui réussit le mieux pour l'extirpation des masses végétantes de la vulve est la section avec les ciseaux et la cautérisation avec le couteau galvanique après chaque coup de ciseaux.

PRÉSENTATION DE MALADE

M. BLOT présente un enfant polysarcique atteint en même temps d'un encéphalocèle de la racine du nez.

La séance est levée à cinq heures.

Le secrétaire : TILLAUX.

SÉANCE DU 13 AOUT 1873.

Présidence de M. Maurice PERRIN, vice-président.

Le procès-verbal de la précédente séance est lu et adopté.

CORRESPONDANCE

La correspondance comprend :

La *Gazette des Hôpitaux*; — l'*Union médicale*; — la *Gazette hebdomadaire*; — le *Progrès médical*; — le *Mouvement médical*; —

la *France médicale*; — la *Gazette obstétricale*; — le *Journal de médecine et de chirurgie pratiques*; — le *Bordeaux médical*; — le *Journal médical de la Mayenne*; — le *Montpellier médical*; — le *Bulletin de la Société de médecine légale*, 2e fascicule, t. II.

M. Dimitrisco-Sévéréano (de Bukarest) adresse à la Société plusieurs mémoires de chirurgie imprimés en valaque.

M. VERNEUIL offre la thèse de M. Bouchage : *Des divers traitements du tubercule du testicule et en particulier du traitement par le cautère actuel.*

Un livre de M. Letiévant (de Lyon): *Traité des sections nerveuses.*

VACANCES DE LA SOCIÉTÉ

La Société de chirurgie entrant en vacances à partir du 15 août, la prochaine séance aura lieu le mercredi 1er octobre.

Discussion sur la galvano-caustique.

M. TRÉLAT. Je désire présenter quelques courtes observations en réponse à nos collègues qui ont bien voulu prendre la parole sur la communication que j'ai faite dans la dernière séance.

Vous vous souvenez que c'est surtout des polypes naso-pharyngiens qu'il a été question. M. Lannelongue s'est demandé s'il ne conviendrait pas de conserver l'ancien procédé de l'arrachement pour ces gros polypes muqueux de l'arrière narine dont j'ai fourni une observation récente. Dans ce fait, le succès opératoire, je l'ai dit, a été complet et vraiment facile. Il est fort douteux que l'arrachement eût donné une abrasion aussi exacte et aussi rapide. D'ailleurs, quand on n'a fait aucune opération préalable sur le nez, la manœuvre des pinces est loin d'être facile, et si on les introduit par la bouche, il faut se servir d'instruments à forte courbure et dont on ne voit pas l'extrémité.

N'oublions pas que ces gros polypes muqueux du fond du nez ont, depuis longtemps, conduit les chirurgiens à essayer différents procédés de ligature dont aucun ne vaut assurément l'anse coupante pour l'efficacité ou la rapidité.

Ici il ne saurait être question de l'écraseur, car la narine est supposée intacte, et je ne vois pas comment on pourrait y faire pénétrer l'instrument. Aussi puis-je dire en toute assurance que si j'avais de nouveau à traiter un de ces polypes nasaux, gros, durs,

pédiculés, j'aurais de nouveau recours à l'anse coupante introduite par la narine sans aucune opération préalable.

Mon excellent collègue et ami, M. Verneuil, a argumenté d'une autre façon. Tout en convenant qu'il avait assez rarement employé l'anse galvano-caustique, il lui a fait son procès en règle et est arrivé à cette conclusion que le rôle du galvano-cautère dans la cure des polypes naso-pharyngiens est à peu près nul.

Je ne partage pas cette opinion.

M. Verneuil a rendu un réel service à la chirurgie en montrant l'utilité des larges opérations préalables pour l'ablation des polypes de la base du crâne. Frappé de leur tendance à la récidive, de leurs prolongements étendus, des accidents redoutables qu'ils entraînent, il invoque les dernières ressources de l'art pour arriver à une destruction complète. Mais vous savez, messieurs, que d'autres collègues, MM. Gosselin, Legouest, A. Guérin, font valoir de tout autres idées. Il leur suffit d'arrêter les accidents et de détruire les parties saillantes de la tumeur, et, s'appuyant sur des observations valables, ils soutiennent qu'il n'est plus besoin de tant d'efforts ni de dégâts pour obtenir une guérison qui souvent sera le résultat naturel du progrès des années.

Voilà les deux courants qui entraînent l'esprit des chirurgiens. C'est surtout à ceux qui suivent le second que l'anse coupante peut rendre de grands services. A ce propos, je rappelle que M. Verneuil m'a très-délicatement fait observer que mon malade (celui que je traite depuis plus d'un an et auquel j'ai fait la résection temporaire du maxillaire supérieur), n'est pas guéri. C'est vrai, tellement vrai, que ce sont mes dernières tentatives instrumentales qui m'ont amené à prendre la parole. Oui, il reste encore une partie du pédicule que je trouve trop saillante et que je voudrais faire disparaître. Mais ce qui est vrai aussi, c'est que depuis six mois mon malade n'a plus l'ombre d'un accident, c'est qu'il respire à pleins poumons et mange à plein gosier; qu'il est gras, gros, fort. Il me semble réellement que son fibrome, fatigué de lutter contre le chirurgien, ne pousse plus que de misérables bourgeons, qui grossissent à peine et qui bientôt peut-être ne grossiront plus du tout.

M. Verneuil a un moment mis en parallèle l'écraseur linéaire et l'anse galvano-caustique pour donner la palme au premier, puis il s'est attaché à prouver qu'avec l'un ou l'autre des instruments on n'arriverait jamais qu'à couper le polype par le milieu, *au ras du plancher des fosses nasales*.

Mais veuillez vous souvenir que je suppose la narine intacte, et

que, par cela seul, l'écraseur est mis hors de cause. Malheureusement son volume ne permet pas de l'employer. L'instrument que j'introduis dans le nez est gros comme une sonde de Belloc; il a exactement 6 millimètres sur 4. On peut conduire son extrémité au sommet des fosses nasales. C'est pour atteindre ce but que j'ai multiplié les essais et les tentatives. J'espère y être arrivé; il ne restera plus alors que la difficulté du placement de l'anse autour du pédicule. Mais cela c'est affaire d'habileté, d'habitude, de souplesse du fil. En tout cas, il vaut mieux essayer, c'est-à-dire expérimenter, que d'accueillir par des fins de non-recevoir un procédé qui est loin d'avoir encore fourni tous ses résultats.

M. MARJOLIN. Quels que soient le siége, le nombre, l'étendue des tumeurs érectiles congénitales, il faut toujours en premier lieu les vaccinier. Les nombreux succès que j'ai obtenus après l'emploi de cette méthode, dont l'application fut conseillée dès la découverte de la vaccine, m'engagent à insister sur une plus grande généralisation de ce procédé opératoire. Si on n'obtient pas par ce moyen constamment une guérison radicale, on modifie toujours les tissus d'une manière heureuse et on rend les autres procédés d'une application plus facile.

COMMUNICATION

M. DENARQUAY. Je reçus, il y a quelques jours, dans mon service, un jeune homme de vingt-deux ans qui souffrait vers le mamelon gauche. Deux mois auparavant, il se trouvait entre les brancards d'une voiture, quand il fut renversé par le choc d'une autre voiture, et frappé de la sorte, à la poitrine, par l'un des brancards. Il en ressentit une très-vive douleur qui ne fut point calmée par l'application d'un bandage de corps. Quand il se présenta à mon observation, il existait, au niveau du mamelon gauche, une tumeur du volume d'un œuf. Cette tumeur était fluctuante, et le toucher donnait lieu à une crépitation osseuse bruyante. Après certaines hésitations, après avoir acquis la certitude que les fragments baignaient dans le pus, je me décidai à faire une large incision. Je trouvai deux fragments nécrosés à leur extrémité et un fragment plus petit implanté dans la plèvre pulmonaire.

Je détachai ce dernier et reséquai les deux autres avec la pince de Liston. Cette opération fut faite, bien entendu, en conservant le périoste, c'est-à-dire en suivant la méthode expérimentale de Flourens.

Ce fait m'a paru digne d'attention, car, jusqu'ici, je n'avais trouvé qu'un seul cas de pseudarthrose à la suite d'une fracture de côté.

M. Labbé signale qu'il a pratiqué une opération analogue. Il reséqua 7 centimètres de la 6e côte nécrosée, et bien que la malade fût jeune, il n'y eut pas de reproduction osseuse.

M. CHASSAIGNAC. L'opération exécutée par notre collègue Demarquay mérite d'autant mieux d'attirer l'attention de la Société, qu'il n'existe dans la science aucun cas où la résection costale ait été pratiquée pour remédier à une pseudarthrose costale.

Je trouve en effet que Celse parle de la résection partielle des côtes comme d'une opération connue; que Galien l'a pratiquée; qu'Avicenne recommande la même opération pour les fractures de côtes avec lésion des organes respiratoires. Puis, dans la succession des temps, elle fut pratiquée avec succès par Aymar Séverin, Gooch, Osnelt, Lecat, Ferrant, Sediller, Levacher, Suif, Petit, Duvernay, La Peyronie, Hérissant, Desault.

Plus près de nous, Percy, Larrey, Richerand, Cittadini, Warren, Dixon, Textor, Roux, Velpeau, ont puissamment contribué à démontrer tout le parti qu'on pouvait tirer de la résection, mais aucun d'eux n'a parlé de la pseudarthrose.

Voici le procédé opératoire que je mets en pratique.

Un lambeau curviligne à convexité inférieure met à découvert la lésion deux ou trois jours avant la résection définitive. Après avoir taillé le lambeau, je place, avec de très-grandes précautions, et au moyen d'une aiguille courbe, deux fils très-strictement juxtaposés, au ras de la face interne de la côte, et dont chacun se trouve à la limite même où doit tomber la section osseuse. Chacun de ces fils est remplacé, au bout de douze ou vingt-quatre heures, par un tube à drainage. Ces tubes préparent une voie facile au passage de la scie à chaine sans compromettre aucunement le feuillet pleural tapissant la face interne de la côte. C'est alors que, le deuxième ou le troisième jour, je fais la section définitive en enlevant, avec des ménagements extrêmes, le fragment osseux mobilisé avec ses deux extrémités.

M. TILLAUX fait un rapport sur un travail de M. Abadie intitulé : *Note sur un nouveau traitement chirurgical du kératocône.*

Après avoir rappelé brièvement à la Société en quoi consiste le procédé de M. Abadie, après avoir fait remarquer que ce procédé est ingénieux, bien conçu, très-logique même, le rapporteur croit cependant devoir faire quelques réserves pour l'avenir. M. Abadie,

en effet, n'a eu recours qu'une seule fois à son procédé. Le résultat immédiat a été satisfaisant sans doute, mais sera-t-il durable? Il est vraisemblable, au contraire, que le kératocône se reproduira. Quant au procédé opératoire, il est extrêmement délicat. M. Tillaux craint beaucoup que la branche postérieure des ciseaux, c'est-à-dire celle qui passe derrière l'iris, ne contusionne la cristalloïde antérieure et même ne la déchire. Le rapporteur propose d'adresser des remercîments à M. le docteur Abadie et de publier au bulletin son intéressante communication.

COMMUNICATION

Note sur un nouveau traitement chirurgical du kératocône. — M. ABADIE. Bien que le kératocône ou cornée conique, soit relativement rare, cette affection, par la persistance et la gravité des troubles fonctionnels qu'elle produit, mérite néanmoins d'attirer l'attention des chirurgiens. Elle présente ceci de remarquable que, se développant d'ordinaire au moment de la puberté, sa marche est progressive jusqu'à l'âge adulte, où elle reste stationnaire. Presque constamment bilatérale, elle n'entraîne pas la cécité complète, mais le peu de vision qu'elle laisse aux malades n'a pour eux aucun effet utile, et ils sont incapables d'une occupation quelconque. Bien des points sont encore obscurs dans l'histoire de cette singulière maladie. L'étiologie en est mal connue. Tout ce qu'on possède de précis sur sa nature se résume en ceci : c'est que la cornée amincie cède à la pression intra-oculaire restée normale; quant au traitement, il a été longtemps relégué parmi les désidérata de la thérapeutique oculaire.

Cette affection bizarre est restée longtemps sans bénéficier des progrès remarquables accomplis dans ces dernières années en ophthalmologie. Mais des hommes tels que Donders, de Graëfe et Bowmann, en dirigeant leur attention sur ce point de pratique, ne devaient pas tarder à obtenir des résultats importants.

Donders, préoccupé des troubles considérables de la réfraction qui résultent des changements de courbure de la cornée, eut l'ingénieuse idée de supprimer, pour ainsi dire, l'influence de ce milieu réfringent au moyen des lunettes sténopéiques. Il est évident, en effet, que si l'on place au devant de l'œil atteint de kératocône un disque percé d'un petit trou ou d'une fente très-fine, l'action de la surface transparente défectueuse est annulée, les cercles de diffusion disparaissent, et la vision est notablement améliorée. Armés

de lunettes sténopéiques, ces malades voient d'une façon satisfaisante les objets rapprochés; mais il n'en est plus de même pour la vision éloignée. Le champ visuel à travers cette petite ouverture est tellement limité que, ne voyant plus les obstacles qui les entourent, l'orientation pour eux devient très-difficile. L'emploi de ces lunettes est donc par cela même fort restreint. Elles peuvent être très-utiles pour la lecture, l'écriture et autres travaux, mais elles ne sont pas d'une application générale.

Bowmann, frappé néanmoins des avantages obtenus par l'emploi des fentes sténopéiques, eut l'idée de diminuer l'ouverture pupillaire elle-même et de la transformer en une fente étroite. Il imagina dans ce but l'iridodésis, opération ingénieuse et délicate que Follin appelait une bijouterie chirurgicale. L'iridodésis consiste à enclaver l'iris aux deux extrémités d'un même diamètre cornéen, et à obtenir ainsi une pupille étroite et allongée. Ce procédé, qui procure évidemment des avantages optiques considérables, fut tout d'abord accueilli avec faveur; mais, malgré les premiers succès obtenus, malgré les perfectionnements apportés au manuel opératoire par M. de Wecker, il fut bientôt abandonné par la majorité des praticiens. Les causes de ce discrédit ne sont pas difficiles à trouver. L'exécution de cette opération est délicate; elle nécessite deux interventions successives à quelques jours d'intervalle. Enfin, et par-dessus tout, l'enclavement d'un sphincter mobile comme l'iris, n'est pas sans danger pour l'œil.

L'esprit préoccupé par toutes ces considérations, de Graëfe abandonna complétement la voie suivie jusqu'alors, et au lieu de chercher à perfectionner les méthodes de ses devanciers, il en imagina une nouvelle (1). Tous les observateurs attentifs avaient déjà remarqué que, lorsqu'il se produit accidentellement dans la cornée une ulcération profonde, une véritable perte de substance, le tissu cicatriciel qui se forme en ce point, se comportant là comme partout ailleurs dans l'économie, se rétracte, modifie par suite la courbure de la cornée et l'aplatit. De Graëfe eut l'ingénieuse idée d'utiliser cette propriété rétractile du tissu cicatriciel pour le traitement du kératocône. Voici le procédé qu'il imagina. On excise, au niveau du sommet du cône cornéen, un petit lambeau d'un millimètre de dia-

(1) Nous ne parlons pas de ces tentatives d'iridectomie, qui ne sont applicables qu'aux cas spéciaux où la maladie reconnait pour cause un excès de tension intra-oculaire. Ce n'est pas là le vrai kératocône, celui dont nous nous occupons en ce moment.

mètre environ comprenant les deux tiers de l'épaisseur de la cornée. Les jours suivants, on touche le fond de cet ulcère artificiel avec la pointe d'un crayon de nitrate d'argent, de façon à empêcher sa guérison trop rapide. Cette manœuvre est répétée pendant quinze jours ou trois semaines, puis on laisse la cicatrisation s'opérer d'elle-même. Au bout de quelque temps, la courbure de la cornée se modifie, cette membrane s'aplatit, et la vision ne tarde pas à s'améliorer. De tous les procédés imaginés jusqu'ici, ce dernier offre, sans contredit, les plus grands avantages; mais il est encore loin d'être à l'abri de toute critique. Si l'on se conforme en effet à la règle posée par de Graëfe, le lambeau doit comprendre exactement les deux tiers de l'épaisseur de la cornée. En allant trop profondément, on risque d'ouvrir la chambre antérieure; et, d'un autre côté, si la lamelle enlevée est trop superficielle, le résultat voulu n'est point atteint. Des conditions d'opération aussi précises présentent évidemment des difficultés réelles dans la pratique; de plus, les cautérisations journellement répétées après l'opération sont douloureuses; elles doivent être faites avec ménagements, et l'irritation qui en résulte ne doit pas dépasser certaines limites; enfin, la présence d'une opacité cicatricielle placée précisément en face de l'ouverture pupillaire n'est pas non plus sans inconvénient. Envisagé dans ses détails, ce procédé est donc loin d'offrir tous les avantages désirables; mais l'idée fondamentale en est féconde et constitue presque une méthode générale dont la pratique devait bientôt tirer profit.

C'est ce que comprit Bowmann, qui, modifiant légèrement le procédé, l'appliqua aussi à un plus grand nombre de cas. De là l'origine de la trépanation de la cornée. Dans cette nouvelle opération, c'est une véritable rondelle comprenant toute l'épaisseur du tissu cornéen qu'on enlève à l'emporte-pièce; nous nous écarterions trop de notre sujet si nous voulions parler des résultats satisfaisants obtenus déjà par ce moyen dans les staphylômes, les leucômes cicatriciels, etc., etc.

L'exposé sommaire que nous venons de faire des divers efforts tentés par les chirurgiens pour la guérison du kératocône a pour but de montrer que le procédé que nous allons maintenant décrire ne s'est pas présenté d'emblée et spontanément à notre esprit. Il est, pour ainsi dire, la résultante de ceux qui précèdent; mais il présente réunis tous les avantages qui existent séparément dans chacun des autres.

Il consiste à modifier d'abord la courbure de la cornée en enlevant le sommet du cône avec le trépan, puis à obtenir une fente

pupillaire en pratiquant l'iridotomie, c'est-à-dire en sectionnant simplement l'iris sans l'exciser. Ces deux parties de l'opération ne sont que deux temps distincts et doivent être pratiquées séance tenante.

Laissons maintenant la parole aux faits.

Le nommé C... (Arthur) se présente le 3 mai à ma clinique.

Interrogé sur ses antécédents, ce jeune homme prétend avoir toujours eu une santé excellente. Son père et sa mère sont bien portants et ont de bons yeux. Il a un frère et une sœur, plus âgés que lui, qui ont joui jusqu'ici d'une bonne santé et qui ne se sont jamais plaints de leur vue.

Il y a dix-huit mois environ, sans cause appréciable, la vision de l'œil gauche commença à devenir mauvaise; et, après des progrès lents, mais continus, il survint sur cet œil une amblyopie considérable.

Quatre à cinq mois plus tard, l'œil droit commença à être atteint à son tour; la vision diminua peu à peu sans la moindre douleur, et devint tellement mauvaise que le malade fut obligé de cesser ses occupations.

Actuellement, ce jeune homme se présente avec toutes les apparences extérieures d'une santé parfaite et paraît avoir le développement normal de son âge. Quand on l'examine de face, les yeux présentent quelque chose d'irrégulier, d'indéfinissable, qui attire déjà l'attention. Mais, si on le regarde de profil, on est de suite frappé de la forme particulière de la cornée, qui proémine fortement en avant, et affecte une forme conique très-prononcée. Le diagnostic est tellement facile qu'il n'est nullement besoin de se servir de l'éclairage oblique ou de l'ophthalmoscope. Néanmoins, le malade est soumis à ces examens, qui permettent de constater, au sommet du cône du côté gauche, un léger nuage dans l'épaisseur de la cornée. Quant au fond de l'œil, il paraît normal; sauf l'image de la pupille, qui est tiraillée et déformée par suite de l'astigmatisme irrégulier porté ici à un haut degré.

La recherche de l'acuité visuelle montre qu'elle est inférieure à 1/10, de telle sorte qu'à 20 pieds le malade ne peut lire aucun caractère de l'Echelle de Snellen. Avec les verres concaves n° 5, qui donnent le maximum de vision, il parvient à déchiffrer le caractère n° 200. Le disque sténopéique percé d'un trou très-fin fait monter l'acuité visuelle à 1/5. La vision de près est aussi très-mauvaise : ce n'est qu'en plaçant littéralement le nez sur son livre

que le malade parvient à lire les caractères de grandeur ordinaire n° 3 1/2.

L'opération décidée, elle est pratiquée avec l'aide de MM. Denis et Pasturaud, internes des hôpitaux. Le malade est endormi par le chloroforme, et la lame coupante circulaire du trépan est disposée de telle sorte qu'elle ne puisse s'enfoncer que d'un demi-millimètre environ dans l'épaisseur du tissu cornéen. Cela fait, je l'applique exactement sur le sommet du cône, aminci comme on sait, en pareil cas, et, lui imprimant un mouvement de rotation, je l'enfonce dans la cornée en circonscrivant, dans une fente circulaire, une rondelle de 1 millimètre 6 dixièmes de diamètre comprenant tout le sommet du cône. Saisissant alors avec des pinces à griffes cette portion de tissu presque entièrement détachée, j'achève de l'exciser en quelques coups de ciseaux. Dans le cas spécial dont il s'agit, c'est-à-dire avec un œil dont toutes les parties, sauf la cornée, sont restées normales, cette pratique nous semble préférable à celle qui consiste à enlever d'un seul coup la rondelle; car, en agissant aussi violemment, on risque de pénétrer trop loin dans la chambre antérieure, et de blesser le cristallin.

Après cette ablation complète du sommet du cône, la chambre antérieure se trouve largement ouverte, l'humeur aqueuse s'écoule au dehors, et l'iris s'applique contre la face postérieure de la cornée. J'introduis alors, séance tenante, à travers cette large ouverture, des ciseaux à iridotomie, instrument fort ingénieux imaginé par M. de Wecker, et je sectionne l'iris en bas, dans la direction du diamètre vertical de l'œil, depuis son bord pupillaire jusqu'à son insertion ciliaire.

Ce second temps de l'opération doit nous arrêter un instant, et mérite d'être décrit avec quelques détails.

Les ciseaux à pointes mousses, dont les branches sont disposées de telle sorte qu'on peut les entr'ouvrir largement à travers une petite ouverture, sont introduits fermés dans la chambre antérieure. Faisant ensuite entr'ouvrir les deux branches, on cherche à glisser l'une d'elles entre l'iris et la cornée, et l'autre entre l'iris et le cristallin. Il est assez difficile de faire pénétrer la première des branches entre l'iris et la cornée, ces deux membranes étant maintenues en contact par la pression intra-oculaire qui, bien qu'affaiblie, existe encore en partie.

Dans cette manœuvre, l'iris a de la tendance à se laisser refouler en s'enroulant sur lui-même; aussi, pour éviter ce contre-temps, faut il presser avec assez de force contre la face postérieure de la

cornée. On se fait ainsi de la place, et on passe alors aisément. L'introduction de la seconde branche en arrière, entre l'iris et le cristallin, ne présente pas de difficultés; mais il est évident que cette manœuvre doit être faite avec beaucoup de soins et de précaution, afin de ne pas léser la cristalloïde antérieure. Quand les deux branches sont ainsi disposées, et que leurs extrémités arrivent jusqu'aux limites de la chambre antérieure, on sectionne, d'un seul coup, toute la largeur de l'iris, depuis l'ouverture pupillaire jusqu'à l'insertion ciliaire, et l'on dégage aussitôt l'instrument.

Après cette section, la fente pupillaire qui en résulte est extrêmement étroite, linéaire, ce qui tient à la contraction de l'iris qui reste permanente tant que la chambre antérieure est largement ouverte et que l'humeur aqueuse s'écoule au dehors.

L'opération terminée, on applique le bandeau compressif, et le malade est placé dans un repos absolu.

Dans le cas actuel, au bout de vingt-quatre heures, la chambre antérieure n'était pas encore reformée; l'œil était injecté, les bords de la fente pupillaire artificielle se touchaient. Nouvelle application du bandeau compressif.

Le surlendemain, la chambre antérieure existait, mais elle était encore très-peu profonde. Au niveau de la perte de substance de la cornée, on voyait un détritus grisâtre dont la résistance paraissait suffisante pour s'opposer à l'écoulement de l'humeur aqueuse. Le reste du tissu de la cornée était légèrement trouble; l'injection périkératique avait diminué, et la fente pupillaire était déjà moins étroite. Bandeau compressif.

Le troisième jour, chambre antérieure profonde, cornée encore légèrement trouble; détritus grisâtre au fond de la plaie, fente pupillaire plus large et commençant à prendre la forme d'un V. Voulant éviter une cicatrisation trop rapide, je touche légèrement avec l'extrémité d'un stylet mousse le fond de l'ulcère, et je pénètre aisément dans la chambre antérieure sans occasionner de souffrances au malade. L'humeur aqueuse s'écoule de nouveau. Bandeau compressif.

Quatrième jour. L'ouverture faite la veille est déjà cicatrisée; la chambre antérieure existe à nouveau, bien que peu profonde.

Les jours suivants, la chambre antérieure gagna de plus en plus en profondeur; la réparation du tissu enlevé et la cicatrisation se firent peu à peu sans incident notable, la forme pupillaire s'agrandit en prenant la forme d'un V; et enfin, au bout d'un mois environ, on pouvait se rendre compte des résultats obtenus.

Au niveau de la perte de substance, le tissu cicatriciel opaque, parfaitement délimité, occupe une étendue moindre que celle de la portion de cornée enlevée, et correspond à l'ouverture pupillaire. Celle-ci, lorsqu'elle est contractée sous l'influence d'une lumière assez vive, est cachée presque complétement. Examinée de profil, la cornée paraît beaucoup plus aplatie qu'elle ne l'était auparavant; le sommet du cône a disparu, et est remplacé par une surface plane correspondante. La fente pupillaire résultant de l'iridotomie, située à la partie inférieure du diamètre vertical de l'œil, présente la forme d'un V dont le sommet correspond à l'insertion ciliaire de l'iris. L'écartement des deux branches du V est produit par la rétraction des deux extrémités du sphincter iridien; l'une d'elles est très-légèrement enclavée dans la plaie cornéenne, l'autre est libre. Je me propose de tatouer la tache centrale résultant de la cicatrice, et de la rendre ainsi moins apparente.

Quant à l'amélioration de la vision obtenue par ce procédé, elle est considérable. Le malade lit très-couramment les caractères ordinaires d'imprimerie n° 3 et 1/2 à la distance de 12 centimètres, et son acuité à distance est égale à deux septièmes.

La séance est levée à 5 heures un quart.

Le secrétaire : TILLAUX.

SÉANCE DU 1er OCTOBRE 1873.

Présidence de M. Maurice PERRIN, vice-président.

Le procès-verbal de la précédente séance est lu et adopté.

CORRESPONDANCE

La correspondance comprend :

Les numéros des journaux périodiques publiés en France depuis le 15 août.— Le *Bulletin de l'Académie royale de Belgique*, 3e série,

t. VII, nos 6 et 7. — Le *Bulletin de la Société des sciences médicales du grand-duché de Luxembourg*, 1873. — *Ablation d'un sein squirrheux par écrasement linéaire*, par le docteur de Lorge. — *La rétention d'urine, intervention de l'électricité dans le traitement de cette affection*, par le docteur Van Holsbeck. — *Décollement et expulsion d'une portion considérable de la muqueuse de l'intestin grêle par suite d'un coup de tampon de wagon*, par le docteur Louis Gallez. — *Études sur le goître épidémique*, par le docteur Nivet.

M. CHARLES POINSOT, premier interne de l'hôpital Saint-André, de Bordeaux, adresse deux exemplaires de sa thèse de doctorat pour le concours du prix Duval : *De la conservation dans le traitement des fractures compliquées.*

M. LUIGI PORTA, membre associé étranger, adresse à la Société un mémoire *sur la cure radicale des varices.*

M. BOINET offre à la Société un mémoire imprimé sur : *la Gastrotomie dans les cas de tumeurs fibreuses utérines.*

M. VERNEUIL offre à la Société deux mémoires imprimés : 1° *Sur l'herpès traumatique ;* 2° *De quelques réformes à introduire dans la statistique chirurgicale.*

M. LARREY offre à la Société trente brochures in-8° [illegible] stance de la [illegible] ce paraissait [illegible] thèses de chirurgie.

La Société protectrice de l'enfance de Marseille invite la Société de chirurgie à prendre part au congrès qui aura lieu à Marseille le 2 février 1874.

M. LE PRÉSIDENT annonce à la Société de chirurgie la perte cruelle qu'elle a faite de l'un de ses membres les plus éminents, M. le professeur Nélaton. Respectant les volontés de notre illustre collègue, la Société de chirurgie n'a pu lui dire un dernier adieu sur le bord de la tombe, mais elle conservera un glorieux souvenir du grand chirurgien qui contribua jadis puissamment à sa prospérité.

M. VERNEUIL, délégué de la Société avec M. Le Dentu au congrès scientifique de Lyon, énumère les points de chirurgie traités au congrès; il signale, en particulier, les belles expériences de M. Chauveau sur la transmission de la tuberculose. Nos deux collègues se félicitent vivement de l'accueil qui leur a été fait, et expriment le vœu que la Société de chirurgie prenne une part de plus en plus effective à cette œuvre scientifique, dont le succès d'ailleurs assuré ne saurait aller que grandissant.

M. MARJOLIN. Après l'appel qui vous a été adressé par la Société

protectrice de l'enfance de Marseille, et l'exposé qui nous a été fait par notre collègue M. Verneuil des savantes recherches de M. le professeur Chauveau, sur la production des tubercules chez certains animaux, je demanderai à vous faire part de quelques réflexions.

Si chez l'homme la tuberculisation n'a pu se produire d'une manière analogue, il n'en est pas moins vrai que dans les grands centres de population, en dehors de l'hérédité que l'on ne saurait contester, il y a certaines conditions qui agissent de la manière la plus fâcheuse sur la santé des enfants : tels sont les logements insalubres, les asiles ou les écoles mal disposés et renfermant un trop grand nombre d'enfants. Ces causes, dont nous avons été à même de constater la triste influence, pourraient, sinon disparaître complétement, au moins diminuer beaucoup, si chacun de nous s'attachait à les étudier et les signaler à l'autorité, qui a beaucoup fait, mais à laquelle il reste encore beaucoup à faire.

Maintenant, s'il est vrai que la tuberculisation ait de la tendance à se propager par l'habitation en commun, qu'il me soit permis d'ajouter un mot : tous ceux qui se sont occupés de maladies d'en-
[illegible]nt quel rôle important la scrofule, la tuberculisation jouent
La séance [illegible]duction des affections chirurgicales ; comment alors ne
[illegible]sans crainte aux conséquences du séjour prolongé dans
[illegible] chambre assez souvent peu salubre, au milieu d'une famille nombreuse, d'un enfant atteint d'une suppuration osseuse des plus fétides !

Ces faits, que je n'invente pas, sont la conséquence du manque de lits dans nos hôpitaux d'enfants.

Après l'appel de la ville de Marseille nous convoquant à son conseil pour la protection de l'enfance, et la communication de M. Verneuil, ce serait, je crois, se montrer par trop indifférent au bien public que de garder le silence sur des questions qui intéressent vivement l'avenir du pays.

DISCUSSION

Sur le traitement des tumeurs érectiles par la vaccination.

M. BLOT. J'ai été frappé du conseil donné par M. Marjolin de toujours commencer par la vaccination le traitement des tumeurs érectiles, quels que soient leur volume et leur siége. Je crois devoir m'élever contre cette manière de voir ; beaucoup d'enfants me sont envoyés avec des tumeurs érectiles qu'il est impossible de traiter

par cette méthode, et l'on a confondu, je pense, les taches avec les tumeurs érectiles. La vaccination peut guérir les taches, mais elle reste impuissante contre les tumeurs.

M. TILLAUX pense que la vaccination peut être utilisée pour la cure non-seulement des taches, mais encore des tumeurs érectiles d'un certain volume. Il ne faut pas alors se contenter de piquer à la surface de la peau, mais traverser la tumeur à sa base par un ou plusieurs fils imprégnés de vaccin. Il a traité de cette façon avec succès à la consultation de l'hôpital Lariboisière une tumeur érectile siégeant à la nuque et offrant le volume d'une amande.

M. SÉE pense qu'il faut vacciner non le sommet, mais la base de la tumeur, que l'on cerne avec les piqûres vaccinales.

M. MARJOLIN maintient absolument ce qu'il a dit dans la précédente séance. Si l'on ne guérit pas toujours radicalement les tumeurs érectiles par la vaccination, on les améliore beaucoup, et l'application des autres moyens est plus efficace.

Pour une tumeur de 2 centimètres, on fera trente ou quarante piqûres sous-cutanées ; c'est une méthode très-précieuse pour les tumeurs érectiles occupant l'angle interne de l'œil, les paupières, etc. M. Marjolin ajoute qu'un enfant porte souvent plusieurs tumeurs et qu'il n'en faut oublier aucune, sous peine de voir celle-ci prendre un développement rapide.

M. DESPRÉS rapporte qu'il a traité et guéri par la vaccination un de ses propres enfants atteint d'une tumeur érectile à l'extrémité du médius ; aussi se montre-t-il fort partisan de ce mode de traitement. Quand on opère un des siens, en effet, on choisit toujours les procédés qui sont reconnus les meilleurs.

M. CHASSAIGNAC est plutôt disposé à accepter l'opinion de M. Blot que celle de M. Marjolin. Le vaccin n'a pas, suivant lui, d'action spéciale sur les tumeurs érectiles, il détermine simplement une inflammation suppurative, et peut être remplacé dès lors par tout autre moyen. La vaccination à la base de la tumeur, que M. Chassaignac appelle en collier, a échoué deux fois complétement entre ses mains. Il craint donc que l'on ne perde un temps précieux. Il redoute, de plus, la production des érysipèles, et fait observer enfin que des piqûres, même faites très-superficielles sur des tumeurs érectiles, peuvent donner lieu à une hémorrhagie inquiétante pour la vie du sujet.

M. BLOT persiste à croire que la vaccination est applicable aux taches et aux tumeurs érectiles.

Les fils dont M. Tillaux traverse la tumeur à la base constituent

un traitement par le séton et non par la vaccination. Le vaccin agit en provoquant l'inflammation du tissu érectile, et nous reconnaissons tous que le traitement peut échouer. Or il y a grand intérêt à guérir vite. Pourquoi alors ne pas employer un moyen plus rapide, plus certain, plus radical, la cautérisation, par exemple, avec une aiguille rougie? M. Marjolin parle de faire trente ou quarante piqûres; outre que ce moyen ne lui paraît pas toujours réalisable, il peut provoquer l'érysipèle, toujours si grave chez le nouveau-né.

Enfin, comme M. Chassaignac, M. Blot redoute l'hémorrhagie.

M. Marjolin ne voudrait pas voir tomber en oubli un moyen qu'il a beaucoup préconisé; il peut se rassurer à cet égard, car c'est précisément contre l'abus qui en est fait tous les jours que M. Blot s'élève en ce moment.

M. GUÉNIOT fait remarquer que beaucoup de nouveau-nés présentent vers la région intersourcilière, aux paupières, aux lèvres, un pointillé vasculaire que l'on prendrait à tort pour une tache érectile, et qui disparaît assez rapidement.

M. TARNIER. J'ai observé souvent les taches dont vient de parler M. Guéniot, et je me proposais d'en faire l'objet d'une communication spéciale. Ce sont de petites élevures rouges, saillantes, qui apparaissent vers le quatrième et cinquième jour après la naissance et disparaissent après deux ou trois mois; elles guérissent spontanément; les vaisseaux s'affaissent; au centre de la petite tumeur apparaît une tache blanchâtre, qui gagne les bords, et la peau reprend sa couleur normale. Une petite fille portait deux de ces taches, l'une au cou, l'autre à la vulve; on ne voulut pas temporiser pour la tache du cou et on l'opéra par la vaccination. Or, tandis qu'il restait au cou une cicatrice, toute trace avait disparu à la vulve après quelques mois. La conclusion est qu'il faut attendre avant d'opérer ces sortes de tumeurs.

COMMUNICATION

M. H. Devalz adresse la note suivante :

Du trachéocèle ou hernie de la trachée. — Le trachéocèle est la hernie de la trachée. Je crois pouvoir affirmer qu'il n'est fait, dans la science, aucune mention de cette affection. Je pourrais donc me dispenser, à son sujet, de toute étude historique si je ne croyais pas nécessaire de la rapprocher d'affections voisines, dont

la connaissance nous éclairera sur son mode de production et quelques-uns de ses symptômes.

On sait, qu'à l'état normal, la cavité de la plèvre n'existe que virtuellement, et que les parois thoraciques sont partout et toujours contiguës à la surface externe des poumons, qui se moule exactement sur elles et les suit dans leurs mouvements de dilatation et de resserrement; et, de cette notion, on peut déduire que l'effort exercé par les gaz de la respiration à l'intérieur des bronches et de leurs vésicules terminales se transmet de ces cavités aux parois de la poitrine.

Pendant l'inspiration, l'augmentation d'étendue de tous les diamètres de la poitrine neutralise complétement la pression intra-vésiculaire, qui reste sans effet dans l'aspiration même, tant que l'écoulement des gaz se fait librement à travers le larynx; mais il n'en est pas de même quand l'expiration simple est remplacée par la toux.

La toux est une expiration brusque précédée d'une inspiration profonde. Elle est rendue bruyante par le rapprochement des lèvres de la glotte qui étrangle la colonne d'air expiré, la refoule en partie en bas, et, par son intermédiaire, distend le poumon et avec lui les parois thoraciques, auxquelles il est absolument contigu. Aussi, sent-on les espaces intercostaux s'agrandir sous le doigt si on les explore pendant les efforts de la toux.

A l'état normal, la transmission de la pression intra-vésiculaire pendant l'expiration se fait uniformément sur une surface large et résistante où elle s'épuise; mais quand il existe une solution de continuité ou une atrophie musculaire de la poitrine, la surface du poumon rencontrant, dans son expansion brusque et gênée, un point affaibli, le déprime et l'enfonce, et l'on voit apparaître à l'extérieur ou sous la peau une tumeur intermittente, qui n'est autre chose qu'un pneumocèle.

Cette affection, longtemps inconnue, fut admise par les chirurgiens avec une certaine réserve, lorsqu'en parurent les premières observations. Tous les doutes à son sujet sont levés depuis le mémoire de Morel Lavallée (1), qui contient des faits nombreux et irrécusables, à la catégorie desquels s'en rattachent de plus récents, vus ou rappelés par M. John Cockles, dans le premier numéro du *Medical Times* de 1873.

---

(1) Morel Lavallée, *Mémoire sur le pneumocèle ou hernie du poumon*; dans : *Mém. de la Soc. de ch. de Paris*, p. 137, t. L, 1847.

Si l'on considère la rareté du pneumocèle et l'incrédulité qu'il souleva d'abord; si l'on songe en même temps que le poumon est la partie la plus mobile des voies respiratoires, on aura de la peine à comprendre qu'une hernie puisse se développer sur un autre point de leur parcours.

Dans les bronches, la trachée, le larynx et les fosses nasales, la membrane muqueuse, doublée d'éléments fibreux, repose partout sur des plans osseux ou cartilagineux inextensibles, et la hernie n'y est possible qu'à la condition de l'interruption de ces plans, en quelque point, et de la distension de la membrane si tendue qui les tapisse intérieurement. Cette lésion a été observée une fois par M. Bizet, médecin-major du 2e régiment du génie, qui en a publié la relation dans la *Gazette médicale* de Paris, année 1863, p. 663. Il s'agit d'un officier syphilitique chez lequel le sinus frontal fut perforé par la carie. En regardant au fond de la perte de substance, on voyait s'élever, pendant l'expiration, une petite tumeur rouge formée par la membrane de Schneider herniée.

Ainsi, lorsque la ceinture protectrice qu'entoure la partie supérieure des voies respiratoires est localement interrompue, la membrane muqueuse qui la tapisse, malgré sa tension et son adhérence, est à peu près déprimée par les gaz de la respiration, et on ne tarde pas à voir se former, vis-à-vis du point affaibli ou interrompu, une tumeur de la membrane muqueuse, qui est une véritable hernie.

J'ai rencontré sur la trachée une hernie des parties molles de ce conduit, à travers les cerceaux cartilagineux perforés ou affaiblis. Je ne puis donner sur cette lésion aucun renseignement anatomique. Observée sur le vivant, elle ne m'a laissé prendre d'elle qu'une imparfaite connaissance. Quoi qu'il en soit, il ne me paraît pas qu'on puisse émettre le moindre doute sur sa véritable nature, ni hésiter à la rattacher de loin au pneumocèle, de près à cette hernie de la muqueuse relatée par M. Bizet, à laquelle elle serait tout à fait identique peut-être si cette dernière ne présentait une étiologie spéciale.

C'est à raison des traits communs du trachéocèle au pneumocèle et à la hernie de la muqueuse nasale que je n'ai pas cru pouvoir considérer la première de ces affections comme entièrement nouvelle, ni négliger de citer M. Bizet et surtout Morel Lavallée, à cause du mérite réel et de l'importance du travail fait par lui sur un sujet si voisin du mien.

Observation. — Le 10 septembre 1872, M. André-Antoine V... (de Madrid), vint me consulter aux Eaux-Bonnes. Il commence par me raconter qu'il est, depuis longues années, atteint d'une affection rebelle des voies respiratoires, qu'il a subi les traitements les plus divers, et que s'attendant à une fin prochaine, il a délaissé ses affaires et a perdu le goût de toutes choses. Ce ne sont pas seulement les traitements, ce sont aussi les diagnostics qui ont varié. Pour lui, autant de médecins, autant de dires. Quelques-uns cependant s'accordent à lui reconnaître une affection tuberculeuse momentanément assoupie.

M. V... est grand et brun. Son embonpoint est suffisant, mais son teint est d'une pâleur livide. Il a été maintes fois atteint de bronchites qui le faisaient beaucoup tousser. La toux fut plus particulièrement fatigante en 1863, quelque temps avant l'apparition d'un goître qualifié, par le médecin du malade, de goître médian. Ce goître paraissait si peu avant la bronchite de 1863, que le malade, malgré sa taille et son embonpoint, cherchait en vain, dans tous les magasins de Saragosse, une cravate qui ne fût pas trop grande pour lui, tant il avait le cou mince; mais alors, les efforts de la toux furent si extraordinaires par leur force et par leur fréquence, que la petite tumeur grossit peu à peu et indéfiniment, et atteignit enfin le volume qu'elle présente aujourd'hui.

Pendant que le malade parlait, j'écoutais avec étonnement le timbre de sa voix. Chacune des syllabes qu'il prononçait était accompagnée d'un susurrus moelleux, souffle doux qui prolongeait le bruit laryngien et l'entourait comme d'une espèce d'ombre sonore. Le son *ouvouvou*, émis très-bas, traduit assez fidèlement ce susurrus.

Avant d'ausculter le malade, je le priai de me laisser toucher ce que je croyais être le goître médian, pour rechercher si je pouvais rattacher à son existence les phénomènes singuliers observés du côté de la voix et de la respiration.

Il me montra alors son cou revêtu d'une première cravate entourant son faux col et d'un léger foulard recouvrant la cravate. Le cou, d'une minceur presque difforme à la partie supérieure, s'évasait notablement au voisinage de la poitrine, mais je ne voyais pas de tumeur nettement détachée. J'appliquai la main sur la légère élevure de la partie inférieure du cou qu'on avait qualifiée de goître médian, et je reconnu qu'elle n'avait point la consistance d'une tumeur solide, mais qu'elle donnait cette sensation de membranes superposées que présente le toucher des bourses ou celui d'un

sac herniaire vide. Je m'aperçus qu'il y avait là une poche membraneuse sans aucun contenu, et il me sembla que son volume, augmentait et diminuait alternativement pendant que le malade parlait. J'eus bientôt la preuve que je ne me trompais pas, et un seul effort de toux spontanée, survenue par hasard, me fit comprendre pourquoi le malade se croyait atteint d'un goître.

Chaque mouvement d'expiration se traduisait au dehors par une expansion de la partie inférieure du cou ; mais, pendant la toux, c'est-à dire pendant l'expiration forcée, ce n'était plus une simple expansion, mais un véritable soulèvement de la base du cou, dans laquelle on reconnaissait une tumeur bilobée ayant avec le *goître bilatéral* une ressemblance parfaite. La tumeur ainsi produite s'affaissait pendant l'inspiration et se montrait d'autant plus volumineuse que le malade expirait plus fort, toussait ou se mouchait. Alors, elle devenait saillante et dure comme celle des hernies ombilicales, qui se redressent pendant les cris et les efforts.

Cette tumeur ne présentait de relief que sur les côtés. A la partie moyenne, on la sentait à peine. Les deux lobes latéraux retombaient obliquement en forme de poires sur la clavicule, et j'observai que le droit descendait à 2 ou 3 centimètres plus bas que le gauche sans pouvoir reconnaître s'il s'engageait ou non sous la face inférieure de l'os.

Ainsi modifiée dans son volume par les deux temps de la respiration, la tumeur s'effaçait lorsque l'on comprimait la trachée à son niveau. Alors l'expansion de la partie inférieure du cou cessait d'avoir lieu, le prétendu goître n'existait plus. Interrompait-on la compression, celui-ci reparaissait avec les mêmes caractères, et ses lobes retombaient toujours pendants et inégaux du côté des clavicules. Le toucher ne permettait pas de distinguer nettement le point d'insertion de la tumeur sur la trachée ni la manière d'être de ce conduit en ce point. Il n'existait ni dureté ni bosselure, ni rougeur, ni douleur. On n'y voyait pas de vaisseau dilaté, et on n'y sentait aucun battement d'artère.

Quand le malade toussait, l'effort de l'air repoussait le doigt qui camprimait le prétendu goître, et il n'était pas douteux que celui-ci ne fût creusé d'une cavité en communication avec celle de la trachée et ne constituât un trachéocèle ou une hernie de la trachée. Je fis aussitôt l'examen du larynx à l'aide du laryngoscope de Moura dans l'espoir de découvrir l'orifice de communication de la tumeur avec la trachée, mais ce fut en vain.

J'auscultai successivement la tumeur et la poitrine.

Dans la tumeur, j'entendis un bruit analogue à celui qui est normal dans la trachée.

Dans la poitrine, j'observai de curieux phénomènes.

J'ai déjà dit que le malade était d'une assez forte constitution. J'ajoute que sa poitrine était très-bien conformée et que je ne comprenais pas que l'affection rebelle et grave dont on la disait atteinte ne l'eût pas déformée. J'eus bientôt l'explication de cette anomalie apparente.

En aucun point la sonorité n'était amoindrie ni exagérée. Il n'existait pas traces d'emphysème, bien que l'expansion vésiculaire fût incomplète et comme amollie, et le murmure respiratoire sourd et un peu voilé. On n'entendait aucun râle sec ou humide. Ce résultat d'auscultation s'appliquait au poumon gauche et aux quatre cinquièmes inférieurs du poumon droit; mais dans le cinquième supérieur de ce dernier, tout à fait au sommet et sous la clavicule, on ne pouvait méconnaître l'existence du souffle amphorique le plus caractérisé, et quand le malade parlait, de la pectoriloquie la plus évidente.

Mon malade, atteint déjà de hernie trachéale, l'était-il donc en même temps de tubercules, et le souffle et la pectoriloquie étaient-ils l'expression d'une caverne du sommet? Je le crus un moment, en songeant à l'existence d'une toux ancienne suivie d'expectoration et d'oscillations fréquentes observées dans la santé depuis longues années.

Mais l'amaigrissement, la fièvre, les sueurs nocturnes, l'hémoptysie, la perte de l'appétit, avaient fait défaut, et l'habitude extérieure ne présentait pas le cachet atrophique particulier aux phthisiques. Bientôt, je pus me convaincre que la prétendue caverne n'avait pas plus de raison d'être que le prétendu goître, et que les bruits morbides du sommet du poumon étaient liés à la présence de la tumeur trachéale.

J'appliquai mon doigt à la partie inférieure, justement au niveau de cette tumeur, et quand je me fus assuré que la compression la maintenait réduite, quels que fussent les efforts de la toux, je laissai ma main en place et recommençai à ausculter le sommet incriminé : je n'entendis plus ni souffle, ni pectoriloquie.

Si l'on se souvient que j'ai décrit à la tumeur trachéale deux lobes, dont le droit, plus long, s'engageait sous le bord postérieur de la clavicule; si l'on ajoute qu'à l'état normal le poumon s'engage lui aussi sous cet os et dépasse même son bord postérieur, on comprendra que chez mon malade la cavité du trachéocèle et le

poumon ont dû se trouver contigus, et que les bruits produits dans le premier par le mouvement de l'air, ont dû, par voisinage, se propager dans le second, et qu'ainsi le souffle amphorique et la pectoriloquie révélés par l'auscultation, loin d'avoir la signification malheureuse que je leur avais d'abord attribuée, étaient l'écho d'un bruit absolument étranger au poumon.

Si l'on n'observait rien de semblable au sommet du poumon gauche, c'était à raison de la brièveté relative du lobe correspondant du trachéocèle et de la distance qui le séparait de la clavicule et du poumon, du même côté.

Je communiquai au malade le résultat de mon examen ; je lui certifiai que son état était sans gravité ; et, à défaut d'un traitement curatif, dont l'application me paraissait impossible à cause du siége du mal, je l'engageai à comprimer sa tumeur au moment de la toux, afin de restreindre ou d'arrêter son accroissement.

Qu'il me soit permis maintenant de faire ressortir les points les plus saillants de cette curieuse observation.

L'étiologie du trachéocèle ressort clairement des détails du fait :

M. V..., parlant de son goître, dit qu'il a toujours une petite tumeur au devant de la trachée, mais qu'elle n'a acquis un certain volume que depuis la bronchite de 1863. Il existait donc une interruption ou un affaiblissement congénial des cerceaux cartilagineux, à travers lequel les parties molles s'étaient engagées, et les efforts répétés de la toux avaient fait de la simple dépression primitive une véritable hernie, indiquée au dehors par une tumeur bilobée.

Ici l'influence de la toux est évidente, mais elle n'est pas seule en jeu.

Si le cou était assez exceptionnellement petit pour que le malade ne trouvât pas de cravates assez étroites pour lui, on peut admettre que la trachée, participant de cette espèce d'atrophie du cou, devait avoir un calibre très-inférieur à celui qu'aurait comporté la taille du sujet et la capacité du poumon ; or, celle-ci étant normale, comme nous l'avons noté plus haut, il devait y avoir une disproportion marquée entre elle et celle de la trachée qui sert ici de tube de dégagement ; et cette circonstance devait singulièrement favoriser le mécanisme de la lésion.

Nous nous trouvons ici en présence des mêmes causes de déplacement que dans l'observation de M. Bizet, avec cette seule différence que, dans le cas présent, l'interruption ou l'affaiblissement

de la ceinture protectrice des voies respiratoires est congéniale et non acquise.

L'expression symptomatologique du trachéocèle est des plus simples.

Il est caractérisé par une tumeur bilobée, sans changement de couleur à la peau, sans bosselures et sans douleur. Cette tumeur est double, à cause sans doute de la pression des muscles sterno-hyoïdiens, sterno-thyroïdiens et de l'aponévrose omo-hyoïdienne, qui s'opposent à son développement en avant. Elle aurait pu être simple, si l'interruption ou l'affaiblissement des cerceaux cartilagineux avait eu lieu sur les côtés et non sur la par;ie moyenne de la trachée.

Apparente pendant l'expiration, et alors rénitente et élastique, elle s'affaisse pendant l'inspiration, et ne donne plus au doigt explorateur que la sensation d'un sac herniaire vide, avec ses couches membraneuses glissant les unes sur les autres. Quand le malade tousse ou se mouche, la tumeur atteint un grand développement. Si on applique alors la main sur elle, qu'on la réduise et qu'on dise au malade de tousser, on la sent pousser sous le doigt et faire effort pour sortir.

Quand elle s'épanouit librement, et qu'on ausculte le sommet du poumon près du lobe herniaire contigu, le bruit de l'air en mouvement dans celui-ci se propage dans celui-là, et on croirait, à la faveur du souffle amphorique et du retentissement de la voix, à une lésion pulmonaire qui n'existe pas.

La voix est accompagnée d'une espèce de susurrus analogue à celui de certains anévrysmes et comme entourée d'une atmosphère sonore.

Morel-Lavallée a décrit dans le pneumocèle un bruit de vessie qui éclate, entièrement différent du susurrus du trachéocèle, bien que l'un et l'autre reconnaissent pour seule et unique cause le passage de l'air à travers la perforation de la ceinture protectrice des voies respiratoires.

Les lobes de la tumeur, au lieu de se développer latéralement ou de remonter, comme cela arrive pour le goître, descendent obliquement vers les clavicules, comme s'ils étaient entraînés par la pesanteur, et la situation de la trachée dans la même couche que les vaisseaux permet à ces mêmes lobes insérés sur elle de pénétrer sans obstacle dans la poitrine et de se mettre en contact avec le poumon.

La pesanteur ne pouvant expliquer ce mouvement de descente

des lobes d'une tumeur gazeuse, il faut chercher une autre cause du phénomène ; nous la trouverons dans l'influence de l'expiration.

J'ai déjà rappelé que, dans les efforts de la toux, la colonne d'air est étranglée par le resserrement des lèvres de la glotte et qu'elle est refoulée en bas. Elle agit donc de haut en bas, et la tumeur dont elle détermine l'apparition à travers l'éraillure ou l'affaiblissement des cerceaux cartilagineux doit suivre la direction de l'effort déterminant; elle doit donc se porter obliquement de haut en bas et de dedans en dehors, comme nous le constatons dans l'observation.

L'affaiblissement du murmure respiratoire s'explique par la perte que subit la colonne d'air inspiré, obligée de fournir à la cavité de la hernie, qui remplit ici le rôle d'un véritable diverticulum. Il en est de même de la dyspnée relative et de la continuité, sinon de l'expectoration, bien naturelle dans un organe dont les fractions sont partiellement entravées.

Par ce qui précède, on voit combien il est facile de distinguer le trachéocèle des tumeurs qui lui ressemblent le plus, et du goître en particulier, qui est la plus fréquente en cette région.

Qu'il soit solide ou liquide, le goître forme une tumeur permanente, que les mouvements de la respiration peuvent bien soulever ou abaisser, mais non faire paraître ou disparaître. Sa consistance est plus ou moins grande ; celle du trachéocèle est nulle ; sa forme, le plus souvent bi ou trilobée, est quelquefois interrompue par des bosselures et sa surface parcourue par de très-gros vaisseaux. On ne voit rien de pareil dans le trachéocèle. Les lobes du goître ne retombent pas vers les clavicules et n'ont pas cette configuration en poire, ni cette direction oblique en bas, dont la tumeur de notre observation offre l'exemple. La compression du goître ne le fait pas disparaître, tandis qu'elle efface toute trace du trachéocèle. Le goître médian est souvent la cause d'accidents de suffocation ; mais ceux-ci sont tôt ou tard redoutables, tandis qu'ils sont de la plus grande innocuité dans le trachéocèle.

Enfin, le goître ne cause pas d'altération de la voix pareille au susurrus dont j'ai parlé. Il ne peut donc être permis de confondre les deux affections qu'à des observateurs inattentifs ou peu éclairés.

Ainsi constitué, le trachéocèle me paraît être une affection sans gravité réelle, et je crois qu'on le rencontrera fréquemment, si on examine plus attentivement les goîtres, dont il faut bien dire que l'étude est généralement négligée.

Informé de la nature et de l'innocuité de son mal, le malade

qui s'était depuis longtemps isolé du monde, a mis de côté ses inquiétudes et repris la sérénité de l'âme, qu'il n'aurait jamais dû perdre.

La séance est levée à cinq heures.

Le secrétaire : TILLAUX.

SÉANCE DU 8 OCTOBRE 1873.

Présidence de M. TRÉLAT.

Le procès-verbal de la précédente séance est lu et adopté.

CORRESPONDANCE

La correspondance comprend :

La *Gazette des Hôpitaux*; — l'*Union médicale*; — la *Gazette hebdomadaire*; — la *Gazette obstétricale*; — le *Progrès médical*; — la *Tribune médicale*; — le *Mouvement médical*; — la *France médicale*; — le *Bulletin général de thérapeutique*; — la *Gazette médicale de Strasbourg*; — le *Bordeaux médical*; — le *Compte rendu des travaux de la Société des sciences médicales de l'arrondissement de Gannat*. — Les *Mémoires de la Société de médecine de Nancy*; — le *Marseille médical*.

M. PAMARD (d'Avignon) adresse une observation manuscrite intitulée : *Polype naso-pharyngien, ablation après la résection sous-périostée du maxillaire supérieur* (Commission : M. Magitot, Després, Duplay).

M. VERNEUIL communique de la part du docteur Gayat (de Lyon), un travail manuscrit intitulé : *Résultat de quatorze expériences relatives à la régénération du cristallin des lapins* (Renvoi à la commission déjà nommée).

De la part du même auteur, les travaux imprimés suivants :

Essais de la mensuration de l'orbite; — De l'eczéma des paupières; — De la fistule artificielle et de la trépanation de la cornée.

M. LARREY offre, de la part du docteur René Briau : *Le Serment d'Hippocrate et la lithotomie.*

Suite de la discussion sur le traitement des tumeurs érectiles.

M. DEPAUL. Chargé pendant une quinzaine d'années du service de la vaccine à l'Académie, j'ai pu observer un très-grand nombre d'enfants atteints de tumeurs érectiles. Comme certains de mes collègues, je pense qu'il faut établir, au point de vue du traitement par la vaccination, une différence radicale entre les taches et les tumeurs érectiles. Les taches, on les observe sur presque tous les enfants nouveau-nés, et de préférence au front, aux paupières. Il ne faut pas toucher à ces taches, elles disparaissent d'elles-mêmes. Quant aux tumeurs, qu'il est facile de distinguer des simples taches, c'est différent, il faut les opérer. J'ai opéré par la vaccination un grand nombre d'enfants atteints de tumeurs érectiles, cent cinquante peut-être. J'ai guéri de ces tumeurs siégeant aux paupières, aux lèvres, sous la peau et sous la muqueuse, sur le crâne, au niveau des sutures, des fontanelles.

Mais la vaccination est-elle susceptible de guérir toutes les tumeurs érectiles? Je ne le crois pas. Dans quelle mesure les guérit-elle? c'est assez difficile à bien préciser; je dirai cependant : si une tumeur érectile a la largeur d'une pièce de 1 franc, la vaccination la guérira presque à coup sûr; elle ne la guérira presque jamais si la tumeur a l'étendue d'une pièce de 2 francs, et jamais si elle offre une plus grande dimension.

La manière d'opérer varie : les uns piquent la tumeur à son sommet, d'autres la cernent à sa base. Quant à moi, je crible la tumeur de piqûres, j'en fais dix ou douze sur une surface ayant la largeur d'une pièce de 1 franc. Je ne crains pas de faire ces piqûres profondes, de traverser quelquefois la tumeur de part en part, et je n'ai jamais observé la moindre hémorrhagie. La vaccination sur les tumeurs érectiles est donc un précieux moyen de traitement, notamment à la face.

M. TRÉLAT partage en grande partie l'opinion de M. Depaul, cependant, il ne croit pas que les taches érectiles disparaissent toujours. Certaines d'entre elles peuvent être le point de départ de véritables tumeurs érectiles, arrivant à un grand volume et à une

époque incertaine. Ces taches doivent donc être l'objet d'une surveillance incessante. Quant au *modus faciendi*, M. Trélat préfère la piqûre superficielle à l'introduction des aiguilles.

M. CHASSAIGNAC fait observer que cette question du traitement des tumeurs érectiles par la vaccination est complexe et qu'elle n'a pas été suffisamment approfondie. La pustulation régulière est par elle-même impuissante à amener la guérison. D'autre part, on ne peut considérer comme appartenant à la même méthode l'introduction d'aiguilles, de fils imprégnés de vaccin au sein des tissus. C'est donc un sujet qui reste à l'étude.

M. DESPRÉS. Les procédés de vaccination différents, tels que vaccine simple ou séton chargé de vaccin, ne sont pas indistinctement applicables à toutes les tumeurs érectiles. M. Nélaton, lorsqu'il employait les sétons chargés de vaccin, ne les employait que pour les grosses tumeurs érectiles, et il voulait alors combiner les effets du séton avec ceux de la vaccination.

LECTURE

M. FAUCON (d'Amiens) lit un travail intitulé : *Note sur deux opérations de cataracte.* (Renvoyé à une commission composée de MM. Panas, Duplay, Giraud-Teulon.)

COMMUNICATION

Nécrose phosphorée. — M. TILLAUX fait la communication suivante, à propos d'un cas de nécrose phosphorée du maxillaire inférieur :

La nécrose phosphorée, que certains auteurs appellent encore périostite phosphorée, à tort suivant nous, qui pensons que la maladie débute dans le tissu osseux lui-même ; la nécrose phosphorée est assez rare, et le fait suivant est suffisamment remarquable pour que nous ayons cru pouvoir en entretenir la Société. Ce fait nous a paru intéressant surtout au point de vue de l'anatomie pathologique, de la disposition des parties mortes et vivantes de l'os, et au point de vue de la médecine opératoire.

Voici d'abord l'histoire du malade :

C... (Jules) commença dès l'âge de dix ans à travailler dans une fabrique d'allumettes chimiques. Il cessa à seize ans. Il reprit dans la même industrie le métier de trempeur à l'âge de dix-huit ans et le

continua jusqu'à vingt-trois ans. Il interrompit pendant quatre mois en 1871 et reprit sa profession du 1er juin 1871 jusqu'au 20 janvier 1872.

Lorsque C... fut soumis à notre observation, il avait vingt-quatre ans. Sur ces vingt-quatre années, douze avaient donc été employées à travailler dans la fabrication des allumettes chimiques.

Il quitta sa profession le 20 janvier 1872, sans présenter la moindre trace apparente de la maladie, étant à cette époque, au contraire, très-robuste; ce n'est que quatre mois plus tard qu'il en ressentit les premières atteintes.

La maladie débuta au mois de mai 1872, par une douleur qui fut considérée comme une simple odontalgie ; elle siégeait au niveau des grosses molaires droites.

Le malade se rendit à la consultation de l'hôpital Saint-Louis, où la molaire qu'il désigna fut arrachée. On constata que la couronne de la dent était intacte, mais que la racine était noire dans toute son étendue.

Le malade ne fut pas soulagé par cette avulsion ; au contraire, il survint un gonflement considérable des gencives et de la joue correspondante, ce qui l'engagea à entrer à l'hôpital Saint-Louis, dans notre service.

C... travaillait à ce moment dans l'usine à gaz; aussi notre attention ne fut-elle nullement portée du côté de la nécrose phosphorée. Nous pensâmes qu'une fracture de l'alvéole avait été produite à la consultation par un élève inexpérimenté et qu'il en était résulté une ostéo-périostite. L'ouverture d'un petit abcès de la gencive amena une diminution notable du gonflement et de la douleur.

Mais ces mêmes symptômes ne tardèrent pas à reparaître avec une intensité plus grande. Le gonflement, limité d'abord à l'angle droit du maxillaire inférieur, s'étendait vers la ligne médiane, et les douleurs s'irradiaient au loin. En même temps, un abcès ne tardait pas à se manifester au niveau de cet angle. Après l'ouverture de l'abcès, nous trouvâmes l'os dénudé et donnant au stylet la sensation d'un os nécrosé. Revenant alors sur notre premier interrogatoire, nous apprîmes cette circonstance capitale, à laquelle le malade n'attachait, bien entendu, aucune importance, c'est qu'il avait pendant douze ans travaillé à la fabrication des allumettes chimiques; nous avions donc assisté au début d'une nécrose phosphorée.

La nécrose poursuivit dès lors sa marche envahissante vers la ligne médiane. La suppuration était très-abondante et les forces du malade déclinaient. Cependant, le 1er novembre, c'est-à-dire cinq

mois environ après son entrée à Saint-Louis, C..., se sentant un peu mieux, voulut quitter l'hôpital. A ce moment, il existait une large fistule au niveau de l'angle droit de la mâchoire inférieure, et la nécrose avait envahi une bonne partie de la moitié droite du maxillaire.

Le malade revient sept mois plus tard nous retrouver à l'hôpital Lariboisière, où il entre le 3 juin 1873. Le mal s'est considérablement aggravé. Le maxillaire inférieur, dans sa totalité, est augmenté de volume. Cette hypertrophie est régulière et uniforme. Il existe quatre trajets fistuleux le long du bord inférieur de la mâchoire. Au fond de ces trajets on trouve un séquestre. Ce séquestre est absolument immobile. La suppuration est très-abondante. Du côté de la bouche, les dents sont ébranlées, mais elles persistent. La gencive, un peu épaissie, est intacte, et on n'aperçoit pas trace du séquestre sur le bord alvéolaire de la mâchoire. Le malade a maigri, cependant son état général est satisfaisant.

Devant l'immobilité absolue des séquestres, je m'abstins d'opérer, et j'attendis cette mobilisation. Mais aucun changement local ne s'effectuait, et le malade s'épuisait par une suppuration si prolongée. Cependant je ne pouvais me résoudre à tenter une grave opération sans avoir la certitude de la mener à bonne fin. J'étais fort embarrassé. Sur ces entrefaites, le malade fut pris d'une diarrhée intense et rebelle à laquelle n'était sans doute pas étrangère la présence du choléra dans l'hôpital. Ses forces tombèrent complétement en quelques jours, et il mourut le 27 septembre, c'est-à-dire seize mois environ après le début de la maladie.

Voici la pièce. Elle est très-remarquable à plusieurs points de vue, au point de vue de la réparation osseuse d'abord. Cette réparation est à peu près complète. D'un condyle à l'autre, l'os ancien est enveloppé par l'os nouveau comme dans une gaîne. On trouve seulement de place en place les cloaques destinés au libre écoulement du pus.

Les deux os, l'ancien et le nouveau, sont emboîtés l'un dans l'autre comme deux cornets, en sorte que l'os mort, environné de toute part comme d'une coque par l'os nouveau, est absolument immobile. Or, ce n'est pas ce qu'on observe ordinairement dans la nécrose de la mâchoire inférieure. Généralement, le périoste décollé se rétracte, abandonne le bord alvéolaire pour gagner le bord inférieur, où il constitue une sorte de bride fibreuse qui, en s'ossifiant, forme le nouvel os. A mesure que ce travail se fait, le maxillaire se dénude du côté de la bouche, les dents tombent. On n'a-

perçoit bientôt plus qu'une masse noirâtre qui grandit peu à peu à mesure que le périoste descend, et enfin le maxillaire, nécrosé en totalité, repose dans une véritable gouttière osseuse de nouvelle formation encadrant le bord inférieur. Il suffit alors de saisir par la bouche le séquestre et de l'enlever sans qu'il soit besoin de faire aucune incision. Tout au plus a-t-on besoin de le fragmenter.

Le processus pathologique a donc été tout différent dans notre cas; le périoste s'est ossifié sur place et a emprisonné le séquestre de tous les côtés.

Au point de vue de la médecine opératoire et de l'intervention chirurgicale, cette pièce me paraît également remarquable.

Il suffit de voir l'enclavement complet du séquestre dans l'os nouveau pour comprendre qu'il eût été matériellement impossible d'extraire la portion morte sans sacrifier en même temps la portion vivante de l'os, car le séquestre comprend tout le maxillaire, d'un condyle à l'autre.

C'est l'impossibilité de pouvoir déterminer exactement l'étendue du séquestre sur le vivant, c'est son immobilité absolue, qui m'ont empêché d'en tenter l'extraction. L'examen de la pièce démontre, à mon sens, qu'il n'y avait à faire qu'une seule opération rationnelle, l'ablation totale du maxillaire inférieur. J'ai reculé jusqu'au bout devant la gravité de cette opération, espérant toujours obtenir la guérison par la simple ablation du séquestre, soutenu d'ailleurs par la conviction que l'état général du malade ne lui permettait pas de supporter un pareil traumatisme.

DISCUSSION

M. GUÉNIOT fait remarquer que la réclinaison du périoste n'est pas un fait spécial à la nécrose phosphorée, qu'on l'observe dans toutes les nécroses de la mâchoire inférieure, et que cette réclinaison est sans doute due à la contraction des muscles de la région sus-hyoïdienne.

M. CHASSAIGNAC considère comme très-graves les suppurations prolongées dans la cavité buccale. Elles donnent lieu à un état qu'il a désigné sous le nom de *cachexie buccale*. Il convient, dans ces cas, de drainer largement et de doucher à grande eau. M. Chassaignac n'est pas arrêté par l'adhérence du séquestre, et, dans le cas particulier, il aurait pratiqué l'extirpation totale du maxillaire inférieur plutôt que de laisser mourir le malade par la suppuration et l'empoisonnement. Ne fait-on pas de semblables opérations pour

des cancers qui donnent bien moins de chances de guérison définitive?

M. VERNEUIL. M. Tillaux dit que, dans la nécrose phosphorée, l'os est primitivement atteint et que le périoste n'est malade que consécutivement. Je pense qu'il faut renverser la proposition; la maladie du périoste précède toujours celle de l'os. Mon opinion est absolue quant à la conduite à tenir dans les cas de ce genre. La temporisation prolongée a de grands inconvénients. Aussi, même quand les séquestres sont immobiles, il faut intervenir; il faut, au besoin, les fragmenter et les enlever par morceaux.

M. FORGET ne peut admettre que l'os soit primitivement malade dans la nécrose phosphorée. Les connexions anatomiques du périoste et de l'os, le rôle physiologique qu'il joue par rapport à la nutrition du tissu osseux, s'opposent à croire que la nécrose puisse être primitive et non consécutive à l'altération et au décollement du périoste. Dans le cas spécial, il pense qu'il y avait indication à reséquer le maxillaire en totalité, car la fragmentation proposée par M. Verneuil eût eu de graves inconvénients et eût présenté de sérieuses difficultés.

M. TRÉLAT. Un point important de pratique a été plusieurs fois soulevé ici à propos de la nécrose phosphorée. Faut-il attendre que ce travail de nécrose soit effectué en totalité avant d'opérer? M. Verneuil pense que non; je suis d'un avis opposé; mais, dans le cas particulier, ce n'est pas la question; le travail pathologique était achevé, puisque l'os tout entier est mortifié; donc on pouvait, on devait opérer. J'aurais tenté l'extraction du séquestre en me frayant une voie à travers l'os nouveau.

La séance est levée à 5 heures.

Le secrétaire : TILLAUX.

SÉANCE DU 15 OCTOBRE 1873.

Présidence de M. TRÉLAT.

Le procès-verbal de la dernière séance est lu et adopté.

CORRESPONDANCE

La correspondance comprend :

La *Gazette des Hôpitaux*; — l'*Union médicale*; — la *Gazette hebdomadaire*; — le *Journal de médecine et de chirurgie pratiques*; — la *France médicale*; — la *Tribune médicale*; — le *Mouvement médical*; — le *Progrès médical*; — le *Bordeaux médical*; — le *Bulletin médical de l'Aisne*; — le *Montpellier médical*; — le *Lyon médical*.

M. TRÉLAT offre à la Société une brochure intitulée : *Réforme de l'enseignement de la médecine.*

M. HEURTAUX, membre correspondant, à Nantes, adresse un travail manuscrit sur le lymphadinome, dont il sera donné lecture dans la prochaine séance.

M. Faucon (d'Amiens) prie M. le président de le comprendre au nombre des candidats aux places de membre correspondant.

M. Faucon adresse un nouveau travail manuscrit intitulé : *Note sur un cas de difformité congénitale de la mâchoire inférieure, de la lèvre inférieure, du cou et du sternum.* (Commission, MM. Blot, Guyon, Guéniot.)

COMMUNICATION

Fœtus atteint de spina bifida de la région sacrée et d'une double luxation congénitale et un double pied-bot varus très-prononcé. — M. HOUEL. Ce fœtus, qui m'a été remis pour le musée Dupuytren, par Mme Antonio, sage-femme, est à peu près à terme, huit mois et demi environ, et il a vécu quelques jours, deux ou trois. Il appartient au sexe masculin. La moitié supérieure du corps est bien conformée; la moitié inférieure présente, au contraire, de nombreux vices de conformation, qui consistent dans l'existence : 1° d'un spina bifida; 2° d'une double luxation

coxo-fémorale congénitale; 3° d'un double pied-bot varus très-prononcé.

1° *Spina bifida.* — La poche du spina bifida, qui offrait le volume d'un œuf de poule, occupe la partie supérieure de la face postérieure de la région sacrée. Elle était ulcérée, et les membranes, étaient détruites dans plusieurs points. Elle était donc affaissée au moment de l'accouchement. On constate que l'orifice de communication avec le canal sacré est étroit. Il admet à peine un gros stylet de trousse, que l'on peut cependant faire pénétrer jusque dans le canal sacré. La paroi interne est tapissée par les membranes rachidiennes, au-dessous desquelles on observe plusieurs filaments nerveux dont deux assez volumineux, l'un à droite, l'autre à gauche, finissent par devenir libres dans la cavité de la poche et vont se perdre dans l'épaisseur de ces parois.

2° *Luxation congénitale des deux fémurs.* — L'aspect des deux membres abdominaux est assez singulier; ils contrastent d'abord avec le reste du corps par leur amaigrissement notable, tandis que la partie supérieure du tronc et les membres supérieurs présentent un volume normal. De plus, ces membres abdominaux amaigris sont rigides; les articulations du genou présentent à peine quelques mouvements de flexion et d'extension; ils sont en outre incurvés, à concavité antérieure, et ils étaient, au moment de l'accouchement, fortement infléchis sur la partie antérieure du tronc. Cette inflexion des cuisses avec extension forcée des jambes plaçait les deux pieds sur les deux côtés de la tête. Aussi, au moment de l'accouchement, la présentation étant céphalique, la sage-femme m'a dit avoir, par le toucher, senti les orteils sur les côtés de la tête, ce qui, pendant quelque temps, lui a donné de l'inquiétude. L'accouchement s'est néanmoins bien effectué sans accident.

Lorsque j'ai voulu étendre complétement la cuisse sur le bassin, cela m'a été impossible. La peau de la partie antérieure et supérieure de la cuisse sur les deux côtés du triangle de Scarpa faisait deux reliefs qui, sous forme de bride très-tendue, s'opposaient à l'extension. En même temps, en arrière, au niveau de la fesse, on apercevait une saillie arrondie très-sensible sous la peau, et qui était notablement constituée par la tête des deux fémurs, qui paraissait plus élevée et rapprochée de l'épine iliaque antéro-supérieure. Il fut évident pour moi qu'il existait une luxation congénitale double. Si l'on voulait présenter ce fœtus debout, le ventre

saillant en avant lui donnait cet aspect si caractéristique décrit par Delpech, d'un chien marchant debout sur les pattes de derrière.

La dissection de la cuisse, pratiquée seulement sur un des côtés seulement, les deux étant identiques d'aspect extérieur, m'a démontré d'abord, qu'au niveau des deux plis cutanés situés de chaque côté du triangle de Scarpa, le tissu cellulaire et le derme cutané étaient plus denses, plus rétractés, et c'est leur rétraction qui, pendant l'extension, produisait les deux cordes signalées. La tête fémorale n'était point logée dans la cavité cotyloïde, qui existe cependant, mais qui est trop petite pour la contenir. Cette tête est complétement située en dehors de la cavité, qu'elle ne regarde que par sa face interne, la partie supérieure la dépassant en haut, en avant, et l'externe faisant une notable saillie en dehors. Elle est maintenue dans cette position par le ligament orbiculaire, qui est intact et bien conservé. On peut ici, à juste titre, se demander si cette luxation n'est point plutôt le résultat d'une position vicieuse que la suite d'une malformation articulaire. La première opinion, dans ce cas particulier, me paraît beaucoup plus probable; la flexion forcée avec extension de la jambe est de la dernière évidence. Elle a été constatée par la sage-femme pendant l'accouchement, et elle se produisait d'elle-même après. Il était même difficile de la combattre, et l'on sait que dans cette flexion forcée avec légère rotation en dedans, la tête du fémur tend à remonter en même temps qu'elle se porte en avant. C'est ce que nous voyons exister sur cette pièce, qui, pour certains cas au moins, semble devoir donner satisfaction à la théorie soutenue par M. le professeur Cruveilhier.

Mais une des choses qui m'a le plus frappé, et qui, je crois, n'a point encore été signalée dans les recherches anatomo-pathologiques propres aux luxations congénitales, c'est l'absence absolue des muscles fessiers. J'ai disséqué cette région avec soin, et je n'ai pu en trouver de trace. Ils ne sont point seulement atrophiés, mais ils manquent absolument sur ce fœtus, au moins pour le côté disséqué. A leur place, existait un coussinet graisseux qui doublait la peau, mais dans lequel il m'a été impossible de trouver trace de fibres musculaires. Sous la couche graisseuse, on trouvait, comme on peut le voir à nu, la face externe de l'os iliaque bien développée et normale, le grand trochanter était également libre de toute insertion musculaire. Les autres muscles de la cuisse, un peu atrophiés, étaient normaux. J'ai aussi vainement cherché le muscle pyramidal, tandis que les obturateurs, les jumeaux et le carré crural existent, mais

un peu atrophiés. Cette absence de muscles aussi volumineux et aussi importauts que les muscles fessiers ne me paraît guère pouvoir s'expliquer, et l'on peut se demander quelle influence elle a pu avoir sur la flexion forcée de la cuisse et par suite sur la double luxation congénitale.

3° *Pieds-bots varus.* — Ils sont, pour les deux membres, également très-prononcés, et ils ne présentent rien de particulier qui ne se rencontre ordinairement dans ce vice de conformation lorsqu'il est congénital.

M. VERNEUIL. La communication précédente, des plus intéressantes en elle-même, me paraît renfermer des idées que jadis j'ai émises, devant vous, et avec peu de science, je dois l'avouer, sur l'étiologie des luxations congénitales ou réputées telles de la hanche.

Je soutenais à cette époque que la paralysie des muscles fessiers jouait un rôle prépondérant dans la production des déplacements du fémur, d'abord en privant la tête osseuse de son soutien le plus efficace, puis en livrant le membre à l'action exclusive des fléchisseurs et des adducteurs.

Dans la pièce de M. Houel, on constate l'absence des muscles fessiers, la flexion permanente et extrême des cuisses et l'issue des têtes hors de leur cavité. La démonstration semble complète. M. Houel croit que ce fait confirme l'opinion de M. Cruveilhier sur l'influence des mauvaises positions intra-utérines sur la production des luxations congénitales ; mais ne pourrait-on pas remonter plus haut dans la pathogénie et dire que la mauvaise attitude du membre a pour cause primordiale l'absence des muscles fessiers?

Ce fait m'autorise à répéter que la théorie des luxations congénitales du fessier est à revoir.

M. CHASSAIGNAC demande à M. Houel si, pour lui, l'état des muscles est la conséquence des luxations, ou bien, au contraire, si l'atrophie musculaire est primitive.

M. BLOT. M. Houel va un peu vite, ce me semble, quand il attribue la luxation à la position vicieuse des membres inférieurs. Il y a certainement une relation entre ces deux phénomènes, mais lequel des deux joue le rôle de cause? Comment M. Houel pourrait-il me démontrer qu'une opinion contraire à la sienne est inexacte?

M. SÉE objecte à la théorie de M. Verneuil à savoir que la flexion extrême des membres inférieurs avec luxation serait le résultat de l'atrophie ou de l'absence des muscles fessiers; il objecte que les

muscles fessiers ne sont pas les extenseurs de la cuisse; les vrais extenseurs, le biceps, le demi-tendineux et le demi-membraneux, existent sur le fœtus présenté par M. Houel.

M. TRÉLAT pense, comme M. Blot, qu'il y a relation entre la position vicieuse des muscles et la luxation, mais qu'on ne saurait se prononcer faute de preuves suffisantes sur l'ordre d'apparition. Il rappelle à M. Verneuil qu'à l'époque dont il parle, il soutenait que les luxations congénitales étaient des maladies de la première enfance dues à l'atrophie musculaire; tandis que M. Broca attribuait ces luxations à une malformation primitive. La pièce actuelle donnerait donc plutôt raison à l'opinion soutenue par M. Broca.

M. HOUEL. Les muscles ne sont pas seulement atrophiés ici, il n'y en a pas de trace, ils n'ont jamais existé; donc, c'est là un état primitif et non consécutif à la luxation.

Je répondrai à M. Blot : pour admettre que la position vicieuse a bien déterminé la luxation et qu'elle n'en est pas la conséquence, je m'appuie sur la rétraction de la peau du pli de l'aine et sur l'altération des genoux, qui prouvent évidemment pour moi l'ancienneté de la position.

M. VERNEUIL. M. Sée me rappelle à la physiologie en faisant remarquer que l'extension du bassin n'est pas le fait des muscles fessiers, mais bien celui des muscles longs de la cuisse qui l'insèrent à l'ischion. Or, ces muscles sont parfaitement conservés sur la pièce de M. Houel. Je répondrai d'abord que les muscles fessiers et surtout le grand, concourent certainement à l'extension du bassin sur la cuisse dans une proportion plus grande que les muscles qui l'insèrent à l'ischion. Ceux-ci, en effet, sont surtout fléchisseurs de la jambe. Ce n'est qu'après avoir épuisé cette action ou dans le cas où la jambe est fixée sur le sol qu'ils agissent sur l'os iliaque. Leur rôle d'extenseur du bassin est donc fort restreint, comme le démontre d'ailleurs la faradisation expérimentale.

En revanche, les fessiers s'opposent très-efficacement à la luxation postérieure du fémur en soutirant la capsule et en formant une sorte de ligament actif des plus puissants, une espèce de sangle musculaire qui tend toujours à repousser la tête dans la cavité styloïde. Lorsque ces muscles n'agissent plus, les fléchisseurs psoas-iliaque, tumeur du fascia lata-couturier, droit antérieur, adducteur, agissent énergiquement. Les muscles de l'ischion ne peuvent lutter, malgré leur intégrité complète.

Dans une autre maladie, la coxalgie, ces muscles sont intacts. Néanmoins la flexion et l'adduction atteignent leurs limites extrê-

mes et trop souvent produisent les luxations complètes ou incomplètes du fémur en haut et en arrière.

M. GUÉNIOT voit bien une flexion forcée de la cuisse sur l'abdomen, mais il ne lui semble pas qu'il y ait luxation proprement dite. Comme l'un des membres n'a pas été disséqué, l'examen de cette question capitale sera soumis à MM. Houel, Guéniot, Verneuil et Sée.

PRÉSENTATION DE PIÈCES

M. VERNEUIL. J'ai l'honneur de présenter à la Société deux pièces pathologiques. L'une d'elles est la moitié gauche du maxillaire inférieur. L'opération dut être pratiquée pour un ulcère épithélial perforant qui, en quelques mois, avait intéressé toute son épaisseur. Toutes les parties molles ont été coupées avec le galvano-cautère, et la muqueuse buccale n'a été ouverte que tout à fait à la fin de l'opération, en sorte qu'il ne s'est écoulé de sang ni dans la bouche ni dans le larynx.

La deuxième pièce est plus intéressante à cause de son volume et du siége qu'elle occupait. Il s'agit d'un créole ayant déjà subi l'ablation d'un épithélioma de la lèvre inférieure. Il survint une récidive. Pendant la traversée du malade pour se rendre en France, il se produisit un phénomène que j'avais déjà observé. La tumeur fit des progrès effroyables : dans l'espace de trente-cinq jours, elle passa du volume d'un œuf à celui des deux poings. J'étais peu disposé à pratiquer l'opération, malgré le désir du malade. Cependant, nous décidâmes, M. Gosselin et moi, que la chose était matériellement possible, l'opération était justifiée par les douleurs atroces que provoquait la tumeur ; de plus, il n'y avait pas de ganglions ; le moral du malade était excellent, ainsi que son état général.

L'opération fut faite avec le galvano-cautère et à coups de ciseaux mousses. L'épaisse couche des parties molles que vous voyez a été coupée avec le galvano-cautère. Chemin faisant, j'ai rencontré les veines faciale et jugulaire externes, qui ont été coupées entre deux ligatures. Arrivant ensuite dans la région de la carotide externe, j'ai recherché ce vaisseau pour en pratiquer la ligature, mais je ne sentais aucun battement au fond de la plaie. Je trouvai le nerf grand hypoglosse, point de repère très-précieux signalé par M. Guyon ; et passant alors un fil à une certaine distance en arrière de ce nerf, j'étreignis le tout dans une ligature.

L'opération a duré environ une heure et le malade n'a pas perdu

150 grammes de sang, ce que j'attribue à l'action du galvano-cautère et à la ligature de la carotide externe.

Peut-être le galvano-cautère oblitère-t-il les lymphatiques en les coupant; ce qui est certain, c'est que ce malade n'a pas eu un instant de fièvre traumatique. Aujourd'hui, le onzième jour de l'opération, il se lève pendant trois heures.

M. DOLBEAU. Je suis, comme M. Verneuil, d'avis qu'il faut tout faire pour éviter l'hémorrhagie; aussi étais-je émerveillé en voyant une aussi grosse tumeur enlevée dans une région très-vasculaire sans qu'il y ait eu ni ligatures ni hémorrhagie. Mais il ne faudrait pas mettre ce résultat à l'avoir du galvano-cautère, puisque notre collègue a pratiqué en même temps la ligature préalable de la carotide externe. Je ne suis pas, quant à moi, très-satisfait de cette méthode opératoire.

M. VERNEUIL fait remarquer que la ligature d'une carotide externe n'empêche pas le retour du sang par les anastomoses avec celles du côté opposé, ainsi qu'il a pu le voir sur son malade en faisant la section de l'artère temporale. Il attribue donc au galvano-cautère le principal mérite de l'hémostose.

M. FORGET. M. Verneuil avait pratiqué la ligature de la carotide externe, et, malgré cela, il a eu une hémorrhagie en sectionnant l'artère temporale. Il en résulte, pour moi, que le galvano-cautère n'est pas toujours prohibitif de l'écoulement du sang.

COMMUNICATION

Ablation des lipomes. — **M. DUBRUEIL.** Je désire appeler un instant l'attention de la Société de chirurgie sur une modification que j'ai apportée à l'ablation des lipomes, modification qui a peut-être été déjà mise en pratique par d'autres chirurgiens, mais qui, en somme, est tout au moins très-peu usitée.

Elle consiste à traiter les lipomes comme on traite les loupes, par la cautérisation.

Sur toute la longueur du lipome et sur une largeur de un centimètre environ, on applique une couche de pâte de Vienne, qui doit rester assez longtemps en place pour que toute l'épaisseur des téguments soit mortifiée.

Vers le huitième jour, quand l'escharo se détache, la tumeur est à nu, et il suffit de l'attirer à l'extérieur avec des pinces, en même temps qu'on l'énuclée avec une spatule, et, au besoin, avec quelques coups de ciseaux.

J'ai eu recours deux fois à ce procédé. Dans le premier cas, le lipome avait le volume d'un œuf, et j'ai pu l'extraire sans autre instrument que des pinces à griffe et une spatule. Dans le second cas, la tumeur, du volume du poing, siégeait sur la paroi thoracique, et son extirpation a nécessité deux ou trois coups de ciseaux.

Le procédé que je signale me paraît avoir l'avantage de simplifier une opération qui, j'en conviens, est en général facile, d'être peu douloureux, et partant de dispenser de l'anesthésie.

M. TRÉLAT. J'ai le plus ordinairement opéré les kystes sébacés avec le bistouri. Quant aux lipomes, on obtient la réunion immédiate dix-neuf fois sur vingt, même quand ils sont volumineux, à condition de faire, après l'opération, une compression très-méthodique.

M. LARREY enlève également les loupes au bistouri. Quant aux lipomes, même volumineux, on peut obtenir la réunion immédiate, si l'on fait un pansement convenable. Celui qu'il préfère est une éponge mouillée, qu'une bande circulaire tient fortement appliquée sur la peau.

M. CHASSAIGNAC ne croit pas que les choses se passent toujours aussi simplement qu'on vient de le dire. Il a observé des érysipèles, des infections purulentes, à la suite d'ablations de loupes faites au bistouri. L'écraseur linéaire a donné lieu même à la production d'érysipèles. Lorsque le kyste sébacé est très-volumineux, la poche peut constituer une sorte de coque rigide, par suite de la phlegmasie des enveloppes que nul ne peut être certain d'éviter toujours. La rigidité de la coque a pour effet d'empêcher les parois de se juxtaposer, et d'offrir au pus une retraite où il s'altère et donne lieu à des accidents généraux.

M. Chassaignac traite certains kystes sébacés, ceux du crâne par exemple, par le double drainage en X, mais non les lipomes. Cela est encore plus vrai à la suite de l'extirpation des lipomes. La suppuration s'empare souvent de la loge cellulaire qui contenait la graisse, et c'est pour cela que M. Demarquay a cru devoir préventivement mettre un tube à drainage.

M. DESPRÉS préfère généralement l'emploi du bistouri à celui des caustiques pour l'ablation des kystes sébacés. Quant à la plaie qui résulte de l'extirpation de lipomes un peu volumineux, du volume du doigt par exemple, il ne croit pas à sa réunion immédiate, la disposition anfractueuse de la cavité que laisse un lipome à lobes irréguliers s'y oppose.

M. BLOT partage l'opinion de M. Trélat au sujet des kystes séba-

cés. Il en a bien enlevé quarante sans le moindre accident, et entre autres neuf le même jour et sur la même personne. L'un de ces kystes, siégeant à la nuque, avait le volume d'une orange, et la réunion fut immédiate. Le succès dépend pour M. Trélat d'une compression bien faite.

M. TILLAUX est d'avis que l'extirpation des loupes avec le caustique offre plus de sécurité que l'ablation au bistouri. Il lui paraît démontré que les caustiques en général exposent moins aux accidents des plaies, tels qu'érysipèle et infection purulente. Quant aux lipomes, il a vu que la guérison par première intention était très-exceptionnelle, malgré une compression méthodiquement établie.

M. MARJOLIN ne veut pas que l'on puisse d'une façon absolue être partisan de l'une ou l'autre méthode. Dans certains cas, si le kyste est enflammé par exemple, le caustique est préférable.

On est même parfois contraint de déterminer la suppuration ; c'est dans ce but qu'il lui est arrivé d'introduire de la charpie dans la poche.

Quant au pansement par la compression, comment l'établir à la face, sur les paupières, par exemple ? Il faut dans ce cas-là ouvrir et cautériser.

M. CHASSAIGNAC revient sur la gravité que peuvent avoir certaines petites opérations faites au bistouri, et il rappelle deux cas de mort survenus entre les mains de Blandin. Deux personnes, jeunes et de la haute société, succombèrent à la suite de l'ablation de petites tumeurs siégeant, l'une sur l'épaule, l'autre derrière l'oreille.

PRÉSENTATION DE MALADE

M. DÉSORMEAUX. Le 23 juillet 1873 est entré dans mon service, au n° 5 de la salle Saint-Pierre, un homme de trente-trois ans, d'une bonne constitution, de force et de grandeur ordinaires, avec une fracture simple de la cuisse droite, siégeant un peu au-dessous de la partie moyenne. Le membre malade mesurait 3 centimètres et demi de moins que l'autre ; il n'y avait pas trace d'épanchement dans l'articulation tibio-fémorale. La crépitation, la mobilité anormale, la déformation en arc de cercle de la cuisse, ne laissaient aucun doute sur la présence de la fracture.

Jusqu'au 1er août, le membre fut placé sur des coussinets en double plan incliné. A partir de ce jour, l'appareil Hennequin fut substitué à la simple position. Après avoir appliqué un bandage

ouaté sur la jambe et le quart inférieur de la cuisse, on place dans l'appareil le membre en première position. Pendant deux jours, la force de traction fut seulement de 3 kilogrammes; puis, l'extension étant parfaitement tolérée, on la porta à 6 kilogrammes, force qui ne fut pas dépassée pendant la durée du traitement. L'appareil est enlevé le 11 septembre, la durée de l'extension ayant été de quarante et un jours, pendant laquelle le malade n'accusa d'autres souffrances que des démangeaisons au creux poplité.

La cuisse est parfaitement conformée; le cal est à peine sensible, quoique très-solide, et la mensuration n'accuse aucune différence de longueur entre les deux membres.

Après la levée de l'appareil, il se forma dans l'articulation du genou un petit épanchement indolore, qui fut combattu par la teinture d'iode en badigeonnage et la compression ouatée. Le liquide se résorba pour reparaître le jour où le malade se leva (le soixante-dixième jour après l'accident). Cet épanchement persista, mais n'incommoda nullement le malade. Le fait le plus remarquable de cette observation, c'est la conservation de l'intégrité parfaite de tous les mouvements articulaires. Il est bien évident que la légère claudication qu'on remarque encore disparaîtra très-prochainement, et n'est due qu'au défaut de confiance qu'a le malade dans son membre blessé.

La séance est levée à cinq heures et demie.

Le secrétaire : TILLAUX.

SÉANCE DU 22 OCTOBRE 1873.

Présidence de M. TRÉLAT.

Le procès-verbal de la dernière séance est lu et adopté.

CORRESPONDANCE

La correspondance comprend :

La *Gazette des Hôpitaux*; — l'*Union médicale*; — la *Gazette hebdomadaire*; — le *Progrès médical*; — le *Mouvement médical*; — la

Tribune médicale; — le *Bulletin général de thérapeutique;* — le *Bordeaux médical.*

M. FAUCON (d'Amiens) adresse, à l'appui de sa candidature, un travail manuscrit intitulé : *Note pour servir à l'histoire des phlegmons de voisinage dans les cas d'orchite blennorrhagique* (MM. Blot, Guyon, Guéniot).

M. PAUL HYBORD adresse un travail intitulé : *Des maladies chirurgicales de la langue.*

M. VERNEUIL offre une brochure de M. le docteur Follet de Lille : *Physiologie pathologique des convulsions fonctionnelles.*

M. GUÉNIOT rend compte à la Société du résultat fourni par la dissection de l'articulation coxo-fémorale sur le fœtus présenté par M. Houel dans la dernière séance comme atteint d'une double luxation congénitale.

La commission n'a pas trouvé les caractères d'une luxation. La cavité cotyloïde est un peu moins grande, la tête du fémur est légèrement aplatie et peut-être ne touche pas le fond de la cavité, mais enfin ces deux parties se correspondent; or, une luxation ne saurait être caractérisée que par la séparation des deux surfaces articulaires, ce qui n'existe pas ici. La flexion forcée du membre inférieur a nécessairement fait prendre à la tête du fémur une position anormale, mais ce n'est pas pour nous un exemple de luxation.

M. HOUEL. Ce qu'a dit M. Guéniot est exact pour les luxations traumatiques, mais ne l'est plus pour les luxations congénitales. Si la condition d'existence des premières est la séparation des surfaces articulaires, les secondes peuvent exister sans que les surfaces aient complétement perdu leurs rapports. Dans ma note lue à la dernière séance, se trouve une description en tout semblable à celle de M. Guéniot : tête du fémur aplatie et trop grosse, cavité cotyloïde trop petite. Il résulte de cette disproportion que la tête du fémur, tout en reposant sur la cavité cotyloïde, ne saurait être contenue; or c'est là ce qui constitue les luxations congénitales, ainsi que j'ai pu m'en assurer de nouveau sur les pièces déposées sous ce titre au musée Dupuytren par M. Verneuil. Je persiste donc à dire que j'ai présenté un exemple de véritable luxation congénitale, puisque la tête du fémur n'est pas contenue dans la cavité.

M. GUÉNIOT maintient ses observations.

COMMUNICATION

De la galvanocaustie. — **M. BOECKEL.** Messieurs, vous avez bien voulu m'accorder un tour de parole de faveur, et je dois en user d'abord pour vous donner quelques explications sur une attaque assez vive dont j'ai été l'objet de la part de M. Chassaignac dans une de vos dernières séances. Il est vrai que, dans un article de journal écrit rapidement, je n'ai pas tenu un compte suffisant des travaux antérieurs de notre estimable collègue, qui, à son tour, est allé un peu trop loin dans ses revendications.

M. Verneuil, dans un historique aussi lumineux que précis, a aussitôt rectifié les positions ; il a rendu justice à tous, à M. Chassaignac aussi bien qu'à moi-même, et je souscris entièrement à son exposé.

Après ces explications loyales, j'espère que M. Chassaignac voudra bien reconnaître que, si j'ai manqué à son égard, c'est par omission et non avec l'intention de le frustrer de ses travaux, ce qui n'est nullement dans mes habitudes scientifiques.

Permettez-moi maintenant de vous entretenir encore quelques minutes des perfectionnements que j'ai apportés aux appareils galvano-caustiques, afin de régulariser leur action et de prévenir sûrement les hémorrhagies.

En effet, la galvanocaustie sera hémostatique, ou elle ne le sera pas; si elle ne remplit pas cette condition, personne ne voudra s'embarrasser d'un appareil aussi compliqué, et cependant il peut rendre des services qu'on attendrait difficilement de toute autre manière.

Or, je crois avoir démontré que le véritable agent de l'hémostasie galvano-caustique c'est l'agglutination des parois apposées des artères par l'eschare. Pendant le temps nécessaire à l'élimination de cette dernière, il se fait alors une occlusion définitive du vaisseau par le mécanisme ordinaire. Pour obtenir cette agglutination, il faut et il suffit que le vaisseau à diviser soit préalablement aplati au point de section, soit par l'instrument galvano-caustique lui-même, soit par tout autre agent constricteur, et que, de plus, on n'emploie pas une chaleur trop intense. C'est pour cette raison que j'ai adopté presque exclusivement l'anse, ou, pour mieux dire, le serre-nœud galvano-caustique. Par ce procédé, j'ai pu diviser impunément sur des chiens la carotide, les vaisseaux spléniques ou rénaux sans aucune hémorrhagie.

Voici en quoi consiste mon appareil instrumental : la pile est établie d'après le système de Grenet, mais avec cette particularité que ses éléments sont suspendus à un arc en métal. Au moyen d'une vis mue par une manivelle, on peut les maintenir au-dessus du liquide ou les immerger plus ou moins complétement. La pile est assez forte pour rougir un fil de platine de 1 millimètre de diamètre sur une longueur de 25 centimètres. Mais la grande difficulté de la galvanocaustie n'est pas d'avoir un courant assez fort, mais de pouvoir le modérer au fur et à mesure que l'anse de platine diminue d'étendue. On avait cherché de différentes manières à résoudre ce problème, sans y parvenir. M. Ridslob, qui m'a construit cette pile, a également, sur mes instigations, inventé un *modérateur*, qui remplit toutes les conditions d'une manière aussi simple qu'efficace.

Il consiste essentiellement en deux fils d'argentan, fixés de chaque côté sur une planchette et formant chacun une cinquantaine de méandres numérotés de 0 à 100. Ils ne communiquent entre eux que par une paire de zones en cuivre, qu'on peut rouler d'un bout de la planchette à l'autre. Au moyen d'une expérience très-simple, vous allez juger vous-même du degré extrême de graduation que permet cet appareil.

Je place ma paire de roues sur l'extrémité de la planchette, marquée du chiffre 100, et je fais passer le courant dans l'anse de platine. L'électricité s'écoulant directement et facilement, n'éprouve aucun affaiblissement, et vous voyez rougir l'anse au point de devenir incandescente. Je roule mes roues en arrière au chiffre 80; le courant galvanique, avant de parvenir au serre-nœud, est obligé de traverser 20 méandres d'argentan, qui lui offrent de la résistance; il est affaibli et l'anse descend au rouge vif. Quand les roues sont ramenées au 80, le platine passe au rouge sombre; à 20, il présente à peine une teinte rosée. Enfin, au-dessous de 10, l'anse est complétement blanche, cependant si j'en touche cette planchette, elle y produit encore une marque de brûlure, ce qui prouve bien que le courant est complétement affaibli et non éteint. Si je fais remonter les roues jusqu'au 100, l'anse redevient aussitôt incandescente. Au commandement de : *stop*, l'aide soulève les roues et le courant est instantanément interrompu.

Si, à ce modérateur, on ajoute l'emploi d'un bon serre-nœud galvano-caustique, comme par exemple celui de Leiter, on est complétement maître du courant et l'on arrive à réaliser le problème de l'hémostasie caustique, à savoir de maintenir une compression exacte du pédicule pendant toute la durée de sa division.

Je ne veux pas entrer ici dans tous les petits détails d'application de l'anse galvano-caustique; on les trouvera exposés dans mon opuscule sur la galvanocaustie thermique. Deux de vos collègues m'ont d'ailleurs fourni l'occasion de l'appliquer ces jours-ci sous leurs yeux, et ils ont pu s'assurer que l'anse de platine agit sur le vivant avec la même précision que vous voyez ici. Je vous rappellerai seulement l'innocuité des eschares intra-péritonéales, qui permettent des applications chirurgicales importantes.

Vous me ferez peut-être des objections au sujet du volume et du poids de l'appareil que j'ai l'honneur de vous présenter, mais il faut songer qu'il a été construit par des mains peu expérimentées, et j'ai la conviction que celui de vos habiles fabricants de Paris auquel je me suis adressé, parviendra à l'établir dans des conditions de volume et de poids très-acceptables.

M. TRÉLAT. J'étais bien persuadé que vous entendriez avec un vif intérêt la communication de M. Bœckel, et je me félicite de l'avoir vivement engagé à vous la faire. Après une longue expérimentation dans un pays aujourd'hui, — hélas! — trop séparé du nôtre, avec un instrument différent de ceux que la plupart de nous emploient, il est venu spontanément confirmer les propositions que j'avais défendues à plusieurs reprises sur l'action spéciale de la galvanocaustie envisagée comme mode de diérèse hémostatique.

Vous avez été frappés, messieurs, de la précision avec laquelle le régulateur de M. Bœckel permet de faire varier, au gré de l'opérateur, la température de l'anse coupante. C'est là un avantage incontestable et extrêmement précieux dans certaines circonstances où l'hémostasie constitue l'indication fondamentale. Mais cet avantage n'est obtenu que par le volume de l'instrument, qui comporte une pièce de plus, le régulateur, et une grande étendue des éléments de la pile; celle-ci devant fournir un courant continu, régulier et uniforme, pour que le régulateur puisse agir, condition qui n'est obtenue qu'avec des piles à très-grands éléments.

J'estime que l'appareil de M. Bœckel est un excellent appareil d'hôpital, mais on a trop souvent reproché aux instruments galvanocaustiques leur volume et la difficulté de leur transport pour que je ne cherche pas à combattre cette objection.

Vous savez, messieurs, que tous ceux d'entre nous qui emploient la galvanocaustie se servent d'appareils beaucoup moins volumineux que celui de M. Bœckel. M. Broca avait choisi la pile de Grenet, à laquelle il avait fait subir des modifications importantes; je crois que notre collègue M. Verneuil a adopté cette même pile.

J'emploie l'appareil de Trouvé. Aucun de ces appareils n'a de régulateur; mais il ne faut pas croire que cela nous empêche de faire varier à notre gré et suivant les besoins de l'opération, la température du stylet, du couteau ou de l'anse galvanique. Avec un peu d'attention et d'habitude, avec un aide soigneux, on arrive à ce résultat d'une manière assez exacte, soit par des interruptions, courtes et répétées du courant à l'aide du bouton que l'opérateur a sous le doigt, soit mieux, en faisant varier l'immersion de la pile dans le liquide.

Je vous demande la permission, messieurs, de faire cette démonstration devant vous.

— M. Trélat fait apporter l'appareil et fait passer l'anse galvanocaustique de la température rouge blanc au rouge sombre; il la ramène graduellement au rouge vif, puis très-lentement au rouge presque éteint, degré qu'elle doit avoir dans l'application.

A ce propos, M. Trélat montre des instruments que M. Onimus l'a chargé de présenter à la Société et qui permettent, dans certains cas, l'application plus rapide de l'anse coupante. Chacun des instruments reçoit par une de ses extrémités celle de l'un des réophores. L'instrument de la main gauche reçoit le fil galvano-caustique, comme un manche de cautère reçoit la tige du cautère; l'instrument de la main droite se termine par une pince métallique. Dès que cette pince serre le fil, le circuit est fermé, le fil s'échauffe; aussitôt que la pince s'ouvre, le courant est supprimé. C'est là évidemment une disposition qui peut être commode dans certaines circonstances.

D'ailleurs, il s'en faut de beaucoup que la galvanocaustie ait constitué définitivement son arsenal et déterminé ses applications. Commencée depuis plus de vingt ans, cette recherche est toujours ouverte, mais elle a singulièrement progressé. Il ne me paraît pas contestable que la galvanocaustie ne soit une méthode de diérèse ayant une action spéciale, des avantages et des inconvénients caractérisés que je chercherai à apprécier plus tard. Mais dès maintenant, en présence des quatre grandes méthodes de diérèse dont nous disposons : l'instrument tranchant, l'écraseur linéaire, les caustiques chimiques et la cautérisation ignée, il convient de rechercher avec persistance les cas d'application de chacune de ces méthodes, qui, loin de s'exclure, se complètent et s'entr'aident.

PRÉSENTATION D'INSTRUMENTS

M. TRÉLAT présente à la Société un instrument construit par

M. Colin sur les indications de M. Mac Dowel. Ce sont des ciseaux, dont les branches sont rapprochées à l'aide de deux ressorts et fonctionnent à la manière d'une pince à disséquer.



L'instrument est plus facilement tenu dans le plan de la section que les ciseaux ordinaires, et il a surtout ce grand avantage que signale M. Le Fort, de pouvoir être manœuvré de la main gauche.

PRÉSENTATION DE PIÈCES

Lipome. — **M. LÉON LE FORT.** La tumeur que j'ai l'honneur de présenter à la Société provient d'une femme âgée de soixante-treize ans, couchée dans mon service à l'hôpital Beaujon, salle Sainte-Agathe, n° 6.

Cette femme raconte qu'elle porte à la fesse une tumeur volumineuse qui date de trente-trois ans. Lorsqu'elle s'en aperçut pour la première fois, en 1848, elle était ronde, mobile, très-dure, ne roulant pas sous le doigt. D'ailleurs, il n'y avait pas de douleurs, et nuls symptômes généraux. Pendant trente-trois ans, cette tumeur a grossi lentement, restant indolente, et gênant très-peu la malade. Il y a six mois, il y a eu comme une véritable poussée, et elle paraît avoir grossi du double. Cependant, ses forces n'ont pas diminué, ni son appétit; mais des modifications remarquables se sont passées dans la tumeur, qui s'est ulcérée, tandis que, par les ulcérations suintait un liquide incolore et sans odeur, qui tachait tous ses linges.

État de la tumeur sur la malade. — Cette tumeur est très-volumineuse, plus grosse qu'une tête d'adulte ; elle est pédiculée, mais on ne sent que la peau dans le pédicule. Il n'y a ni artères qu'on sent battre, ni prolongement de la tumeur adhérant à l'os iliaque, ou à la tête du fémur, ou au trochanter. Elle est bosselée, irrégulière, extrêmement dure en certains points, en sorte que sa consistance paraît presque osseuse. La peau n'est pas adhérente ; en certains points même, des parties de la tumeur semblent détachées de la masse totale et roulent sous le doigt. A la partie inférieure,

la peau est un peu adhérente. Par suite de frottement et de l'inflammation survenue depuis un mois, il y a un véritable phlegmon de la périphérie, avec des points ulcérés, et, en d'autres, des granulations. Lorsqu'on la soulève avec la main, on se rend compte de son poids, qui est très-considérable.

Opération. — L'opération n'a pas présenté de complications ni d'incidents remarquables. J'ai incisé la peau de la tumeur circulairement, à 4 centimètres à peu près en dehors de la peau de la fesse. — Peu d'artères, sinon à la partie inférieure et postérieure. — Un assez grand nombre de veines.

État et poids de la tumeur. — Le poids de cette tumeur est de 6 kilogrammes (un peu moins). Elle est composée en majeure partie de graisse. Au centre, elle est formée par une substance calcifiée, très-dure, et ayant absolument l'apparence du mastic.

Absence d'anus. — Communication de l'intestin et de l'urèthre. — Fissure de la paroi antérieure de l'œsophage et postérieure de la trachée ; communication anormale de ces canaux. — M. TARNIER. T... naquit à la Maternité le 2 septembre 1873, à cinq heures du matin. Cet enfant, bien développé en apparence, car il pesait 3590 gramme respirait avec la plus grande difficulté, et l'on entendait à distance un sifflement, ou plutôt un ronflement trachéal très-prononcé. A l'examen des orifices naturels, on remarque l'absence de l'orifice anal.

On essaya de le faire teter. Il prit très-bien le sein ; mais, après quelques succions, il eut un accès de suffocation, et rejeta le lait ingéré.

Il y eut une miction à six heures, et on constata alors dans l'urine la présence de méconium presque pur.

A neuf heures du matin, lorsqu'on présenta l'enfant à M. Tarnier, voici dans quel état il se trouvait.

La face était violacée, ainsi que les extrémités qui étaient bleuâtres et froides ; la respiration pénible et embarrassée ; du méconium s'écoulait pur par le méat urinaire.

Chaque fois que l'enfant buvait, la déglutition semblait s'accomplir ; mais, après quelques secondes, la respiration était interrompue ; la face se congestionnait, et le liquide était rejeté dans un effort de toux. En présence de ces signes, M. Tarnier diagnostiqua 1° un rétrécissement de l'œsophage, 2° une communication entre la partie terminale de l'intestin et la vessie.

On pratiqua le cathétérisme œsophagien : la sonde pénétra faci-

lement, et on abandonna l'idée de rétrécissement de ce conduit; puis M. Tarnier se mit en devoir d'établir un anus artificiel.

L'enfant étant en position, une incision fut pratiquée sur la ligne médiane, dans une étendue de 25 millimètres, et venait aboutir à la pointe du coccyx; on incisa, couche par couche, jusqu'à une profondeur de 15 millimètres à peu près. L'exploration faite avec le doigt ne dénotait nullement la présence de l'intestin, et cependant l'enfant criait beaucoup. Alors, M. Tarnier résolut d'employer la méthode de M. Verneuil, c'est-à-dire de pratiquer la résection du coccyx.

5 millimètres de cet os furent reséqués et bientôt le doigt, porté en arrière en déprimant les tissus, constata qu'en un point la résistance était moindre, et qu'à ce même niveau on percevait une petite tumeur lorsque l'enfant criait. Une légère incision, qui sectionna une mince couche de tissu cellulaire, fut pratiquée, et l'ampoule intestinale apparut. Deux fils furent posés de manière à maintenir d'abord l'intestin et à l'attirer ensuite; puis, l'ampoule fut sectionnée à l'aide d'un coup de ciseaux. On sutura ensuite, et l'intestin arriva sans grand tiraillement en contact avec la peau. La perte de sang fut insignifiante. L'écoulement du méconium avait lieu librement.

Les symptômes d'asphyxie s'aggravèrent bientôt; mais, le soir, neuf heures après l'opération, l'urine était claire, et resta ainsi jusqu'à la mort de l'enfant, qui arriva le surlendemain, à quatre heures du soir. Il avait donc vécu trente-six heures.

Autopsie. — L'ouverture de la cavité abdominale démontra qu'il n'y avait pas trace de péritonite; l'intestin ne contenait presque plus de méconium.

Le tube digestif présentait des malformations à ces deux extrémités.

1° En haut, une fissure, longue de 2 centimètres 1/2, qui partait de l'orifice sous-épiglottique et qui siégeait au niveau de la paroi postérieure de la trachée antérieure de l'œsophage, et qui faisait communiquer ces deux conduits;

2° La partie inférieure du rectum se terminait en pointe et venait s'aboucher avec l'urèthre, très-près du col de la vessie. Un stylet très-fin fut introduit dans le rectum, et de là dirigé vers l'urèthre, mais il fut arrêté. On remplit alors l'intestin avec de l'eau, et celle-ci ne pénétra pas davantage.

La vessie fut ouverte, et ne contenait que de l'urine très-claire.

Nulle trace d'orifice. L'urèthre fut incisé dans sa longueur, et on trouva, au niveau de la portion membraneuse, là où s'insérait l'extrémité pointue de l'intestin, un tissu rougeâtre, qui tranchait sur le reste des parois autant par sa couleur que par sa consistance. Cette tache, à peu près ronde, avait 3 millimètres de diamètre. Évidemment, le tissu était de nouvelle formation.

L'intestin avait été ouvert à 12 millimètres de sa terminaison et dans sa portion la plus déclive, car sa pointe se recourbait, pour se diriger de bas en haut vers l'urèthre.

M. GUÉNIOT demande à M. Tarnier s'il ne pense pas que l'oblitération si rapide du petit canal recto-uréthral a été le résultat des tractions opérées sur les parois rectales pour les suturer à la peau.

M. TRÉLAT pense qu'il y a eu clôture de ce petit canal et non cicatrisation proprement dite. Il s'est produit là un phénomène du même ordre que l'oblitération du trou de Botal et des artères ombilicales. Pour peu qu'on vienne à leur secours, ces sortes de trajets anormaux se ferment rapidement. M. Trélat a vu se produire, en vingt-quatre heures, l'occlusion d'un trajet recto-vulvaire.

M. GUÉNIOT ne saurait accepter le rapprochement fait par M. Trélat, car le trou de Botal, par exemple, loin de se fermer en vingt-quatre heures, y met plusieurs semaines. L'occlusion des orifices et des canaux transitoires du fœtus se produit sous l'influence des profondes modifications de la respiration et de la circulation.

M. DEPAUL ne voit non plus aucune comparaison à établir entre l'oblitération du petit canal recto-uréthral décrite par M. Tarnier et l'occlusion physiologique du trou de Botal et des vaisseaux ombilicaux. Il ne veut faire qu'une simple réflexion ; c'est à propos de la résection du coccyx pratiquée par M. Tarnier. Il a jadis formulé son opinion à ce sujet devant la Société, lorsque M. Verneuil proposa ce moyen de faciliter l'opération de l'anus contre nature périnéal. Il ne voudrait pas que l'on fît de la résection du coccyx une méthode générale. L'ampoule rectale se trouvait, dans le cas actuel, à 2 centimètres 1/2 environ au-dessus de la peau ; eh bien, à cette distance, la résection du coccyx n'est pas nécessaire. On dit qu'elle simplifie l'opération ; cela n'est pas douteux, mais en sacrifiant une portion du squelette qui a son utilité. M. Depaul a guéri deux enfants atteints d'imperforation de l'anus, sans avoir eu recours à la résection du coccyx. Le cas observé par M. Tarnier a encore ceci de particulier que la communication anormale a lieu sur un enfant du

sexe masculin, ces vices de conformation se rencontrant beaucoup plus souvent dans l'autre sexe.

M. TARNIER. La comparaison faite par M. Trélat ne me paraît pas juste, et je ne puis accepter non plus l'hypothèse de M. Gnéniot, parce qu'il n'y a aucune espèce de tiraillement; le trajet n'est pas fermé par aplatissement de ses parois; il y a bien adhérence de celles-ci. Je ne saurais dire sous quelle influence s'est faite cette rapide cicatrisation.

Quant à la résection du coccyx, j'affirme qu'elle m'a été d'une très-grande utilité; que si je n'eusse pas connu cette méthode, je serais probablement resté en route sans pouvoir achever l'opération. Et d'ailleurs, quels inconvénients peut avoir pour l'enfant la résection de ce petit appendice? Je n'en vois aucun.

M. BLOT, entre autres inconvénients, dit qu'en enlevant le coccyx, on prive le sphincter externe de ses insertions postérieures.

La séance est levée à cinq heures.

Le secrétaire : TILLAUX.

SÉANCE DU 29 OCTOBRE 1872.

Présidence de M. TRÉLAT.

Le procès-verbal de la précédente séance est lu et adopté.

CORRESPONDANCE

La correspondance comprend :

La *Gazette des Hôpitaux*; — l'*Union médicale*; — la *Gazette hebdomadaire*; — le *Progrès médical*; — la *France médicale*; — la *Tribune médicale*; — le *Mouvement médical*; — la *Gazette médicale de Paris*; — le *Bordeaux médical*; — le *Lyon médical*; — la *Revue médicale de Toulouse*.

M. Lucien Pénard (de Rochefort), candidat au titre de membre correspondant national, offre la quatrième édition de son *Guide pratique de l'accoucheur et de la sage-femme.*

M. VERNEUIL offre, de la part du docteur Edmond Bassereau, sa thèse inaugurale : *Origine de la syphilis.*

M. DESPRÉS offre, de la part de M. Dransart, un mémoire imprimé : *Contribution à l'anatomie pathologique des tumeurs urineuses et des abcès urineux.*

M. DOLBEAU offre, de la part de M. Houzé de l'Aulnoit, membre correspondant à Lille, un mémoire imprimé : *Étude historique et clinique sur les amputations sous-périostées et de leur traitement par l'immobilisation du membre et du moignon.*

M. PAULET présente un travail manuscrit de M. le docteur Maurice Claudot, médecin-major à l'hôpital de Fort-National : *Essai sur les corps étrangers du conduit de Warthon, et leurs rapports avec la grenouillette* (Commission : MM. Horteloup, Dolbeau, Forget).

PRIX LABORIE. — La Société reçoit, dans les formes et les délais prescrits, deux mémoires intitulés : 1° *De l'origine septicémique des complications viscérales dans l'ostéite aiguë de l'enfance;* — 2° *Étude clinique et expérimentale sur l'étranglement herniaire et en particulier sur l'action des gaz dans la production de cet accident.*

Au propos du procès-verbal, M. Depaul fait remarquer que, sur la pièce présentée par M. Tarnier, le bout de l'intestin n'était pas à 2 centimètres et demi, ainsi qu'on l'a dit, mais seulement à 1 centimètre.

M. SÉE, revenant sur la cicatrisation très-rapide du petit trajet recto-uréthral, ne pense pas qu'on puisse conclure de l'issue du méconium par l'urèthre, que l'oblitération ne s'était pas effectuée avant la naissance, car, en définitive, le méconium pouvait être contenu dans le canal depuis un certain temps, et l'on ne sait rien sur la fréquence des mictions du fœtus.

M. BLOT. Dans l'hypothèse de M. Sée, le méconium eût été dissous dans l'urine, ce qui n'avait pas lieu.

RAPPORT

M. GUÉNIOT lit le rapport suivant :

En juillet 1873, M. le docteur A. Faucon a lu devant vous un mémoire dont votre commission m'a chargé de vous rendre compte,

et qui a pour titre : *D'une variété d'étranglement interne qui reconnaît pour cause la compression de l'intestin par les hystéromes.*

Ce travail comprend trois parties : 1° un aperçu bibliographique ; 2° des observations cliniques ; 3° des réflexions sur le mécanisme, le diagnostic et le traitement de ce genre d'obstruction.

A propos du titre, il convient de remarquer avec l'auteur qu'il ne s'agit point ici des difficultés plus ou moins grandes que l'intestin peut trouver à s'exonérer, mais bien d'une *occlusion complète*, d'un *étranglement réel* déterminé par la pression des tumeurs.

Dans la *première partie*, M. Faucon avance que la complication dont il traite n'a pas encore été étudiée. Diverses citations (— empruntées soit aux traités généraux de Vidal (de Cassis), de Nélaton, de Grisolle, soit aux mémoires de MM. Ern. Besnier et Duchaussoy sur l'étranglement interne, soit aux travaux de MM. F. Guyon, Courty, Bernutz et Goupil sur les fibromes utérins, soit enfin à une correspondance particulière avec MM. Stoltz, Herrgott et Kœberlé—) viennent à l'appui de son assertion. Il est exact, en effet, que jusqu'ici les particularités propres à l'étranglement par les fibroïdes utérins n'avaient pas encore été décrites ; mais le fait même de cette occlusion de l'intestin était bien connu. Les exemples que M. Faucon emprunte à divers auteurs suffiraient, au besoin, à mettre cette vérité hors de doute. L'accident dont il s'agit est d'ailleurs d'une rareté telle, que M. Stoltz déclare ne l'avoir jamais rencontré, et que l'auteur, malgré des recherches étendues, n'a pu en réunir que cinq cas. Permettez-moi d'analyser très-brièvement ces observations ; toutes offrent un véritable intérêt.

La *première*, due à M. Duchaussoy, est relative à une femme chez laquelle l'étranglement du rectum était produit par un fibrome qu'il suffit de déplacer pour faire disparaître les accidents. La tumeur, semble-t-il, agissait ici simplement par son poids. Il est regrettable que ce fait soit relaté sous une forme trop laconique, qui lui enlève une partie de son importance.

Dans la *seconde*, empruntée à Nélaton, le fibroïde remplissait l'excavation pelvienne et comprimait à la fois le col de la vessie et l'intestin. Vainement, pour remédier aux accidents d'étranglement, on tenta d'introduire des sondes dans le rectum, celles-ci ne purent pénétrer au delà de l'obstacle ; des vomissements fécaloïdes apparurent, et l'on fut conduit à pratiquer, dans la fosse iliaque gauche, un anus artificiel. La malade, d'abord soulagée, succomba le huitième jour.

Le *troisième fait*, observé par M. Herrgott, concerne une femme

qu'on tenta d'opérer, par la gastrotomie, d'un fibroïde qui provoquait des accidents d'occlusion intestinale. L'opération ne put être achevée, et la femme mourut le lendemain. L'autopsie révéla que la tumeur remplissait étroitement le petit bassin et qu'elle avait pour siége le fond de la matrice. Celui-ci avait été infléchi en arrière et en bas; mais on pouvait aisément le redresser en glissant la main de bas en haut, entre la tumeur et la face antérieure du sacrum. Cette manœuvre ayant été négligée dans le cours de l'opération, tous les efforts d'extraction étaient restés infructueux.

La *quatrième observation*, empruntée à Holdouse, renferme, comme la précédente, d'importants détails. La malade qui en fait le sujet présentait, depuis deux ans, des symptômes de dysenterie lorsque se manifestèrent les accidents de l'étranglement. Pendant douze jours on chercha en vain à provoquer des évacuations à l'aide des purgatifs, des lavements, des sondes, etc. Enfin, on se décida à ouvrir, par la région lombaire, le côlon descendant. Un grand soulagement succéda à l'opération ; mais la malade n'en mourut pas moins au bout de dix jours. A l'autopsie, on reconnut que quatre tumeurs adhéraient à l'utérus; trois d'entre elles étaient des fibroïdes, et la quatrième un kyste de l'ovaire gauche. Les deux plus volumineuses reposaient sur le rectum, auquel elles adhéraient intimement; elles avaient même, en divers points, détruit ses parois et faisaient une légère saillie dans sa cavité. On trouva, en outre, une adhérence étendue de l'iléon au côlon; ces deux intestins avaient été ouverts, ainsi que le péritoine, par le bistouri de l'opérateur.

Enfin, le *cinquième fait* a été recueilli par M. Faucon dans le service de M. Broca, à l'hôpital de la Pitié ; c'est cette observation qui a suggéré à l'auteur l'idée de son travail. La malade offrait des accidents graves d'occlusion intestinale, accidents dont on reconnut aisément la cause dans la présence d'un fibroïde utérin qui comprimait le rectum. Au quatrième jour, survinrent des vomissements fécaloïdes, et tous les moyens tentés pour provoquer une évacuation restèrent infructueux. Dès lors, M. Broca se décida à pratiquer un anus artificiel dans la région lombaire. Malgré l'état de maigreur du sujet, qui rendait les points de repère plus apparents, l'opération fut laborieuse et la cavité du péritoine ouverte avant celle de l'intestin. La malade, quoique devenue plus calme, mourut cinquante et une heures après.

L'autopsie, très-incomplétement faite, permit néanmoins de constater que les anses intestinales étaient reliées entre elles par des

adhérences anciennes et formaient une masse assez compacte. D'une autre part, le fibroïde qui comprimait le rectum fut trouvé inclus dans la paroi postérieure de l'utérus, et d'un volume qui n'était nullement en rapport avec l'intensité des accidents.

Tels sont les faits qui servent de base au mémoire de M. Faucon. On voit que le nombre en est très-restreint; aussi, l'auteur a-t-il soin de nous avertir que son but est « de préparer la voie, plutôt que de préparer une histoire complète. » Si pauvres que soient ces éléments, je me hâte de le dire, l'auteur a su les mettre très-judicieusement à profit. Voyons ce qui ressort de leur étude.

D'abord, il est à noter que ce ne sont point les tumeurs les plus volumineuses qui prédisposent le plus à l'étranglement. Quand les fibroïdes atteignent des proportions insolites, ils s'élèvent d'ordinaire avec la matrice au-dessus de l'excavation pelvienne; et, grâce à l'irrégularité de leurs contours, l'intestin échappe à une compression excessive. En fait, aucun exemple d'occlusion, due à cette cause, n'a été jusqu'ici publié. Les tumeurs les plus redoutables sous ce rapport offrent, au contraire, un volume relativement restreint, qui leur permet de séjourner dans la cavité du petit bassin. Elles agissent alors sur le rectum, soit par leur propre poids (obs. 1re), soit par leur expansion, en remplissant d'une manière étroite l'excavation pelvienne (obs. 2 et 3). Dans les cinq cas cités, il s'agissait de fibroïdes sous-péritonéaux ou interstitiels.

L'aplatissement que détermine la tumeur dans les parois du rectum est loin de suffire toujours pour mettre un obstacle absolu à l'excrétion des matières; néanmoins, l'étranglement peut survenir si, à cette cause, s'en ajoutent d'autres, telles que la dureté et l'accumulation des *fèces*, les adhérences anciennes ou les perforations ulcéreuses qui paralysent les mouvements de l'intestin.

Le diagnostic de cette forme d'occlusion est en général facile. On se rappellera que les accidents, en pareil cas, offrent communément une marche plus lente que dans les autres variétés. Les divers modes d'exploration du rectum, de l'utérus et de l'abdomen, devront être mis en pratique. Enfin, la pénétration d'une sonde au-dessous de l'obstacle et la rétention du liquide d'une ou de plusieurs injections dans l'intestin pourront faire présumer qu'il existe, en même temps que la tumeur, une cause adjuvante de l'étranglement.

Avant de recourir à des méthodes plus ou moins radicales de traitement, M. Faucon recommande d'insister sur les moyens de douceur. Le conseil est assurément bon; mais les circonstances ne

portent guère le médecin à s'en écarter; elles le conduisent plutôt vers une trop grande temporisation. Sur ce point donc, nulle difficulté. Il n'en est plus ainsi, quand ces divers moyens (purgatifs, lavements, sondages, essais de refoulement de la tumeur) restent absolument infructueux et qu'on se voit forcé de pratiquer une opération sanglante. Doit-on alors tenter l'extirpation de la tumeur, ou bien faut-il seulement ouvrir aux matières intestinales une issue artificielle?

M. Faucon, dans ces conditions, n'hésite pas à se prononcer contre l'hystérotomie, et nous approuvons entièrement sa manière de voir. Dans le seul cas où cette opération a été tentée, la malade succomba rapidement, sans que l'extirpation ait pu être effectuée. D'ailleurs, M. Kœberlé lui-même reconnaît que la gastrotomie n'est point applicable aux fibroïdes dans de telles circonstances; l'opération, dit-il, est alors toujours suivie d'insuccès. Nous rejetons, en conséquence, avec l'auteur, ce mode d'intervention qui ne paraît propre qu'à précipiter le dénoûment fatal.

Quant à l'entérotomie, nous pensons, au contraire, que, malgré ses dangers, elle offre au chirurgien une ressource ultime qui peut être mise à profit. Sans être aussi absolu que l'auteur sur le choix de la méthode, nous dirons avec lui que celle de Littre nous paraît préférable à celle de Callisen; et nous ajouterons que le rectum étant le siége de l'occlusion, c'est l'S iliaque du côlon que l'on devra ouvrir, plutôt que l'intestin grêle d'après le procédé de Nélaton. Sans doute l'opération de l'anus artificiel ne peut fournir que des chances bien minimes de succès définitif; mais dans ces cas extrêmes, elle devient la seule ressource utilisable.

Si la femme guérit des accidents de l'occlusion, il n'est pas impossible que le fibroïde à son tour disparaisse, et qu'ensuite le cours des matières se rétablisse par la voie naturelle. Dans un travail antérieur (1), je crois avoir mis hors de doute que les myomes utérins sont susceptibles d'une résorption totale. Depuis lors, les injections médicamenteuses ont montré leur puissance atrophique, et des exemples nouveaux de résorption, soit spontanée, soit artificielle, sont venus à ma connaissance. Ce n'est donc pas forcer l'induction la plus légitime que de concevoir la possibilité d'une guérison complète, avec le rétablissement intégral du cours des matières intestinales. Si je ne me trompe, c'est là du moins que

(1) Guéniot. *De la guérison par résorption des tumeurs dites fibreuses de l'utérus*, 1872.

doivent tendre les efforts d'une chirurgie à la fois prudente et novatrice.

Messieurs, le mémoire dont je viens de vous entretenir traite d'un sujet qui jusqu'ici n'avait pas été étudié. M. Faucon a su mettre à profit les rares éléments qui permettaient de l'aborder. Son travail, clairement rédigé, a été conçu avec sagesse et ne renferme aucune assertion qui m'ait paru contestable. Je vous propose, en conséquence :

1° D'adresser des remercîments à l'auteur;

2° De publier son travail dans nos mémoires;

3° Enfin, — (après avoir rappelé que nous devons au même auteur trois autres travaux encore inédits et dont il vous sera rendu compte ultérieurement(1)], — d'inscrire le nom de M. A. Faucon sur la liste des candidats au titre de membre correspondant de notre Société.

La Société adopte les conclusions proposées par le rapporteur.

DISCUSSION

M. DOLBEAU. M. Guéniot n'a trouvé que cinq observations d'obstruction intestinale due à la compression par des fibromes utérins. J'en suis surpris, car il me semble que nous avons à peu près tous observé des cas analogues. Pour ma part, j'en ai vu plusieurs, et, entre autres, une femme que je soignai, avec mon ami, le docteur Voisin, médecin de la Salpêtrière. Un corps fibreux obstruait le rectum au point d'arrêter le cours des matières fécales. Ce que je tiens surtout à faire remarquer, c'est que ces fibromes déterminent presque toujours de la péritonite, et notre malade mourut autant de la péritonite que de l'occlusion intestinale.

Cette circonstance de la péritonite probable doit donc engager le chirurgien à n'agir qu'à bon escient, et, dans tous les cas, ce serait à l'entérotomie et non à la gastrotomie qu'il faudrait avoir recours.

M. DEPAUL. Je suis également surpris que M. Guéniot n'ait trouvé que cinq observations. J'en ai, pour mon compte, observé

---

(1) 1° *Sur l'opération de la cataracte par la kératotomie linéaire;* 2° *Note sur un cas de difformité congénitale de la mâchoire et de la lèvre inférieure, du cou et du sternum.* Séance du 15 octobre 1873; 3° *Note pour servir à l'histoire des phlegmons de voisinage dans les cas d'orchite blennorrhagique.* Séance du 22 octobre 1873.

un cas remarquable que M. Guéniot doit certainement connaître. Il y a quinze ans, je fus appelé à Laon pour une jeune femme parente de MM. Danyau et Bucquoy, qui présentait les phénomènes de l'étranglement interne. Je reconnus l'existence d'un corps fibreux utérin et d'une grossesse. Le cas me parut si grave que je proposai l'avortement. Ma proposition, d'abord repoussée, fut acceptée le lendemain. L'expulsion du fœtus eut lieu rapidement, et avec elle le rétablissement des selles et la guérison. Le fœtus était aplati et avait été comparé à un bonhomme de pain d'épice. L'avortement était d'autant plus indiqué, dans ce cas, que la grossesse détermine une suractivité dans le développement des fibromes utérins.

M. GUYON. Lorsque je traitai des corps fibreux de l'utérus pour ma thèse d'agrégation, j'avais d'avance la persuasion que je trouverais bon nombre d'observations analogues à celles qui font l'objet du travail de M. Faucon. Cet *à priori* ne se réalisa pas. Malgré les recherches les plus minutieuses, je ne trouvai que les trois cas qui sont dans ma thèse. J'avais pensé surtout que les corps fibreux de la paroi postérieure comprimeraient le rectum; que les anses intestinales pourraient s'enrouler autour du pédicule de certains de ces polypes, mais je n'en trouvai aucun exemple.

M. GUÉNIOT. M. Guyon a, en grande partie, répondu pour moi. Je ne parle, dans mon rapport, que des obstructions complètes, de celles qui ne guérissent pas sans intervention chirurgicale, et non de celles qui déterminent seulement une grande difficulté dans la délécation, dont on finit par triompher.

M. DOLBEAU fait observer qu'il n'a nullement confondu les cas de constipation opiniâtre avec la véritable occlusion, et qu'il maintient ses précédentes réflexions.

M. DEMARQUAY rappelle qu'il a présenté à la Société des pièces anatomiques relatives au point en discussion. Il y avait en suppression des garde-robes, et une compression telle de la vessie, que celle-ci était perforée.

RAPPORT

M. LEDENTU lit le rapport suivant sur un travail de M. Terrillon.

Messieurs, il y a trois mois, M. Terrillon lisait devant vous un travail intitulé : *Sur une variété rare d'ulcères du mollet, de forme névralgique.* Je viens aujourd'hui vous en rendre compte et le recommander de nouveau à votre attention.

Il s'agit, comme l'indique le titre de ce travail, de certains ulcères de la jambe auxquels l'auteur assigne deux caractères propres à les différencier des formes admises généralement jusqu'ici. Ce sont, d'une part, une hyperesthésie remarquable de l'ulcère lui-même et des parties voisines; de l'autre, une résistance opiniâtre au traitement par les moyens ordinaires.

On pourrait supposer, *à priori*, qu'il n'y a, entre ces deux particularités, aucun bien réel, qu'elles ne se rattachent nullement l'une à l'autre à titre de cause ou d'effet, et qu'elles ne sont que deux manifestations collatérales et non solidaires d'une maladie primordiale des tissus dont il resterait à déterminer la conséquence. Mais la deuxième observation de M. Terrillon met en relief un fait dont l'importance ne peut échapper à personne. Elle nous montre un de ces ulcères douloureux assez grave pour nécessiter l'amputation de la jambe, récidivant dans les lambeaux malgré l'amputation, et finalement guéri par la résection d'une partie du nerf sciatique. Elle donne ainsi la première place au système nerveux dans la série des phénomènes qui constituent l'histoire d'un de ces ulcères, et justifie la conclusion proposée par l'auteur, à savoir que le fait capital, que la cause première de la maladie est une altération des nerfs du membre affecté.

Il vous appartient de juger cette théorie et d'en apprécier les conséquences. Permettez-moi de vous faciliter cette tâche en vous rappelant brièvement les deux cas observés par M. Terrillon.

Dans le premier, il est question d'une femme de trente et un ans, présentant assez exactement le type d'une scrofuleuse, mais n'ayant jamais eu, comme manifestation de cette diathèse, que des engorgements ganglionnaires à l'âge de cinquante ans. Elle n'était atteinte ni de syphilis, ni de varices. Une ulcération de 12 centimètres sur 8, au fond de laquelle on apercevait les muscles, siégeait à la face interne de son mollet gauche. Dès le début, elle y avait éprouvé de vives douleurs. Cette ulcération avait eu quelque tendance à guérir. Alors, les douleurs diminuèrent beaucoup d'intensité; elles réapparaissaient chaque fois que la maladie reprenait sa marche habituelle.

Après un premier séjour à l'hôpital, dans le service de M. Guérin, une guérison de sept semaines avait été obtenue par le camphre et les greffes, après essai d'un grand nombre de moyens; mais le 22 juillet 1872, la récidive s'annonce par un gonflement considérable de la jambe, acompagné de vives douleurs. L'ulcération ne se montre que le lendemain.

Une seconde guérison, obtenue le 15 octobre seulement, à grand'-peine, permet à la malade de quitter l'hôpital; mais la cicatrice est violette et d'une minceur telle qu'il est probable qu'une nouvelle récidive a dû avoir lieu depuis cette époque.

La seconde malade est également scrofuleuse, mais à un point bien plus élevé que la précédente. Elle a eu des abcès froids, des adénites suppurées, une blépharite chronique rebelle. La maladie a débuté, chez elle, à l'âge de dix-sept ans, en 1870, par une vive douleur dans l'épaisseur du mollet gauche, s'irradiant en haut, du côté de la face interne et postérieure de la cuisse.

Au bout de quelques jours, une tuméfaction violacée apparaît sur le mollet. Il s'ensuit un petit ulcère qui donne issue à un peu de pus sanguinolent et dure environ six semaines. De petits abcès se montrent plus tard et ranîment les douleurs. Enfin, vers la fin de 1871, nouveau retour de ces dernières et de l'ulcération, mais cette fois avec une intensité et des proportions plus considérables. Des élancements douloureux sillonnent la jambe; l'hyperesthésie devient telle que la marche et même les mouvements dans le lit sont désormais impossibles.

La malade entre à l'hôpital en mai 1872. MM. Duplay et Terrier épuisent la série des moyens consacrés et échouent. M. Verneuil a recours deux fois au fer rouge et échoue aussi. Les douleurs persistent au même degré.

L'amputation, pratiquée au lieu d'élection, débarrasse momentanément la malade; mais le mal, précédé de quelques élancements douloureux, récidive sur la cicatrice. C'est alors que M. Verneuil resèque 5 centimètres du nerf sciatique à la partie supérieure du creux poplité. Dès le lendemain, l'aspect du moignon et de l'ulcération se modifie sensiblement. La névralgie n'existe plus. Le 2 juillet 1872, quinze jours après l'opération, la guérison est complète.

Frappé de la corrélation très-intime qui semble exister dans ces deux cas entre les douleurs névralgiformes d'une part, l'apparition, le développement, les récidives de l'ulcération; d'autre part, frappé surtout du résultat très-évident de la résection du sciatique, M. Terrillon arrive à penser que les douleurs sont la manifestation symptomatique d'une altération des nerfs, qui a pu échapper jusqu'ici à l'observation clinique et même microscopique, mais que de nouveaux faits ne manqueront pas de mettre en lumière. Il y aurait ainsi une sorte d'assimilation à admettre entre cette forme spéciale d'ulcères et le zona. L'influence pathogénique du système nerveux

n'est pas, en réalité, moins compréhensible dans la première maladie que dans la seconde.

Je me permettrai néanmoins de faire à l'auteur deux observations. Il est à remarquer d'abord que les deux sujets dont il a rapporté l'histoire étaient scrofuleux. Bien que leurs ulcères fussent loin de présenter les caractères assignés aux ulcères de nature strumeuse, il me paraît nécessaire, jusqu'à nouvel ordre, de tenir compte de cette circonstance. On pourrait même se demander si les scrofuleux offrent à ce genre d'ulcères un terrain favorable à leur développement.

En second lieu, la résistance au traitement et les douleurs névralgiques sont-elles des particularités assez étroitement liées l'une à l'autre pour marcher toujours ensemble? En d'autres termes, peut-il exister des ulcères à forme névralgique qui guérissent malgré la persistance des douleurs? Le fait suivant tend à le prouver.

Une femme, de cinquante-cinq ans environ, entre à l'Hôtel-Dieu dans le service de M. Richet, que je supplée. Elle est atteinte de varices d'ailleurs peu développées à la jambe gauche. Elle porte à la partie inférieure et externe de cette jambe, un peu au-dessus de la malléole externe, un petit ulcère de dimensions un peu supérieures à celles d'une pièce de 2 francs, ulcère presque plat, à fond d'un rose grisâtre, mais adhérent au péroné. Les tissus voisins ne sont ni calleux, ni indurés, ni œdémateux, ni enflammés.

Cependant, tout alentour il y a des points névralgiques d'une sensibilité excessive. J'en constate en avant de la malléole externe, au-dessus de l'ulcère, le long du tendon du long péronien latéral et vers le bord postérieur de la malléole; c'est là qu'est le maximum de douleur. La malade a eu depuis trois mois des crampes fréquentes dans la jambe gauche seule; elles ont cessé à son entrée à l'hôpital. L'ulcère ne date que de six semaines; les douleurs névralgiques paraissent en avoir précédé l'apparition.

L'ulcère, pansé au vin aromatique, est réduit aux dimensions d'une pièce de 50 centimes. Les douleurs ont persisté longtemps, malgré l'emploi d'une pommade à l'extrait de belladone au cinquième, substituée au vin aromatique. Depuis quatre jours, j'ai essayé des injections hypodermiques, et aujourd'hui, 28 octobre, la pression ne réveille plus de sensibilité morbide que dans un point situé au-dessus de l'ulcère; et encore là même il y a eu une amélioration évidente.

Dira-t-on que, dans ce cas, la maladie dépend d'une altération nerveuse primitive? La conclusion serait peut-être risquée, puisque

la malade porte des varices. Mais alors pourquoi des douleurs névralgiques compliquant un ulcère aussi simple? Quel lien les rattache au phénomène de l'ulcération? En sont-elles la cause ou l'effet? Ne dépendent-elles que de l'état variqueux des veines du membre?

Ici je m'arrête, de peur de formuler quelque hypothèse prématurée, mon but n'étant que de signaler après M. Terrillon un point de pathogénie à étudier. Oui, l'élément douleur dans les ulcères mérite de devenir l'objet de recherches suivies et sérieusement menées. Aussi devez-vous savoir gré à M. Terrillon de s'être engagé dans cette voie. Il n'est pas douteux qu'après avoir étendu le champ de ses observations, il n'arrive à des conclusions plus générales et peut-être un peu moins exclusives.

En ce qui concerne le traitement de ces formes rebelles, j'admets avec M. Terrillon que le camphre et les narcotiques locaux peuvent être employés avec succès. J'admets encore que la résection d'une partie du nerf sciatique devienne nécessaire parfois; mais il eût été bon que M. Terrillon discutât les indications de cette dernière opération.

Sans doute, lorsqu'il s'agit d'un ulcère ayant récidivé sur une cicatrice du moignon, il importe peu de priver celui-ci de toute innervation. La perte n'est pas bien grande pour le sujet. De même encore, lorsque l'indication de l'amputation se pose au chirurgien, par suite de la gravité et de l'incurabilité de l'ulcère, il peut, sans hésiter, isoler les muscles de toute influence nerveuse et substituer une paralysie fâcheuse à d'intolérables douleurs; mais, en présence de cas d'une gravité moyenne, dans lesquels la conservation des membres n'est pas en jeu, il ne sera autorisé à recourir à cette mesure extrême qu'après avoir épuisé les moyens plus inoffensifs, et en particulier les injections sous-cutanées faites avec une persistance suffisante tout autour du point de la région atteinte.

Une fois cette restriction établie, la résection du nerf sciatique se recommande par la rapidité remarquable avec laquelle elle a amené la guérison dans le cas rapporté plus haut.

En résumé, le travail de M. Terrillon constitue un titre de valeur, et l'intérêt qu'en offre la lecture m'engage à vous proposer :

1° De l'insérer parmi les ouvrages de la Société;

2° D'inscrire M. Terrillon sur la liste des candidats à la prochaine place vacante.

DISCUSSION

M. VERNEUIL. Pour compléter le rapport de M. Ledentu, je dirai que la guérison ne s'est pas maintenue. Une petite ulcération a reparu sur la cicatrice, ce qui n'infirme en rien la théorie émise par M. Terrillon. L'amputation n'avait été faite, bien entendu, qu'après épuisement de tous les moyens ordinaires de traitement. J'ajouterai que la malade n'était nullement scrofuleuse, l'ulcère revêtait plutôt l'aspect syphilitique.

M. DOLBEAU demande au rapporteur si les deux ulcères dont il est question présentaient des analogies cliniques suffisantes pour les confondre dans un même groupe. L'un des malades paraît à M. Dolbeau avoir été atteint de pourriture d'hôpital.

M. LEDENTU. L'un des ulcères avait été caractérisé de pourriture scrofuleuse. L'autre avait un aspect pultacé. Ces deux caractères m'ont paru assez analogues pour justifier les conclusions de M. Terrillon.

M. DUPLAY a vu, dès le début, la malade de M. Verneuil. Jamais l'ulcère ne présenta les caractères de la pourriture d'hôpital. Il ressemblait à une gomme ulcérée. Le traitement spécifique n'amena aucune amélioration. La cautérisation au fer rouge parut d'abord réussir, mais la maladie reprit le dessus.

M. MARJOLIN. On se servait autrefois des appareils à incubation de J. Guyot. Peut-être en fit-on un usage immodéré dans le service de Breschet en particulier; mais c'est à tort qu'on les a complétement abandonnés. Pourquoi ne les avoir pas employés dans les deux cas qui font le sujet du travail de M. Terrillon? J'eus à traiter un ulcère tellement sordide que le pansement me rendit malade. Vingt-quatre heures de séjour dans la boîte à incubation suffirent pour faire disparaître l'odeur et la douleur. Le résultat fut surprenant.

M. LARREY regrette aussi l'oubli dans lequel sont tombés les appareils à incubation. Ils rendaient de grands services dans les spasmes, les douleurs des moignons.

M. VERNEUIL. Le pansement ouaté de M. Guérin, qui remplit à peu près les mêmes indications que les appareils à incubation, fut employé sans résultat aucun. Ces ulcères ont quelque chose de spécial que nous ne saurions actuellement bien définir.

M. DESPRÉS. Je ne voudrais dire qu'un seul mot, c'est que nos livres classiques renferment des exemples d'ulcères phagédéni-

ques scrofuleux, scorbutiques ou syphilitiques, creusant en profondeur, qui représentent trait pour trait les faits qui vous ont été soumis par M. Terrillon.

LECTURE

M. le docteur Ch. Périer lit un travail intitulé : *Étranglement interne simulant une hernie ombilicale étranglée.* — Opération le huitième jour ; guérison.

(Renvoyé à une commission composée de MM. Desprès, Horteloup, Tillaux.)

PRÉSENTATION DE MALADES

Tumeurs érectiles chez un enfant de onze mois. — M. GUÉNIOT. Ce petit malade, apporté récemment dans mon service, est affecté de deux tumeurs. L'une siége exactement sur la ligne médiane, entre les sourcils, et l'autre occupe le cuir chevelu au niveau du pariétal gauche. Celle-ci, grosse comme un pois aplati, ne laisse aucun doute sur sa nature : c'est manifestement une tumeur érectile.

Quant à la première (de beaucoup la plus importante), elle a la forme d'un ellipsoïde peu allongé ; son grand diamètre est vertical et son volume presque égal à celui d'une amande. On lui distingue deux portions : l'une centrale, culminante, composée d'un lacet très-serré de capillaires sanguines, offre, comme la tumeur du cuir chevelu, une coloration rouge vif. Cette portion est évidemment aussi de nature érectile. Facile à réduire par la pression, elle reparaît dès que l'on enlève le doigt et prend, sous l'influence des efforts et des cris, une extension plus grande. La seconde portion, sous-jacente à la première, déborde celle-ci en lui formant une zone circulaire d'environ 3 millimètres de largeur ; c'est comme un disque épais, mou, élastique, dont la zone cutanée n'a pas changé de coloration. De même que la portion culminante, elle est réductible à la pression, mais à un moindre degré ; comme elle aussi, on la voit se tendre et se développer pendant les cris de l'enfant. Bref, elle offre à la fois les caractères d'une tumeur veineuse sous-cutanée et quelques-uns de ceux d'une hernie des méninges.

Les rapports intimes qui existent entre ces deux portions de la tumeur rendent plus que probable leur conformité de nature. Il s'agit donc, selon toute apparence, d'une tumeur érectile occupant en même temps l'épaisseur de la peau et le tissu sous-cutané. Ce-

pendant, la coexistence d'une méningocèle ne me paraît pas impossible. Dans cette hypothèse, la gravité du pronostic serait tellement différente, qu'avant d'entreprendre une opération, j'ai voulu me renseigner sur ce point près de mes collègues. J'ajouterai que l'enfant se présente dans des conditions satisfaisantes de santé générale et qu'il porte, sur le haut du bras droit, une cicatrice de vaccine.

M. MARJOLIN croit à une tumeur érectile. Il regrette vivement que l'enfant ait été vacciné, car c'eût été là le cas de couvrir la tumeur de piqûres vaccinales.

M. BLOT ne croit pas à un encéphalocèle, bien que la tumeur siége sur la ligne médiane, à la racine du nez, où il en a vu un certain nombre. Il emploierait la cautérisation.

M. DEPAUL. La tumeur n'est pas un encéphalocèle parce qu'elle siége au-dessus de la suture des os du nez avec le frontal, point par où se fait la hernie du cerveau dans cette région. De plus, en la déprimant, on sent à sa base les vaisseaux variqueux.

M. FORGET ne croit pas non plus à un encéphalocèle à cause des pelotons veineux que l'on sent sous les doigts. Il injecterait du perchlorure de fer, de façon à momifier, à tanner la tumeur. Peut-être l'étreindrait-il à sa base à la manière de Rigal de Gayac.

M. SÉE traite en ce moment deux tumeurs érectiles à l'aide de sétons filiformes imbibés de perchlorure de fer. Le résultat est, jusqu'à présent, très-satisfaisant.

M. FAUCON (d'Amiens) présente à la Société un jeune garçon atteint d'ankyloses multiples. La mobilité a été ramenée dans les genoux à l'aide de mouvements imprimés doucement aux jointures pendant plusieurs mois. La même manœuvre faite pour les hanches a déterminé quelques accidents. M. Faucon demande à la Société s'il doit continuer d'agir avec douceur ou bien s'il doit tenter des mouvements forcés.

M. TILLAUX donnerait le chloroforme et tenterait le rétablissement des mouvements en employant une certaine force.

MM. MARJOLIN, PERRIN, PAULET et FORGET ne partagent pas cet avis. Ils repoussent tout traitement violent et conseillent à M. Faucon de continuer l'emploi des moyens de douceur.

La séance est levée à cinq heures et demie.

Le secrétaire : TILLAUX.

SÉANCE DU 5 NOVEMBRE 1873.

Présidence de M. TRÉLAT.

Le procès-verbal de la précédente séance est lu et adopté.

CORRESPONDANCE

La correspondance comprend :

La *Gazette des Hôpitaux ;* — l'*Union médicale;* — la *Gazette hebdomadaire;* — le *Progrès médical;* — la *France médicale;* — le *Mouvement médical;* — la *Tribune médicale ;* — le *Bulletin général de thérapeutique;* — les *Archives générales de médecine et de chirurgie;* — la *Gazette médicale de l'Algérie;* — la *Gazette médicale de Strasbourg ;* — le *Bordeaux médical;* — le *Marseille médical;* — *L'Art dentaire.*

M. MAGITOT fait hommage à la Société de la 2e édition de ses *Mémoires sur les tumeurs du périoste dentaire.*

M. H. DE BOYER adresse une observation intitulée : *Tumeur fibreuse et kystique des ovaires ayant causé la mort par obstruction intestinale.* (Commission : MM. Desprès, de Saint-Germain, Guéniot.)

M. DUBRUEIL. J'ai été chargé avec MM. Demarquay et Marjolin de rendre compte à la Société d'un mémoire présenté par M. Dieulafoy dans une de nos précédentes séances; mémoire qui a pour sujet la ponction suivie d'aspiration dans les cas d'entérocèle étranglée.

La ponction de l'anse intestinale étranglée n'est pas chose nouvelle. On la trouve employée par Ambroise Paré, et il n'y a pas bien longtemps que Giraldès a cherché à poser en précepte la ponction du sac d'abord, celle de l'intestin ensuite. Mais cette pratique n'avait pas prévalu. Seule, la ponction n'avait aucune efficacité, rien ne sortait par le trocart explorateur, et cette petite opération n'apportait aucun élément nouveau dans l'état de la tumeur.

L'application aux hernies étranglées de la méthode à laquelle M. Dieulafoy a attaché son nom, présente une réelle importance. Cette opération consiste dans la ponction de l'anse intestinale

étranglée faite avec une aiguille de 1 millimètre de diamètre, mise en rapport avec un appareil dans lequel le vide a été préalablement fait. C'est ce que l'auteur appelle l'aiguille armée du vide.

L'innocuité de la piqûre de l'anse intestinale faite avec un instrument d'aussi petit calibre peut être admise sans difficulté, bien que, comme le faisait déjà observer Dupuytren, la strangulation de l'intestin doive créer des conditions nouvelles au point de vue de l'obturation de la plaie, les conditions de la couche musculaire et le boursouflement de la muqueuse ne pouvant sans doute se produire comme à l'état normal. Les observations consignées dans le travail qui nous a été présenté établissent, du reste, que dans les cas où elle a été inutile, la ponction est demeurée inoffensive.

Voici le bilan de l'aspiration appliquée aux hernies : 27 cas sont relatés dans le mémoire de M. Dieulafoy (depuis, il en a été signalé deux autres, dans lesquels l'aspiration a été suivie de succès, mais je m'en tiens aux chiffres du mémoire).

Dans ces 27 cas, l'aspiration avait été suivie d'un taxis infructueux et comme un moyen ultime après lequel devait immédiatement commencer l'œuvre du bistouri.

17 fois elle a donné des succès, entre autres entre les mains de MM. Dolbeau, Labbé, Duplay.

Dans 4 cas, l'aspiration n'a procuré aucun résultat, et la kélotomie a permis de sauver les malades.

Dans 3 cas, après l'insuccès de la ponction, on a eu recours au débridement, qui a été suivi de mort.

Sur deux malades, M. Panas essaya en vain de pénétrer avec l'aiguille dans l'anse intestinale; il pratiqua la kélotomie, et ses deux opérés succombèrent.

Pour une hernie inguinale irréductible, mais non étranglée, M. Fleury ponctionna vainement à plusieurs reprises. Le malade eut quelques vomissements, et, ennuyé de l'inefficacité du traitement, il finit par quitter l'hôpital.

Je crois qu'il est permis d'éliminer de la statistique les cas de M. Panas, sur lesquels je reviendrai tout à l'heure, et celui de M. Fleury. Le premier n'a pas ponctionné l'intestin ; l'autre a enfoncé son aiguille dans une hernie qui n'était pas étranglée. Il est rigoureusement impossible de classer ces faits parmi ceux de ponctions d'entérocèle étranglée.

J'élimine donc ces observations.

Les résultats obtenus, en prenant le chiffre 100 comme étalon, donnent : 70,8 de succès et 29,2 d'insuccès.

Parmi les cas de succès se trouvent deux faits d'exomphale, et l'on sait quelle est la fin des exomphales étranglés.

Je dois maintenant signaler les reproches que l'on peut adresser à la ponction, son innocuité étant mise hors de cause.

Elle est difficile à pratiquer, dit M. Panas, dont l'aiguille n'est pas allée au delà du sac.

En présence de l'impossibilité où s'est trouvé notre habile confrère d'enfermer son trocart dans l'anse intestinale, je ne me permettrai pas de révoquer en doute la difficulté de cette manœuvre.

Je ferai cependant observer que, seul de tous ceux qui ont tenté cette opération, M. Panas n'a pu, après quelques tâtonnements, introduire son trocart dans l'intestin.

Une objection plus sérieuse qu'on peut adresser à l'opération de M. Dieulafoy, c'est de faciliter la réduction d'une hernie, alors que déjà la gangrène ou l'ulcération au niveau du collet du sac en contre-indiquent formellement la réduction, et partant, de nécessiter de la part de l'opérateur une grande prudence. Mais n'en est-il pas de même du taxis? Et si nous devions bannir de notre arsenal tous les instruments dont l'application intempestive peut produire des désastres, nous resterions complétement désarmés.

On peut, je crois, adopter sans réserves les deux premières conclusions, que M. Dieulafoy établit à la fin de son mémoire, à savoir que la hauteur de l'anse intestinale avec un trocart de 1 millimètre est inoffensive, et qu'il est indiqué de recourir à cette manœuvre dans les cas d'entérocèle étranglée, sauf ceux où l'on peut craindre une gangrène ou une ulcération de l'intestin.

Quant à la troisième conclusion, par laquelle l'auteur pose en principe que le traitement d'une hernie étranglée doit débuter par l'aspiration, et que le taxis ne doit être tenté qu'après, elle ne me paraît pas acceptable.

Le taxis bien fait est inoffensif, et de plus, dans le nombre de cas, c'est un élément presque indispensable du diagnostic.

En somme, je crois que l'application de la ponction aspiratrice aux entérocèles étranglées réalise un progrès sérieux dans la thérapeutique de cette redoutable lésion.

M. VERNEUIL. J'ai employé trois fois la ponction aspiratrice dans le traitement des hernies étranglées. Dans un premier cas, la ponction me permit de préciser le diagnostic. Le taxis fut néanmoins infructueux, et le débridement fut nécessaire. Cette observation a du reste été publiée.

Dans le second cas, il s'agissait d'une hernie crurale. La ponc-

tion du sac seul amena l'issue de 15 à 20 grammes de liquide environ. Cela suffit pour faciliter le taxis, qui réussit complétement, grâce sans doute à la pression directe sur l'intestin.

Enfin, hier soir, j'ai ponctionné le sac herniaire pour un cas qui mérite quelque intérêt à un autre point de vue. Il s'agissait, en effet, d'une variété très-rare de hernie, de la hernie *oblique interne*. C'est la troisième fois que j'observe cette hernie. La première observation date de dix ans; les deux autres sont récentes.

Dans le cas actuel, il s'agit d'un adulte vigoureux atteint depuis longtemps d'une hernie inguinale gauche. Un médiocre bandage n'empêchait pas la hernie de sortir de temps en temps, mais la position horizontale, et une légère pression suffisaient à la faire rentrer. Dimanche dernier, la hernie sortit, mais la manœuvre habituelle ne réussit pas cette fois. Un médicastre, appelé aussitôt, pratiqua sans succès, pendant cinq quarts d'heure, un taxis brutal. Le lendemain, un médecin sérieux fit de nouveau et sans résultat un taxis modéré, donna un purgatif, appliqua de la glace sur la tumeur. Je fus appelé auprès du malade le mardi, à cinq heures du soir. La tumeur siégeait à gauche; elle était verticale, bilobée, très-molle en bas; toutefois, par le toucher, je ne sentais nulle part le testicule (le malade était monorchide). Une ponction aspiratrice, pratiquée dans le sac, retira une seringue et demie environ de liquide. Le diagnostic devint alors facile. Le testicule était isolable, et l'on sentait le pédicule de la hernie au niveau de l'orifice interne du canal. Le taxis, pratiqué aussitôt avec le chloroforme, réussit complétement.

La ponction aspiratrice n'a donc pas seulement pour résultat de favoriser la réduction de l'intestin étranglé, elle peut encore aider puissamment à établir un diagnostic précis.

M. TRÉLAT a pratiqué une opération analogue à celle relatée par M. Verneuil sur un jeune garçon de douze ans affecté d'une hernie inguinale congénitale irréductible, et ne présentant pas toutefois d'accidents d'étranglement. La tumeur, qui était scrotale, présentait trois parties distinctes : une supérieure ferme, une moyenne transparente, une inférieure constituée par le testicule. Le liquide ayant été évacué par la ponction aspiratrice, il put réduire à l'aide d'un taxis modéré.

M. SÉE ne voit pas que l'aspiration ait rien à faire dans les cas que l'on vient de citer. Un trocart ordinaire eût produit absolument le même résultat.

M. VERNEUIL accepte cette observation, tout en faisant remar-

quer que l'aspiration facilite singulièrement l'issue du liquide à travers un petit trocart.

M. DESPRÉS. Je ne sais pas si la Société a l'intention de discuter ce grave sujet. Pour ma part, je suis prêt à montrer que les ponctions évacuatrices dans les hernies étranglées ne donnent point ce qu'on leur avait fait promettre. Je proteste contre ces tentatives et ces expériences qui conduisent à temporiser là où il faudrait sans hésiter faire la kélotomie. C'est ainsi que l'on est arrivé, dans notre pays, à posséder des statistiques de kélotomie dans les hernies étranglées s'élevant à un chiffre de mortalité de 86 p. 100, tandis que les statistiques anglaises donnent des mortalités de 30 et 50 p. 100 au maximum. Les statistiques des hôpitaux de Paris, en effet, les trois seules qui aient été publiées, donnent les résultats suivants : en 1861, 86 p. 100 de mortalité pour l'opération de la hernie étranglée ; 1862, 76 p. 100, et 1863, 79 p. 100 ; ce qui fait une moyenne de 80 p. 100 pour les trois années. Ces résultats me paraissent dus à la série d'essais qui ont été proposés contre plusieurs desquels je me suis élevé déjà. et qui ont pour effet de retarder l'opération de la hernie étranglée.

M. DUBRUEIL. Les statistiques dont parle M. Després n'ont aucun rapport avec les opérations de M. Dieulafoy. Les aspirations n'aggravent en aucune façon la maladie, et elles sont précieuses si elles arrivent à diminuer la mortalité.

La Société procède à la nomination, au scrutin, de la commission chargée d'examiner les travaux adressés pour le concours du prix Laborie. Cette commission se compose de MM. Chassaignac, Panas, Perrin, de Saint-Germain et Sée.

Sur la galvanocaustie. — M. TRÉLAT. J'ai l'honneur de déposer, sur le bureau de la Société, deux observations de *Tumeurs érectiles enlevées par l'anse galvanocaustique.*

OBS. I. — François M..., âgé de trois ans, porte à la région dorsale, un peu à droite de la ligne médiane, au niveau de la cinquième vertèbre dorsale, une tumeur érectile congénitale qui a augmenté depuis la naissance et mesure actuellement 4 centimètres dans un sens et 5 dans l'autre; son épaisseur est de 18 millimètres. Brunâtre à son sommet, elle est bleuâtre avec des points violets dans son pourtour. Les caractères de la tumeur érectile progressive sont nettement accusés.

Opération le 6 août 1873.— La tumeur est artificiellement pédiculisée à l'aide de quatre épingles longues et fines passées parallè-

lement sous sa base et d'un fil de soie serré au-dessous d'elles. L'anse coupante est appliquée sur le fil de soie et est mise en action à l'aide d'un courant très-faible. La section dure quatre minutes. Il ne s'écoule pas une goutte de sang, pas plus sur la surface de la tumeur détachée que sur la surface de la plaie. L'une et l'autre sont sèches, d'un gris jaunâtre déterminé par la présence d'une escbare qui semble épaisse de 1 millimètre à 1 millimètre et demi. Les suites de l'opération ont été absolument simples; aucun accident, nulle hémorrhagie secondaire; et, quoique la cicatrisation ait été lente, la guérison est aujourd'hui complète et définitive.

Obs. II. — Paul N..., âgé de trois ans et demi, portait, sur la région acromio-deltoïdienne droite, une tumeur érectile qui avait à peine le volume d'une cerise au moment de la naissance. Actuellement, elle est arrondie, fait une forte saillie de 5 centimètres; son diamètre est de 8 centimètres. Son sommet, aplati, est constitué sur une mince cicatrice développée à la suite d'un suintement sanguin suivi de suppuration il y a environ un an. Sur le reste de la tumeur, le tégument a une épaisseur et une couleur variées. Quelques points jaune-brun, d'autres bleuâtres, quelques-uns d'un violet sombre. La tumeur est bosselée, mollasse, dépressible et mobile sur les plans profonds. L'enfant avait été vacciné aux bras comme le précédent.

Opération le 6 août. — Pédiculisation de la tumeur à l'aide de six épingles et d'un fil de soie. Section très-lente (près de six minutes) par l'anse coupante. Au moment où l'anse était tout à fait serrée, un très-petit vaisseau laissa suinter quelques gouttes de sang. Le contact du stylet, peu chauffé, arrête tout écoulement. La plaie est sèche, jaunâtre ; l'escbare est plus ferme et semble plus profonde que chez le premier opéré. A son centre, elle repose directement dans un espace de 1 centimètre carré sur le périoste qui recouvre l'épine de l'omoplate. Il y eut là un petit séquestre qui se détacha dans les premiers jours d'octobre. L'examen de la surface profonde de la tumeur prouve que le tissu caverneux occupait toute l'épaisseur de la peau et du tissu cellulaire, et, par conséquent, que la section n'avait été que juste assez profonde. A part le petit séquestre, il n'y eut aucun accident ; la guérison est aujourd'hui complète et la cicatrice solide.

Bien que la relation de ces deux faits soit aussi brève que possible et réduite aux seules données qui importent à l'étude de la

méthode galvanocaustique, vous y pouvez voir la preuve que la cure a été obtenue complète et sans entraves, que l'opération, facile et rapide, n'a entraîné aucun accident; enfin, que la plaie a présenté ce caractère de simplicité et de siccité si utile à la marche ultérieure des phénomènes de réparation. Ce sont là des avantages réels auxquels d'autres méthodes peuvent prétendre, mais qu'elles ne dépassent assurément sous aucun rapport.

Puisque j'en suis venu à indiquer les avantages de la galvanocaustie dans un cas particulier, permettez-moi d'élargir un peu le cadre de cette communication, et d'exposer, sous forme de proposition, ce que l'usage répété du galvano-cautère m'a permis de constater.

Les galvanocautères ont pour caractère fondamental, quels que soient leur forme et leur volume, de pouvoir être portés à tous les degrés de température, selon la volonté de l'opérateur, et maintenus au degré voulu pendant un temps variable suivant la pile, mais suffisant pour la pratique de toutes les opérations.

Cette condition précieuse de variabilité ou de fixité de la température, dans des instruments dont la partie active est toujours peu volumineuse, permet des actes opératoires tantôt délicats et très-précis, tantôt, au contraire, énergiques et prolongés.

Les instruments galvano-caustiques utiles sont au nombre de trois : le stylet ou couteau formé par un fil plus ou moins épais, doublé parallèlement à lui-même; le cautère, dont le fil, enroulé en spirale, constitue une olive incandescente; enfin, l'anse coupante, sorte de serre-nœud à la fois constricteur et caustique.

Le stylet, ou couteau porté au rouge vif, est un cautère mince et fin. Il coupe les tissus comme un bistouri ou les perce comme un trocart, mais la plaie ou la ponction saignent. Au rouge sombre et surtout au rouge pâle, la section est exsangue, mais elle s'opère avec une grande lenteur.

Le cautère galvanique n'est utile qu'au rouge vif. C'est un instrument de destruction ignée. La minceur de la tige qui le porte et la vive lumière qu'il projette permettent de le faire agir avec sécurité et précision dans la profondeur des cavités naturelles ou accidentelles.

L'anse coupante doit toujours être employée à une température peu élevée, à peine rouge. Pendant toute la durée de la section, elle doit étreindre fortement les parties à diviser. Dans ces conditions, le fil coupe par minute une épaisseur de tissus de 10 à 15 millimètres par une action lente, régulière et continue.

Au contraire, le couteau et le cautère se refroidissent par leur contact avec les tissus et surtout les liquides. Il est nécessaire de les relever et de les réappliquer incessamment pour obtenir une action efficace.

L'eschare du cautère galvanique ressemble à celle du couteau actuel. Elle est irrégulière et présente des parties mortifiées jaunes ou grises et d'autres tout à fait carbonisées et noires. Comme agent destructeur, le cautère actuel est plus puissant en raison de sa masse ; aussi doit-on réserver le cautère galvanique pour les cavités profondes et pour certaines cautérisations où l'intensité et la rapidité sont les indications dominantes.

L'eschare de l'anse coupante est plane, unie, régulière, d'une couleur brun-jaune ou gris-jaune. Son épaisseur dépasse rarement 1 millimètre. Elle est absolument sèche. L'hémostasie est donc complète, mais l'expérience apprend que la puissance hémostatique ne serait pas durable si on avait sectionné des artères d'un trop gros calibre ; ou, en d'autres termes, qu'on doit redouter les hémorrhagies secondaires à cause de la minceur de l'eschare. C'est une question de mesure, mais on sait dès aujourd'hui que les vaisseaux de la langue, du corps caverneux, du cordon testiculaire, des angiomes et des carcinomes sont solidement oblitérés par l'anse coupante.

La douleur est à peu près nulle, et la plaie se comporte comme toutes les plaies de cautérisation : pas de sang, pas de caillots, nulle substance putride, et quand l'eschare tombe, elle est chassée par la couche des bourgeons charnus. La cautérisation est, il est vrai, un peu lente ; mais on a sauté, pour ainsi dire à pieds joints, pardessus les chances toujours redoutables des premiers jours du traumatisme.

Tels sont, messieurs, résumés dans un langage que j'ai voulu rendre laconique, les caractères fondamentaux de la galvanocaustie. D'autres, sans doute, les ont antérieurement reconnus, mais j'ai tenu à les exprimer devant vous d'après mon expérience personnelle.

Une méthode opératoire qui se comporte comme il vient d'être dit, est-elle destinée à rester à l'état de curiosité ou de bizarrerie chirurgicale, ou bien doit-elle prendre un rang définitif dans la pratique ? Importante question dont la solution favorable me semble déjà bien avancée.

Quand on considère que, depuis vingt ans, la galvanocaustie n'a

cessé de faire des adeptes, malgré les embarras et les difficultés de l'outillage, on ne peut nier les présomptions en faveur de la méthode. Cela n'est point une affaire de mode, un engouement passager, cette sorte de sacrifice un peu trop commun peut-être dans notre profession à l'instrument nouveau; c'est, au contraire, un esprit de recherche et de suite qui atteste l'utilité réelle.

D'ailleurs, les fins de non-recevoir déduites de la nature de l'appareil tendent chaque jour à être moins acceptables. Ces appareils sont devenus maniables, transportables, réguliers dans leur action, obéissants au chirurgien, et beaucoup moins coûteux qu'autrefois. Ajoutez qu'il n'existe aucune raison plausible de supposer qu'ils ne doivent point s'améliorer encore. Aussi croirai-je ne m'écarter guère de la vérité en disant qu'une dizaine des membres de la Société acceptent la méthode, et que, pour eux au moins, il n'y a plus lieu de discuter que sur les procédés et les indications particulières.

Ce n'est pas à eux que je m'adresse en ce moment, puisque le débat n'existe encore sur aucun point de thérapeutique spéciale, mais bien à ceux de mes collègues qui, surtout frappés des inconvénients de la méthode, tendraient volontiers à la repousser de la pratique.

A ces derniers, je voudrais montrer que la galvanocaustie est souvent une ressource, parfois une méthode de choix, dans quelques cas une méthode de nécessité ; en d'autres termes, que, dans certaines circonstances, elle vaut les autres méthodes sans les dépasser, que, dans d'autres, elle leur est supérieure, que, dans quelques-unes, elle seule satisfait aux indications.

Ce programme précis, dont je ne ferai d'ailleurs que poser les jalons, ne permettra pas qu'on se méprenne sur ma pensée et qu'on me soupçonne de vouloir faire de la galvanocaustie une panacée universelle. Non. Je l'ai déjà dit et je le répéterai ici : en présence du bistouri, de la cautérisation chimique, de la cautérisation ignée et de l'écraseur, le rôle de la science est de déterminer les motifs de choix ou les indications; le rôle de l'art est de les reconnaître et d'y satisfaire.

Il n'y a vraiment pas lieu d'insister sur le premier point, à savoir que, dans presque tous les cas où le cautère actuel est indiqué, le galvano-cautère peut être employé. Cela n'a d'ailleurs pas d'importance. Mais, en revanche, j'affirme que le galvano-cautère est infiniment supérieur, chaque fois que, la cautérisation devant être précise et limitée, il y a lieu de se servir d'un instrument délicat.

Toutes ces cautérisations pénétrantes et pongitives que préconise,

après bien d'autres, M. Richet, celle des fistules profondes, du sac lacrymal et du canal nasal, celle des hémorrhoïdes, que j'ai adoptée sur le conseil de notre collègue M. Verneuil, et qui, six fois déjà, m'a donné les meilleurs résultats; celle des tumeurs érectiles de petit ou de moyen volume, tout cela s'exécute avec une précision et une sûreté auxquelles ne saurait atteindre aucune forme de cautère métallique chauffé au feu.

Ce moyen est particulièrement précieux chez les enfants pour les angines situées au pourtour des orifices naturels et surtout des paupières. Je me souviens, entre autres faits, d'une fillette de cinq ans, qui portait à l'angle externe de l'œil droit une petite tumeur érectile artérielle progressive, grosse comme une forte lentille. Je la mis debout entre mes genoux, et, sans l'avertir, en moins de temps qu'il n'en faut pour le dire, je lui fis trois piqûres avec un stylet rougi. Elle s'en alla avec un carré de diachylon sur la tempe, et, depuis trois ans tantôt, on ne voit plus à la place de l'angiome qu'une petite cicatrice blanche et imperceptible.

On me dira que ces façons d'escamotage opératoire n'ont qu'une médiocre valeur. J'en tombe d'accord, quoiqu'ils aient leur prix pour les malades ou pour leurs parents; mais elles prouvent au moins qu'on ne saurait moins bien faire quand le patient est maintenu par des aides ou immobilisé par l'anesthésie. Je n'ajouterai rien sur ce point que M. Verneuil a déjà exposé, et où je ne pourrais qu'appuyer ses arguments en les reproduisant.

Il y a quelques jours, je fus consulté pa une dame, âgée de soixante-quatorze ans, qui portait au sein droit, en haut et en dedans, une tumeur grosse comme une pomme de reinette aplatie. Quand cette tumeur avait-elle paru? Personne ne le sait exactement; mais on affirmait qu'elle grossissait depuis trois mois, et qu'un point rouge, adhérent, vascularisé, sillonné de temps à autre par de vifs élancements, grandissait régulièrement depuis cinq à six semaines. Le creux de l'aisselle ne contenait aucune bosselure suspecte. C'était un squirrhe menacé d'une ulcération très-prochaine. Il me parut qu'il y avait avantage à prévenir cette éventualité en mettant à profit l'état de limitation bien nette de la tumeur. Je proposai donc l'ablation, en méditant de faire une opération à la fois courte, définitive, et sans une goutte de sang. L'âge de la malade et son excitabilité m'imposaient ces conditions. Elles ont été admirablement remplies par une double anse galvanocaustique, et je crois avoir choisi une méthode supérieure à toute autre pour ce cas particulier. Je le crois, parce que, la malade voulant

être chloroformée, je tenais grandement à ne pas pousser trop loin et à ne pas prolonger l'inhalation ; il fallait donc agir vite. Or, à force hémostatique au moins égale, l'anse coupante sectionne plus vite les tissus que la chaîne de l'écraseur, et il faut dire : beaucoup plus vite, quand une notable étendue de peau doit être divisée. Aussi, nous n'avons pas dépensé plus de 10 grammes de chloroforme ; l'opération a duré huit à dix minutes, et nous n'avons pas fait une tache de sang. Je demande, messieurs, quelle méthode opératoire aurait pu nous donner ce triple résultat, qui se résume en deux mots : rapidité, hémostasie.

Ce sont des motifs du même ordre qui m'avaient conduit à employer l'anse caustique pour les deux tumeurs érectiles que j'ai rapportées au début de cette communication. Pour ces trois cas, on aurait pu, à la rigueur, employer l'instrument tranchant suivi de cautérisation, ou les flèches caustiques, ou l'écraseur. L'anse coupante offre des avantages qui en ont fait la méthode de choix.

Mais j'ai avancé plus haut que la galvanocaustie est parfois une méthode de nécessité, c'est-à-dire qu'aucune autre ne la remplace. Je ne ferai que mentionner ici les tentatives que MM. Bœckel, Labbé, Lannelongue et moi-même nous avons faites pour appliquer l'anse galvanocaustique, *sans opération préliminaire*, au traitement des polypes naso-pharyngiens. Ces tentatives, dont quelques-unes ont été heureuses, ne sont pas le dernier mot de l'art ; et si la doctrine que défendent MM. Gosselin, Legouest et, je crois, M. Guérin sur la caducité des fibromes pharyngiens par les progrès de l'âge venait à être démontrée, elles deviendraient la première piste d'une voie bientôt foulée par la généralité des chirurgiens.

En dehors de cette double espérance, ou, si vous le voulez, de cette double hypothèse, je vous prierai de vous souvenir d'un malade dont j'ai entretenu à plusieurs reprises la Société. Ce jeune homme, que j'ai traité du mois d'avril 1872 au mois d'août dernier, pour un polype naso-pharyngien, et qui, opéré d'abord par la résection temporaire du maxillaire supérieur, vint me trouver pour une récidive considérable de son polype. Je vous ai dit que, dans le cours de l'année, après avoir vainement essayé de l'arrachement, des cautérisations au chlorure de zinc, de l'électrolyse, j'en étais venu à lui faire des séances répétées de cautérisation avec le cautère galvanique incandescent, et que ces cautérisations avaient supprimé la tumeur et enrayé tous les accidents. Vous avez vu le malade, en août dernier, robuste et vigoureux ; il nous a envoyé de

ses nouvelles tout dernièrement ; il va très-bien, travaille tout le jour, et n'est plus du tout pressé de nous revoir.

J'espère qu'il est guéri ; mais, ne le fût-il pas, son état a été prodigieusement amélioré. Vers les mois de décembre 1872 et janvier 1873, il avait été en très-grand danger. C'est le cautère électrique qui l'a sauvé. Je n'exagère rien en tenant ce langage. Je mets au défi le plus madré, le plus habile des chirurgiens de porter un cautère actuel et de s'en servir utilement dans les arrière-narines et dans la coupole du pharynx. On l'y introduira, sans doute ; mais, ensuite, on poussera un peu au hasard, et il faudra bien vite retirer l'instrument à cause de la chaleur suffocante qu'il développe ; ou bien on se servira d'une gaîne en bois, en ivoire, en carton mouillé, et on atteindra l'amygdale ou la peau du pharynx, mais point l'apophyse basilaire et encore bien moins l'apophyse ptérygoïde. Si on renonce au fer rouge pour la pâte au chlorure de zinc, les difficultés changent, mais ne sont pas moindres. La rondelle caustique est mal fixée, elle se déplace, agit sur un endroit sain et manque le lieu malade ; parfois, quand elle rencontre ou avoisine un filet du trijumeau, elle occasionne d'épouvantables névralgies récurrentes dans l'œil, les lèvres, toute la face et le crâne. Pour mon malade et moi, l'expérience a été faite à plusieurs reprises, et ni l'un ni l'autre nous n'étions satisfaits. Beaucoup de douleurs, quelques nécroses inutiles et fort peu de besogne réelle, voilà le bilan de la cautérisation chimique pour ce cas particulier.

Après ces essais infructueux, que restait-il à essayer encore ? Une nouvelle résection temporaire ou l'ablation totale du maxillaire supérieur ? C'est cette inadmissible question qui m'a conduit au galvano-cautère. Je m'en applaudis, et je suis fermement convaincu que j'aurai des imitateurs. Comment en serait-il autrement, si on compare la rapidité, l'efficacité, la bénignité du galvano-cautère avec les longues douleurs consécutives aux autres moyens, et en particulier à la cautérisation chimique ?

En effet, dès que le manuel opératoire fut bien établi, les choses se passèrent le plus simplement du monde. Le malade venait à l'amphithéâtre avec son verre d'eau à la main, son alèze et son bassin sous le bras. La séance durait quelques minutes ; il se rinçait la bouche et s'en allait gaillardement reprendre son travail ou son jeu, interrompus pour un moment.

C'est pour des cas de ce genre que le galvano-cautère me semble être la méthode qui s'impose, ce que j'ai appelé la méthode de nécessité, parce que, dans son mode d'action, elle est infiniment supé-

rieure à toute autre. Ici je voudrais être absolument clair et ne prêter à aucune équivoque. Je n'ai point en vue de formuler une règle générale pour la cure des polypes naso-pharyngiens. Ma visée est plus modeste, mais très-catégorique; je dis que chaque fois qu'on voudra détruire par la cautérisation un néoplasme situé au fond de la gorge, sans creuser de voie artificielle préalable et large, rien ne vaudra le cautère électrique.

Je m'arrête, messieurs, dans ce plaidoyer déjà long. A plusieurs reprises la Société s'est occupée de la galvanocaustie; la question est à son ordre du jour. L'occasion m'a semblé opportune pour exposer devant vous les résultats de mon expérience personnelle; je les livre à la discussion, et je vous prie de voir dans les développements que j'ai fournis l'unique désir d'être bien compris et d'éviter autant que possible les malentendus inutiles.

M. TILLAUX communique l'observation suivante à l'appui de la communication de M. Trélat.

Tumeur épithéliale de l'épiglotte et des replis glosso-épiglottiques. — Cautérisation au galvano-cautère. — P... (Simon), cinquante-deux ans, ancien gendarme, entre, le 19 octobre 1873, à l'hôpital Lariboisière, dans le service de M. Tillaux, salle Saint-Louis, n° 18.

Il y a six mois environ, au mois de mai 1873, ce malade se plaignait d'une toux persistante et d'une douleur assez vive qu'il éprouvait, surtout en avalant des aliments chauds. Cette douleur se faisait sentir dans l'arrière-gorge et sur le côté gauche de la base de la langue; le malade la comparait à celle qu'aurait pu produire un corps chaud en passant sur une plaie. L'examen de la bouche ne faisait découvrir qu'un peu de rougeur du pharynx et une hypertrophie d'un nombre assez considérable de papilles de la base de la langue. En déprimant celle-ci fortement et en provoquant ainsi un effort de vomissement, on pouvait apercevoir l'épiglotte, qui paraissait ulcérée sur le côté gauche. Le malade avait maigri, l'appétit avait diminué, et, bien que la toux parût suscitée par l'ulcération de l'épiglotte, on pensa à un commencement de tuberculose pulmonaire avec ulcération des parties supérieures des voies respiratoires. L'auscultation ne dévoilait, du reste, rien du côté du poumon. On soumit le malade à un traitement général et on lui fit toucher la gorge avec une solution de chlorate de potasse.

La toux ne fit qu'augmenter et l'état général était loin de s'améliorer. Le malade, très-préoccupé de la nature de son mal, consulta

de nouveau, trois mois après, plusieurs médecins. On découvrit alors sur l'épiglotte une petite tumeur ulcérée, grosse comme une noisette.

Comme le malade avait eu la syphilis en 1848, on pensa immédiatement à placer sous sa dépendance la nouvelle affection, et on ordonna l'iodure de potassium à l'intérieur, ainsi que des applications de teinture d'iode sur l'ulcération.

Ce traitement ne produisit pas la moindre amélioration. Les applications de teinture d'iode ne firent qu'augmenter la toux, qui s'accompagna à plusieurs reprises de crachements de sang; aussi le malade l'abandonna-t-il rapidement. Il continua encore quelque temps l'iodure de potassium sans plus de succès, et les médecins lui conseillèrent alors l'ablation de sa tumeur. Le malade n'accepta l'opération qu'au mois d'octobre, époque à laquelle il fut adressé à M. Tillaux.

L'examen qui fut fait à son entrée à l'hôpital permit de constater à la vue et au toucher une tumeur grosse comme une noisette, ulcérée, mamelonnée, qui s'étendait sur toute la face supérieure de l'épiglotte et sur les replis glosso-épiglottiques. A l'examen laryngoscopique, on ne trouvait absolument aucune altération du larynx, et la face inférieure de l'épiglotte était libre. La douleur était toujours la même, se révélant seulement au moment où le malade faisait un effort de déglutition et s'irradiant du côté de l'oreille. *Aucun ganglion sous-maxillaire.*

La santé générale n'était pas trop mauvaise ; la maigreur n'avait cependant fait qu'augmenter et l'appétit était toujours peu considérable. La toux revenait par quinte, surtout après l'attouchement de l'épiglotte. A l'auscultation de la poitrine, on ne trouvait qu'un peu d'obscurité, du murmure respiratoire au sommet droit et une légère matité à la percussion.

Le diagnostic porté par M. Tillaux fut: *Tumeur épithéliale de l'épiglotte et des replis glosso-épiglottiques.* Ne voulant cependant pas employer trop vite le traitement chirurgical, on essaya encore une fois de combattre l'influence syphilitique au moyen de frictions mercurielles sur le cou et d'iodure de potassium à l'intérieur. Au bout de quinze jours, on n'avait encore aucun résultat, et le malade réclamait une intervention plus active.

Ce fut alors que M. Tillaux, après avoir rejeté l'ablation de la tumeur (soit par l'écrasement, soit par l'anse galvanique) comme exposant à des accidents terribles, se décida à faire simplement une forte cautérisation avec le galvano-cautère.

L'opération fut faite le 1er novembre; elle fut des plus simples. Après avoir fait tirer fortement la langue en avant, de manière à découvrir l'épiglotte plus facilement, M. Tillaux, en abaissant lui-même la base de la langue au moyen d'une spatule, put porter, à quatre reprises différentes, le galvano-cautère sur la partie malade (1).

Le soir, le malade souffrait un peu de la gorge, mais il eut à peine d'enrouement et pas la moindre difficulté pour respirer. Les jours suivants, il rejeta en crachats des débris d'escharres, et on pouvait constater avec le doigt que la tumeur avait été à peu près complétement détruite.

M. Tillaux, voyant le bon résultat de la première séance, avait l'intention d'en faire une seconde; mais le malade fut pris d'une nostalgie tellement considérable qu'on fut forcé de le renvoyer chez lui le 5 novembre.

M. PANAS communique l'observation suivante :

Phlegmon orbitaire. — Méningo-encéphalite consécutive. — Névrite optique avec amaurose. — Perforation spontanée par ostéite des os du crâne. — Un jeune homme de vingt et un ans entre dans mon service, le 15 mai 1873, avec tous les signes d'un phlegmon de l'orbite gauche, développé dans le cours d'un érysipèle spontané de la face, remontant au 6 mai.

A l'entrée du malade dans les salles, on constate ce qui suit :

Exophthalmie rendant l'occlusion des paupières incomplète. Aussi la cornée correspondante est-elle le siége d'une ulcération superficielle à son sommet.

Chémosis inflammatoire avec veines sous-conjonctivales variqueuses.

Mobilité de l'œil limitée, surtout en haut et en dedans; endroit où l'on sent par le toucher une induration phlegmoneuse plus développée que partout ailleurs.

Pupille largement dilatée avec amblyopie notable, et il est à noter que l'atropine exagère la mydriase, ce qui prouve que les fibres radiées de l'iris animées par les filets sympathiques n'ont pas été atteintes.

---

(1) M. Tillaux avait pris la précaution de porter le cautère froid au fond de la gorge, et ce n'était qu'une fois le bouton placé sur l'épiglotte que la pile était plongée dans le liquide. De cette manière, on évitait de cautériser les parois de la bouche et du pharynx.

A l'ophthalmoscope, on trouve la papille optique blanche; les artères rétiniennes presque absentes et les veines congestionnées formant des circonvolutions.

Le malade accuse peu de douleur et n'a point de fièvre.

Le 1er juin, une ponction est faite dans le grand angle de l'œil, qui laisse écouler une cuillerée à café de pus bien lié. Un tube à drainage y est laissé à demeure.

Le 25 juin, après quelques jours de douleurs, perforation du tympan gauche et écoulement du pus par l'oreille, qui persiste depuis lors.

Le 6 juillet, dans la nuit, cris et attaque épileptiforme qui disparaît dans la journée.

Le 12, empâtement de la fosse temporale correspondante. La vision, qui allait en diminuant de jour en jour, se trouve définitivement abolie, alors que l'ulcération de la cornée était déjà cicatrisée et que l'œil avait repris presque complétement sa place dans l'orbite.

Le 17, douleurs violentes à la tête et cris dans la nuit, qui se calment le lendemain.

Le 6 août, gonflement temporal progressivement croissant, empâtement de toute la moitié correspondante du crâne et nouvelle attaque épileptiforme dans la nuit.

Le 25 septembre, on sent un point de fluctuation profonde au niveau de la suture écailleuse du temporal.

Le 5 octobre, la fluctuation étant devenue plus évidente, on y pratique une incision intéressant toutes les parties molles jusqu'à l'os, après avoir chloroformé le malade. Au fond de l'incision, on trouve une cuillerée de pus sous le périoste décollé, et l'on sent que l'os temporal offre deux perforations par où le stylet peut pénétrer assez profondément dans le crâne, sans qu'il en sorte une seule goutte de pus. Les deux orifices étaient séparés entre eux par un petit pont de tissu osseux, qui fut enlevé à l'aide de la gouge.

Une trépanation en règle ayant été jugée inopportune, la plaie fut pansée à plat.

Le 8 octobre, alors que le malade allait très-bien et que l'incision pratiquée avait considérablement diminué l'empâtement de la région temporale, le malade fut repris d'un nouvel érysipèle, dont il guérit le 25 du même mois, mais en conservant une roideur du cou, de la dysphagie et une tendance à la somnolence.

Le 26 octobre, il est pris de fièvre sans cause apparente, et une nouvelle attaque épileptiforme se déclare dans la nuit.

La fièvre continue; douleurs de tête violentes et cris dans la nuit du 31, puis coma; respiration stertoreuse et mort le 1er novembre, à dix heures du matin.

Autopsie le 2 novembre.

Toute la corne sphénoïdale du cerveau (lobe moyen gauche) n'est qu'une bouillie purulente, parsemée de foyers purulents et de nodosités tuberculiformes, qui ne sont autre chose que du pus en voie d'inspiration régressive.

Cette altération avait marché de la circonférence au centre, mais sans que la circonvolution de l'*insula*, la couche optique et le corps strié en fussent sensiblement atteints. Aussi est-il à noter que l'individu n'avait jamais éprouvé, pendant la vie, aucune perte de la sensibilité, ni du mouvement volontaire, ni même de l'intelligence, en dehors de ses attaques épileptiformes.

Les méninges, dans toute la fosse sphénoïdale, étaient adhérentes, infiltrées de pus, mais il n'y avait là aucune collection purulente extra-cérébrale. La dure-mère, qui était intacte, n'adhérait que faiblement aux os sous-jacents, qui étaient atteints d'*ostéite* raréfiante, et les trous dont nous avons parlé n'étaient que la conséquence de la résorption du tissu osseux en ce point.

Une autre usure s'était faite à la base, dans cette espèce de scissure intermédiaire au rocher et à l'écaille du temporal. Le trou qui en résultait faisait communiquer le foyer de la suppuration avec la caisse du tympan. Aussi le pus qui s'écoulait par l'oreille prenait sa source dans la lésion intra-crânienne.

A côté de ces lésions principales, il y avait une méningite généralisée et suppurée de la base, qui s'étendait jusqu'à la base inférieure de la protubérance et du bulbe, et c'est à celle-ci qu'il faut attribuer la cause prochaine de la mort, et les accès convulsifs qui ont fait leur apparition à plusieurs reprises dans le cours de la maladie.

Les autres parties du cerveau, les ventricules, la voûte à trois piliers, ainsi que le chiasma et les bandelettes optiques, étaient saines. Seul, le nerf olfactif, du même côté, nous a semblé diminué de volume.

Passons maintenant aux lésions intra-orbitaires, dont l'intérêt anatomo-pathologique se rattache à l'étude du nerf optique entièrement privé de ses fonctions pendant la vie, ainsi qu'il a été dit dans l'observation.

Le globe de l'œil n'offre aucune lésion extérieure et apparente.

Le tissu cellulaire, lâche, continu dans la capsule de Tenon, est souple et tout à fait normal, ainsi que cette capsule elle-même.

Par contre, toutes les parties molles (graisse et muscles) situées en arrière de la capsule fibreuse de l'œil, autrement dit vers le sommet de l'orbite, sont décolorées, lardacées, et témoignent de l'inflammation phlegmoneuse dont elles avaient été le siége. En ce point tout semble confondu, même le nerf optique, qu'il faut sculpter pour l'isoler du reste. L'artère et la veine ophthalmique, quoique très-réduits de volume, sont perméables, et il en est de même du sinus caverneux.

Il suit de là :

1° Que la moitié postérieure seule du nerf optique s'est trouvée en rapport avec la lésion orbitaire ;

2° Que l'inflammation érysipélateuse s'est propagée dans le tissu cellulaire de l'orbite (phlegmon orbitaire proprement dit), et, de là, dans le crâne par la fente sphénoïdale, sans passer par la veine ophthalmique et le sinus caverneux (phlébite optique), et sans intéresser le tissu cellulaire rétro-bulbaire et la capsule de Tenon. Ainsi s'explique, d'une part, l'absence de l'infection purulente, qui, d'après ma propre expérience, est la terminaison à peu près fatale de la phlébite optique, suite d'anthrax et autres lésions de la face ; et, d'autre part, la conservation pendant la vie de la mobilité du globe.

On pourrait supposer que l'atrophie du nerf optique dépendait ici de la compression exercée sur ce nerf par le phlegmon rétro-bulbaire; mais, sans nier que cette compression y ait contribué pour sa part, nous allons voir que la lésion provenait de toute autre chose, à savoir, de la névrite, qui s'était emparée de la totalité du nerf, depuis le trou optique jusqu'à son insertion sur le bulbe.

Ce nerf n'avait évidemment rien perdu de son volume ; seulement il se montrait d'un blanc mat et était tout à fait exsangue. Sa consistance était plus dure qu'à l'état normal. Des coupes faites sur divers points perpendiculairement à son axe, ont permis de constater que la substance nerveuse avait fait place à un tissu grisâtre, translucide, homogène, confondu avec la gaine fibreuse et le névritisme, et entièrement formé de tissu conjonctif en voie de prolifération. Ce n'est que tout à fait au centre qu'on apercevait encore un simple tractus blanchâtre, dernier vestige de la substance nerveuse primitive. Quant à l'artère centrale de la rétine, il n'en existait plus trace.

Une chose digne de remarque, c'est que la substance nerveuse

allait en diminuant, depuis le trou optique jusqu'au globe de l'œil, à tel point qu'au voisinage de ce dernier il n'en existait plus trace.

En résumé, nous avions affaire ici à une atrophie nerveuse par *substitution cellulaire*, conséquence de la névrite, et non à une atrophie par *résorption* de tous les éléments constitutifs du nerf, comme cela s'observe dans la simple compression de celui-ci.

On sait depuis longtemps que, parmi les ophthalmies, deux cas peuvent se présenter : tantôt, une fois l'œil rentré dans l'orbite, la fonction visuelle se rétablit, et, d'autres fois, la fonction reste à jamais abolie et va même en déclinant de plus en plus.

Il est permis dès lors de distinguer deux groupes de faits et de penser que dans l'un il s'agit simplement d'une paralysie par compression pure, tandis que dans l'autre la névrite optique joue le principal rôle; aussi la désorganisation du nerf continue, alors même que la cause qui l'a produite viendrait à disparaître.

Un détail non moins important, c'est de voir que la névrite qui, dans ce cas, avait procédé d'arrière en avant, a entraîné une désorganisation *récurrente* du nerf, ce qui paraît supposer que la fibre sensitive se trouve soumise à une influence nutritive de la part des cellules centrales auxquelles elle aboutit, puisque nous voyons cet élément dégénérer avec plus de rapidité à la périphérie qu'au centre, sous l'influence morbifique ; ici la *phlegmasie conjonctive proliférante*.

C'est là un détail d'anatomie pathologique que nous tenions à bien faire ressortir, d'autant plus que nous n'avions pas eu l'occasion de le trouver mentionné dans les livres qui traitent de la névrite optique, indépendante de la rétinite papillaire.

La séance est levée à cinq heures et demie.

Le secrétaire : TILLAUX.

SÉANCE DU 12 NOVEMBRE 1873.

Présidence de M. TRÉLAT.

Le procès-verbal de la précédente séance est lu et adopté.

CORRESPONDANCE

La correspondance comprend :

La *Gazette des Hôpitaux*; — l'*Union médicale*; — la *Gazette hebdomadaire*; — le *Journal de Médecine et de chirurgie pratiques*; — la *Gazette obstétricale*; — le *Progrès médical*; — le *Mouvement médical*; — la *France médicale*; — la *Tribune médicale*; — le *Lyon médical*; — l'*Alger médical*.

M. le docteur Patrick Heron Watson envoie à la Société un mémoire sur : l'*Extirpation de la thyroïde*.

M. DEMARQUAY offre de la part du docteur Esmarck, membre correspondant étranger, un *Mémoire sur un procédé hémostatique préventif dans les opérations*.

M. DE SAINT-GERMAIN : un mémoire de M. le docteur Hand Vogel sur : l'*Orlotomie*.

M. TRÉLAT offre, de la part du docteur Wecker, un mémoire sur l'*Iridotomie*.

M. MAGITOT offre, de la part du docteur Moreau, un mémoire sur l'*Hémorrhagie consécutive à l'extraction des dents*.

M. DEMARQUAY rend compte à la Société d'une observation adressée par le docteur Bailly de Chambly. Il s'agit d'une hernie crurale étranglée qui nécessita la kélotomie. Après avoir mis l'intestin à nu, M. Bailly pratiqua l'aspiration sept fois de suite avec la seringue de Pravaz, et la réduction s'opéra très-aisément.

Quinze jours après l'opération, la malade se levait et marchait.

M. DEMARQUAY fait la communication suivante, à l'occasion du nouveau procédé hémostatique du professeur Esmarck.

Pendant mon dernier séjour à Vienne, j'ai vu appliquer deux fois ce mode de compression par le chirurgien de Kiel dans le service de

mon ami le docteur Mosetig. M. Ricord assistait également aux opérations dont je vais rendre compte. Nous avons assisté à une amputation de cuisse faite par M. Esmarch et à une amputation de pied par le procédé de Pirogoff, faite avec une grande habileté par M. le professeur Mosetig. L'amputation de la cuisse était nécessitée par une brûlure étendue et profonde de la jambe, l'amputation du pied était indiquée par une lésion profonde des os du tarse. Pendant ces deux graves opérations les malades ont perdu quelques grammes de sang. Frappé des avantages de ce mode de compression que je ferai connaître plus loin, je l'ai employé trois fois dans les circonstances suivantes à l'hôpital et en ville, en présence de MM. Ricord et Hervez de Chégoin. 1° J'ai pratiqué une amputation de la jambe droite à la partie inférieure; grâce à cette compression, mon opérée n'a point perdu 20 gouttes de sang. L'opération terminée, j'ai dû lier les vaisseaux artériels, en les isolant des veines et du nerf avec la plus grande facilité. 2° L'ablation de l'indicateur et d'une partie du premier métacarpien correspondant sans perte de sang. 3° Enfin, j'ai enlevé du bras droit d'un enfant une tumeur fibro-vasculaire volumineuse. La compression élastique bien faite m'a permis de disséquer avec une grande facilité cette tumeur sans perdre une goutte de sang, et de lier les vaisseaux importants pendant que le membre était encore soumis à la compression. Celle-ci enlevée, j'ai dû lier encore quelques petits vaisseaux. L'enfant a à peine perdu quelques grammes de sang. Ce procédé d'hémostase très-simple est destiné, suivant moi, à rendre un véritable service à la chirurgie; il permet au chirurgien de pratiquer les opérations les plus graves sur les membres avec le secours d'un seul aide intelligent pour donner le chloroforme, et de quelques aides assez forts pour contenir les opérés; la compression des vaisseaux, grâce au professeur Esmarch, est devenue d'une grande facilité. Voici en quoi elle consiste : il faut avoir une bande assez longue de 8 à 10 mètres en soie et caoutchouc, ou en coton et caoutchouc, ayant assez de consistance pour faire une compression élastique suffisante; avec cette bande on exerce une compression depuis l'extrémité du membre jusqu'à sa partie supérieure. Afin que la pression des doigts ne soit point douloureuse, je les ai enveloppés d'ouate. Si le membre sur lequel on doit faire la compression est couvert de plaies, on le recouvre soit avec un taffetas gommé ou avec de l'ouate ; j'ai enveloppé le pied de mon amputée avec de l'ouate. La compression méthodique du membre sur lequel on doit opérer se fait pendant le sommeil chloroformique; elle pourrait se faire en dehors, n'étant

point douloureuse; il faut que cette compression soit bien faite, méthodique, et modérément serrée; son but est de chasser le sang des vaisseaux veineux et capillaires et d'interrompre la circulation artérielle sur tout le parcours du membre. Cela fait, on applique une compression circulaire sur la partie supérieure du membre, à l'aide des deux ou trois circulaires faits avec un gros tube en caoutchouc élastique; cette dernière compression assure l'arrêt complet de la circulation dans le membre à opérer. Cette compression terminée, le chirurgien découvre la partie qu'il veut enlever et se met à opérer avec la même facilité que s'il opérait sur le cadavre, qu'il s'agisse d'une amputation, d'une résection, ou d'une ablation de tumeur. L'opération terminée, le chirurgien lie les vaisseaux importants, ceux dont les rapports sont bien connus, les isole des veines et des nerfs. Cela fait, toute compression est enlevée, le membre sur lequel on a agi a un aspect tout à fait cadavérique, qui disparaît rapidement avec le retour de la circulation capillaire; alors le chirurgien découvre quelques petits vaisseaux qu'il n'avait point vus, ce sont les seuls qui donnent du sang. Tel est dans sa simplicité le procédé d'hémostase de M. Esmarch destiné, suivant moi, à rendre de grands services à la chirurgie.

Ceux de nos collègues qui voudront y avoir recours trouveront chez M. Galante les éléments nécessaires à cette compression. Avant de recourir à ce moyen hémostatique, j'ai voulu calmer certaines inquiétudes que j'avais, 1° sur la douleur; je me suis bien vite convaincu en l'appliquant de 15 à 20 minutes sur le membre d'une emme affectée de varice, que cette double compression n'était point très-douloureuse et qu'elle était très-supportable quoique très efficace; car le membre, après une compression de 15 à 20 minutes, avait pris un aspect tout à fait cadavérique; 2° on pouvait craindre que le refoulement de tout le sang d'un membre dans le torrent circulatoire n'eût une influence fâcheuse, il n'en est rien; M. Esmarc, voulant enlever sur un homme des portions de tibia nécrosé sur les deux membres, soumit les deux membres de cet individu à une double compression sans aucune suite fâcheuse; 3° on pouvait se demander si la suspension dans un membre de toute circulation pendant un temps qui peut varier de 15 à 45 minutes, n'avait point de suite fâcheuse sur l'opération elle-même, soit au point de vue des hémorhagies primitives, soit au point de vue des suites ultérieures des opérations.

On pouvait aussi se demander si la compression énergique faite avec un gros tube en caoutchouc, n'avait point une fâcheuse influence

sur les gros vaisseaux. J'ai consulté à ce sujet MM. les professeurs Billroth et Mosetig ; ces messieurs m'ont parfaitement rassuré à ce sujet ainsi que l'auteur de la méthode. Les résultats primitifs de ce mode de compression que j'ai vus à Vienne, ceux que j'ai obtenus à Paris, m'ont engagé en déposant sur le bureau la brochure de M. Esmarch, de vous exposer sa manière de faire; bientôt d'ailleurs, dès que nos collègues l'auront expérimenté, nous pourrons avec plus de connaissance de cause, discuter la valeur et l'opportunité de son emploi dans la chirurgie civile comme dans la chirurgie d'armée.

ÉLECTION

La Société procède à l'élection de la commission pour le prix Duval.

Sont nommés : MM. Marjolin, Dubrueil, Dolbeau, Paulet, Guéniot.

RAPPORTS

M GIRAUD-TEULON lit le rapport suivant, sur deux mémoires adressés à la Société par M. le docteur Gayat, de Lyon.

De l'inflammation des anciennes opacités de la cornée. — Le titre qui précède, et donné par l'auteur à son mémoire, nous a paru trop concis, et même insuffisant : en y ajoutant quelques mots, il en eût fait à l'instant comprendre la portée, tout en la circonscrivant. Ce complément eût dû, suivant nous, être celui-ci : *Des anciennes opacités de la cornée, sous le rapport de leur prédisposition aux récidives inflammatoires.* Sous cette forme, on eût eu, à l'avance, une idée générale du sujet traité par notre confrère.

M. Gayat, observant les opacités cornéales consécutives aux ulcérations superficielles d'une certaine durée, a cru remarquer que ces cicatrices opaques se comportaient parfois de la même façon que les cicatrices ayant leur siége dans le derme. Il exclut, bien entendu, de ce rapprochement, les opacités déposées dans les strata profonds, couches qui n'ont point, comme l'ont prétendu quelques-uns, la spécialité exclusive des cicatrices opaques.

Il ne s'agira pas non plus dans ce travail des leucômes adhérents, dans lesquels le tissu cornéal se voit histologiquement envahi par du tissu irien, mélange dont on connait la facilité inflammatoire et la tendance au ramollissement staphylomateux. Les seules opacités en question dans cette étude seront donc exclusivement celles des couches superficielles, en y comprenant leur limite natu-

relle, la membrane de Bowmann. Avant de les envisager sous le rapport clinique, l'auteur les étudie au microscope, et retrace le tableau qui en a déjà été présenté par les micrographes. La lecture de cette exposition anatomo-pathologique suffit à elle seule pour faire comprendre que les tissus qui ont été le siége de semblables évolutions cellulaires se voient plus que les tissus normaux prédisposés à la desquamation ou à l'exfoliation. Cette remarque a conduit notre confrère à relever, parmi ces kératites à récidive, qui font le désespoir des cliniciens, un certain nombre de cas, dans lesquels la nouvelle ulcération s'offrait d'emblée sur la cicatrice laissée par une ulcération antérieure. Son travail en rapporte quatre observations, d'où l'on peut, sans apparente témérité, conclure que, dans le cours de plusieurs poussées herpétiques ou impétigineuses sur la cornée, d'anciennes cicatrices se sont vues le siége de prédilection des ulcères successivement apparus et guéris.

Ces coïncidences de lieu dans l'éclosion des vésico-pustules herpétiques sur la cornée, à différentes époques, ont conduit M. Gayat à reconnaître une certaine analogie entre ces processus et ceux que présentent les cicatrices du derme et des muqueuses.

Dans les cicatrices cutanées, le vernis extérieur (l'épiderme) est toujours constitué par des couches assez minces et irrégulièrement déposées; ces inégalités d'épaisseur et de fermeté le rendent beaucoup plus sujet que l'épiderme des parties voisines à la desquamation comme à l'inflammation. Ce serait assurément là une ressemblance à noter entre les réparations épithéliales de la cornée et celles du derme.

La même analogie ne s'observerait-elle pas entre certaines taies cornéales, avec proéminence verruqueuse ou fongueuse (ulcère végétant de la cornée) et les hypertrophies des cicatrices de la peau: connues sous le nom de chéloïdes ?

Ce point de vue nouveau s'est fondé chez l'auteur sur cette considération qu'il ne pouvait guère s'être rencontré dans les cas tombés sous son observation une maladie de nature et de forme nouvelles. Il a dû y reconnaître les mêmes origines qu'aux premières invasions observées. D'où venait donc cette constance dans l'élection du siége? Sans doute, a pensé M. Gayat, de l'altération de l'épithélium. A l'état normal une couche d'épithélium intacte oppose une barrière infranchissable aux infiltrations et communications extérieures; mais il en est tout autrement, lorsque le stratum est fendillé ou interrompu dans sa continuité. Il se passe ici ce qui s'observe couramment dans les cicatrices de la peau que l'on voit s'ul-

cérer si facilement au moindre frottement, et dont les ulcérations secondaires offrent une telle tendance à la durée et à la récidive.

Nous terminons ici l'exposition des idées suggérées à notre confrère par l'observation de faits qui lui ont paru nouveaux, ou non signalés jusqu'ici. La raison d'être qu'il leur attribue n'a rien en soi qui doive être repoussé, et la logique y donne son assentiment. Assurément on peut expliquer ainsi la plus longue résistance au traitement que présentent parfois certaines kératites, que rien n'eût pu faire distinguer à priori de celles si communes qui affluent dans nos cliniques et aux consultations publiques. Cependant il serait imprudent de se prononcer trop vite, et nous attendrons une plus grande masse de faits, pour l'observation desquels les sujets ne manqueront certainement pas.

En terminant, puisqu'il ne s'agit que de signaler aux praticiens un objet d'observation, rappelons-leur le grand intérêt qui s'attache, au point de vue pratique, à la solution des deux questions suivantes :

1° Doit-on considérer, avec les auteurs anciens, comme *devant* être *curatives* des inflammations provoquées sur des taies anciennes, circonstance qui se présente quelquefois, les cicatrices se trouvant, après cette crise inflammatoire, remplacées par un tissu sain ou transparent? Le travail de M. Gaya tsemble démontrer qu'il n'en est pas toujours ainsi.

2° Au même point de vue de la disparition des taies cornéales, réunir le plus de faits possible, de nature à établir l'influence de l'iridectomie sur la résorption de ces taies? L'observation de faits de cette nature devient tous les jours plus fréquente ; il serait avantageux de fixer positivement les idées sur le mérite de cette intervention, employée directement comme traitement des taies.

Résultats de quatorze expériences relatives à la régénération du cristallin des lapins. — Conclusions applicables à l'homme. — La régénération par le périoste de l'os extrait de son enveloppe a ému plus d'une fois les échos de cette enceinte. Celle du cristallin par sa capsule, après une semblable extraction, sera-t-elle moins sujette à difficultés? C'est une question dont je vais avoir l'honneur de vous entretenir, et qui a été soulevée, dans un travail présenté à la compagnie par M. le docteur Gayat, de Lyon, et renvoyé par elle à une commission composée de MM. Verneuil, Després et le soussigné rapporteur.

Cette question n'est encore, pourrait-on dire, qu'à l'état embryon-

naire, ainsi que les éléments sur lesquels elle repose. Introduit pour la première fois en 1825 par MM. Cocteau et Leroy d'Etiolles, continuée par Backhausen, Lowenhardt, Davidson en 1827, Day en 1828, Mayer et Middlemore en 1832, Textor et Valentin en 1842, elle avait été reprise en 1867 par M. Milliot, auquel on doit et de bonnes expériences et une étude bibliographique que je viens, d'après lui, de vous cataloguer. Tous ces auteurs, sauf Backhausen, ont admis la régénération du cristallin, et telle était aussi la conclusion de M. Milliot, dont le travail figure en résumé dans les comptes rendus de l'Académie des sciences pour 1867.

Dans une note lue devant la Société de biologie, en avril 1870, M. Felippeaux apporta de nouvelles expériences confirmatives de celles dues à M. Milliot, et desquelles il résultait également que l'on doit admettre au nombre des régénérations incontestables celles du cristallin chez les jeunes mammifères, sous cette condition, toutefois, que la capsule ait été laissée en place et n'ait pas subi une trop grande dilacération.

Ces conclusions ont paru excessives à M. le docteur Gayat « Utilisant ces premières expériences, dit-il, et appliquant à mes expériences personnelles entreprises sur d'autres données les résultats de mes recherches antérieures sur la capsule du cristallin, j'ai été amené à conclure que ce qu'on regardait comme une régénération n'était qu'*un complément de développement des cellules épithéliales de la cristalloïde et des fibres nucléées de la gouttière équatoriale,* lesquels éléments restent adhérents à la capsule, même dans les extractions les plus complètes du cristallin hors de son enveloppe. A part de très-rares exceptions, je n'ai observé l'apparition de masses nouvelles que sur de jeunes lapins non encore parvenus au terme de leur croissance. »

En suivant l'auteur dans la description de ses expériences, dont le nombre s'est élevé à quatorze, et dont la durée maximum a été de 393 jours, on constate que M. Gayat a pu reconnaître, avec MM. Milliot et Felippeaux, que les sacs capillaires des cristallins extraits renfermaient, en effet, des produits de sécrétion nouveaux, mais que ces masses offraient une transparence plutôt incomplète que parfaite, des formes un peu moins que géométriques, et enfin une composition histologique rappelée plus haut et différant assez notablement de la constitution normale du cristallin, au point de vue du groupement très-irrégulier des éléments.

L'analyse des expérimentations de M. Gayat n'est pas moins affirmative sous le rapport optique : « L'examen ophthalmoscopique,

dit l'auteur, pratiqué sur les yeux soumis à l'expérience, n'a jamais donné une image, même passable, des détails du fond de l'œil: et les animaux opérés s'orientaient péniblement dans leur cage à la recherche de leur nourriture. On voit donc qu'il y a loin des propriétés optiques de ces productions à la perfection du cristallin normal. »

Nous nous associerons volontiers aux conclusions suspensives qui semblent se dégager du travail de M. Gayat.

L'ensemble des expériences témoigne de ce fait, que chez de très-jeunes mammifères la couche endothéliale de la cristalloïde antérieure, laissée en place et la plus intacte possible, à la suite d'une extraction, se reprend à proliférer et reconstitue un bloc de tubes cristalliniens, plus ou moins irréguliers dans leur groupement, et présentant, par conséquent, une transparence laissant à désirer. Cela ne doit choquer aucune conviction : la période embryonnaire n'est pas assez loin du moment de l'expérience pour rendre ces faits merveilleux ; ce n'est là qu'une question histologique se rattachant encore aux périodes de développement physiologique de l'individu. A ce titre, elle ne peut être que favorablement reçue et encouragée. Mais la chirurgie y peut-elle, dès ce moment, relever, pour son propre compte, quelque résultat avantageux ? Nous ne le croyons pas, si ce n'est au point de vue indirect.

Si la capsule laissée trop intacte après une extraction est encore apte à proliférer, l'état pathologique de la nutrition chez un cataracté opéré doit nous faire redouter, plutôt qu'accueillir comme un bienfait, cette prolifération, et si sa transparence est plus ou moins parfaite chez un jeune lapin, plein d'énergie vitale, nous nous assurons que les produits de cette régénération chez nos opérés sont à l'avance frappés dans leur transparence.

Restituons donc ces intéressants travaux aux laboratoires de la physiologie expérimentale, et n'en retenons pour le moment que cette conclusion de M. Gayat : Au point de vue opératoire chez l'homme, il faut faire à la capsule de larges dilacérations, facilitant la sortie du cristallin, et s'opposant, en même temps, en toute éventualité, à la reproduction d'éléments nouveaux.

Autrement dit, au lieu d'accueillir comme un bienfait la reproduction possible de quelque chose qui vienne remplacer le cristallin, envisageons cette éventualité comme un danger chirurgical, et plaçons-nous dans les conditions les moins propres à amener une semblable reproduction.

Concurremment avec les mémoires que nous venons d'analyser, et

à l'appui de sa candidature comme correspondant national, M. le docteur Gayat a déposé sur le bureau de la Société :

1° Sa thèse inaugurale, traitant des indications de *l'amygdalotomie*;

2° Un article bibliographique extrait des Ann. d'ocul. sur l'important ouvrage de Ed. de Jœger : *Contributions à la pathologie de l'œil*;

3° Une observation de choroïdite suppurative avec collection purulente au-dessous du tendon du Droit supérieur ;

4° Une étude sur les corps étrangers de la conjonctive et de la cornée.

Après avoir proposé à la Société d'adresser des remercîments à l'auteur pour ses communications et d'ordonner leur admission dans ses mémoires, nous rappellerons la distinction dont il a déjà été l'objet de la part de la Société (Prix Laborie, encouragement, en 1872), et nous proposerons l'inscription du candidat sur la liste des correspondants nationaux.

LECTURE

M. CAZIN (de Boulogne) lit une observation intitulée : *Contributions à la cure radicale de l'extroversion de la vessie.* (Renvoyé à une commission composée de MM. Marjolin, Tarnier, Dubrueil.)

COMMUNICATION

M. GUÉNIOT communique l'observation suivante :

Hernie congénitale étranglée, chez un enfant de trois mois. — Opération. — J'ai dû pratiquer récemment la kélotomie dans des conditions très-exceptionnelles, qui me paraissent dignes d'être mentionnées.

Le malade était un enfant de trois mois, entré dans mon service le 26 septembre dernier, pour une petite tumeur de l'aine droite. Après un examen minutieux de cette tumeur, qui avait le volume d'un marron, je conclus à l'existence d'une hydrocèle de la tunique vaginale, ou d'un kyste du cordon spermatique. Elle était, en effet, de forme sphéroïdale, à parois tendues et élastiques comme celles d'une collection liquide; à la lumière, elle offrait une certaine translucidité. Quoique légèrement mobile dans tous les sens, elle était néanmoins irréductible et n'augmentait pas de volume pendant les cris du petit malade. Le testicule de ce même côté res-

tait contenu dans l'abdomen, et la bourse correspondante était complétement affaissée. Du côté gauche, au contraire, le testicule et toute la région inguino-scrotale se trouvaient régulièrement conformés. L'état général de l'enfant était d'ailleurs très-satisfaisant.

Environ dix jours plus tard, sous l'influence d'une toux passagère, la tumeur descendit au-dessous de l'orifice cutané du canal inguinal; elle avait conservé son volume primitif, et sa translucidité était devenue plus facile à constater. Le testicule paraissait adhérent à sa partie supérieure et occuper la terminaison du canal. Je m'abstins de toute médication, me bornant à observer l'évolution de la tumeur.

Sur ces entrefaites, il s'était produit, sans cause connue, à la partie interne et inférieure de la jambe gauche, un petit ulcère qui, malgré des soins attentifs, fut très-long à se cicatriser. Enfin, une conjonctivite purulente se déclara aux deux yeux.

L'enfant, confié dès son entrée à une bonne nourrice, continuait néanmoins à prospérer; son ophthalmie était en traitement, sa bronchite guérie et son ulcère cicatrisé, lorsque, le 11 novembre, on m'apprit que, depuis la veille, il n'avait cessé de vomir, qu'il s'était affaissé rapidement, et se trouvait alors mourant. La nourrice ajouta que, depuis deux jours, il n'avait pas eu d'évacuation alvine, et même avait peu uriné.

Je trouvai, en effet, le petit malade pâle, amaigri, et dans une sorte de torpeur due à son extrême faiblesse. Ses paupières, quoique complétement désenflées, restaient fermées. Sa respiration était courte et précipitée; le ventre, très-ballonné, était sillonné par de nombreuses veines qui s'étendaient jusque sur le devant de la poitrine. La tumeur était sensiblement modifiée. Elle s'offrait alors sous la forme d'un cylindre gros comme le doigt, qui se prolongeait à travers le canal inguinal jusque dans le ventre. L'extrémité inférieure ou cutanée de ce cylindre était seule fluctuante : c'était le vestige de la tumeur liquide primitive. Tout le reste, au contraire, était dur et n'offrait aucune partie distincte. Le cathétérisme de la vessie n'amena que quelques grammes d'urine, et les tentatives du taxis furent totalement infructueuses.

A n'en pas douter, il s'agissait d'un étranglement herniaire, l'intestin formant, avec l'appareil testiculaire, une masse compacte et en quelque sorte homogène. L'enfant était moribond; je crus lui donner, par l'opération de la kélotomie, une faible chance de salut.

J'incisai avec précaution jusqu'à la tunique vaginale, que je ponctionnai à sa partie inférieure. Il s'écoula alors quelques grammes

de liquide visqueux. Le testicule et l'épididyme furent mis à nu; derrière et un peu au-dessus de ces organes, se trouvait la portion herniée de l'intestin, formant une tumeur grosse comme une cerise et couverte de quelques fausses membranes d'apparence assez anciennes. Une sonde cannelée ne put être introduite qu'avec difficulté entre l'intestin et l'anneau externe, siége de l'étranglement. Je débridai ensuite, en haut et un peu en dedans, à l'aide d'un ténotome à lame très-fine. La réduction devint ainsi facile.

Aucun incident ne se produisit pendant l'opération, qui fut simple et pratiquée sans chloroforme. L'enfant, très-affaibli, sentit d'ailleurs à peine la douleur de l'incision. Je plaçai deux serres-fines à la partie supérieure de la plaie, puis j'exerçai une pression modérée avec de la charpie et un bandage. Enfin, je prescrivis une cuillerée à café de sirop de rhubarbe composé et l'application d'un suppositoire simple.

Pendant une heure, l'enfant parut être en meilleur état; après quoi, les vomissements de matières intestinales reparurent, et la mort survint dix heures après l'opération.

A l'autopsie, l'examen de la plaie me fit constater que la hernie ne s'était pas reproduite au dehors. Je trouvai l'intestin grêle, extrêmement distendu par des gaz et formant de nombreuses circonvolutions, toutes agglutinées entre elles par des pseudo-membranes d'origine récente. Du liquide roussâtre s'écoula en assez grande abondance de la cavité péritonéale. Le gros intestin, dans toute sa longueur, contrastait par son affaissement et ses petites dimensions avec celles de l'intestin grêle démesurément développé.

La portion étranglée de l'intestin appartenait à l'iléon et n'était distante du cœcum que de cinq centimètres. Elle se trouvait encore engagée dans le canal inguinal, occupant les deux tiers profonds de ce dernier; et je dus, pour l'en retirer, exercer un certain effort de traction. Elle était brunâtre, grosse comme une aveline et recouverte de quelques pseudo-membranes. Ce n'était pas la circonférence entière de l'intestin qui se trouvait ainsi herniée, mais les deux tiers seulement de cette circonférence. L'autre tiers, adhérent au mésentère, ne participait pas à l'étranglement; toutefois, le calibre de l'intestin n'en était pas moins complétement effacé. Il s'agissait donc, comme on peut le voir sur la pièce, d'un véritable pincement. Les deux portions d'intestin, faisant suite à la partie herniée, avaient chacune un calibre de deux à trois centimètres, par conséquent très-supérieur au diamètre des orifices du canal inguinal, qui ne mesurait que sept millimètres. Ces orifices offraient

l'un et l'autre un bord tranchant et résistant. A leur niveau, le péritoine n'était pas altéré. Enfin, le débridement de l'anneau externe qui, seul avait été incisé, était accusé par une encoche de deux millimètres de profondeur. Le cordon testiculaire présentait son trajet accoutumé.

De l'observation qui précède, je crois pouvoir déduire les conséquences suivantes :

1° L'âge du petit malade est une circonstance très-insolite : jusqu'ici, c'est à ma connaissance le premier exemple de ce genre qui ait trait à un enfant aussi jeune ;

2° Dans ce cas, l'étranglement paraît bien avoir eu pour agent les deux anneaux fibreux du canal inguinal, l'anneau sous-cutané principalement. La doctrine absolue de Malgaigne, en vertu de laquelle la striction serait toujours produite par le collet du sac herniaire, se trouverait par conséquent ici en défaut ;

3° Après avoir levé l'étranglement, il est d'usage, dans la kélotomie pratiquée chez l'adulte, d'attirer au dehors la portion herniée de l'intestin, afin de voir si elle n'est point trop altérée pour être réduite dans l'abdomen. Cette pratique n'aurait pu être réalisée chez mon petit malade sans risquer de produire des lésions très-dangereuses. On se rappelle, en effet, l'énorme disproportion qui existe entre le diamètre des anneaux et celui de la portion d'intestin qui fait suite à la partie herniée. Je ne tentai pas cette manœuvre, et je crois qu'en semblable circonstance il conviendrait de s'en abstenir ;

4° Pareillement, chez l'adulte, une fois l'intestin rentré, on s'assure de sa bonne et complète réduction en introduisant le doigt jusque dans l'abdomen. Chez l'enfant du premier âge, au contraire, en raison même de l'étroitesse des anneaux, cette manière de faire serait ou impossible ou très-nuisible. Cependant, la présence (constatée à l'autopsie de mon petit malade) d'une partie de la hernie dans les deux tiers supérieurs du canal inguinal, démontre qu'il est nécessaire de s'assurer par un moyen quelconque si l'intestin est totalement rentré dans l'abdomen. Pour réaliser cette indication, si j'avais à répéter la kélotomie sur un aussi jeune sujet, j'emploierais volontiers le moyen suivant : Avec une pince ordinaire à ligature, pince dite à verrou, je saisirais fortement un petit morceau d'éponge ou d'amadou, et à l'aide de ce piston improvisé je parcourrais toute la longueur du canal inguinal, refoulant ainsi devant l'instrument les portions d'intestin qui auraient pu s'attarder dans ce conduit ;

5° Enfin, je rappellerai en terminant la diminution rapide du liquide de l'hydrocèle et la disparition brusque de la tuméfaction des paupières, qui furent constatées dans le cours des accidents. On devine aisément la cause physiologique de ce double phénomène. Pour ma part, depuis six ans que je dirige le service des Enfants-Assistés, j'ai toujours vu, sur les sujets atteints d'ophthalmie purulente, les paupières s'affaisser et la sécrétion du pus se tarir dans les vingt-quatre ou quarante-huit heures qui précèdent la mort. Ce serait donc, en matière de statistique, une grave erreur de considérer comme guéris de leur affection oculaire, des enfants qui succombent à une maladie intercurrente.

M. MARJOLIN. Les hernies étranglées chez les très-jeunes enfants avant l'âge de douze à quinze mois sont excessivement rares. J'en ai vu deux ou trois cas pendant mon séjour à l'hôpital Sainte-Eugénie. Elles ont été réduites par le taxis. Lorsqu'on manœuvre sur un champ aussi restreint, je pense, contrairement à l'opinion de M. Guéniot, que l'usage du doigt est préférable à celui d'un instrument spécial.

Quant à la mort occasionnée par une ophthalmie purulente, je n'ai jamais été témoin de cas de ce genre. La mort est due alors à des complications telles que péritonite, méningite, entérite. Il faut faire exception pour l'ophthalmie diphthéritique qui peut entraîner la mort.

M. BLOT pense aussi que l'usage du doigt est préférable, lorsque cela est possible, à celui de tout autre instrument spécial.

M. LARREY. C'est à tort que l'on attribue à Malgaigne la théorie de l'étranglement par le collet du sac, car Dupuytren insistait sur ce point d'une façon toute particulière.

M. PANAS. M. Guéniot a dit que dans le cas qu'il nous présente, l'étranglement n'était pas produit par le collet du sac ; mais je lui ferai observer qu'il s'agit ici d'une hernie congénitale, qu'il y a en réalité deux étranglements et que c'est bien la portion rétrécie du canal péritonéal qui constitue l'agent constricteur. La preuve qu'il en est ordinairement ainsi, c'est qu'on a observé des cas de réduction de la hernie en masse.

Je rappellerai à la Société l'observation d'une petite fille âgée de six mois que j'opérai à l'hôpital Saint-Antoine, il y a six ans, d'une hernie inguinale droite étranglée. Le sac contenait, outre l'intestin, l'ovaire et la trompe.

M. GUÉNIOT. D'une façon générale, je préfère, comme mes collègues, le doigt à un instrument quelconque ; mais je ferai observer

que dans le cas actuel, j'aurais encore agrandi l'anneau en me servant du doigt. Je pense encore que l'étranglement n'était pas produit par le collet du sac, puisque le péritoine est partout complétement sain.

PRÉSENTATION D'INSTRUMENTS

M. NOTTA présente à la Société son uréthrotome à l'aide duquel il a pratiqué avec succès cinquante-cinq uréthrotomies.

Le manuel opératoire a d'ailleurs été exposé par l'auteur dans un mémoire publié dernièrement dans le journal l'*Union médicale.*

PRÉSENTATION DE PIÈCES

Hernie inguinale étranglée. — Kélotomie sans ouverture du sac. — Persistance de l'étranglement. — Mort. — M. CRUVEILHIER. Le 5 novembre à 11 heures du matin se présente à la consultation de chirurgie de l'hôpital Saint-Louis le nommé Gr..... Claude, âgé de trente-cinq ans, employé de chemin de fer.

Il porte depuis huit ans environ une hernie de médiocre volume, habituellement bien contenue par un bandage. La hernie n'est sortie qu'une fois il y a deux ans et le malade put la réduire lui-même très-facilement.

Hier à 9 heures du soir sans cause connue (pas d'effort, pas de fatigue, pas de constipation), il éprouve en rentrant chez lui une douleur assez vive dans la moitié gauche des bourses. Le bandage enlevé, il constate la sortie de la hernie; séance tenante il fait lui-même, mais en vain, quelques tentatives de taxis.

Pendant toute la nuit le malade est en proie à des coliques très-vives accompagnées bientôt de nausées et de vomissements et dès le matin il fait appeler un médecin. Ce dernier, après avoir infructueusement pratiqué le taxis (nous n'insistons pas sur la façon dont ce taxis a été pratiqué, sur sa durée; le malade ne donne que des renseignements peu clairs) déclare à la famille qu'une opération est nécessaire et qu'il faut transporter le malade à l'hôpital. A la consultation M. Péan constate une hernie inguino-scrotale gauche, peu volumineuse, assez douloureuse à la pression recouverte d'une peau sans rougeur apparente, mais avec un léger œdème de la partie inférieure du scrotum. Il fait des tentatives de taxis extrêmement courtes bien qu'il lui semble qu'une portion de la tumeur se soit réduite sous leur influence. Admis à l'hôpital, le malade est immédiatement envoyé au bain où il reste environ une heure.

A une heure et demie voici ce que constate M. Floupe, interne de

M. Péan. Le volume de la tumeur a peu augmenté ; celle-ci est plus tendue, plus douloureuse à la pression, l'œdème a visiblement envahi une plus grande partie du scrotum ; pas de rougeur de la peau ; la percussion donne une sonorité très-marquée, il est difficile de se rendre un compte exact de la dimension du pédicule ; pas de vomissements ; quelques nausées seulement ; pas de selles ni de vents. Le facies n'est pas altéré ; le pouls est normal ; l'état général est assez satisfaisant.

Après avoir chloroformisé le malade et l'avoir placé dans une position telle que les membres inférieurs et le siége fussent plus élevés que le reste du corps, des tentatives de taxis sont faites avec prudence par les internes du service ; à un certain moment il se fait entendre un gargouillement qui fait croire à la réduction partielle de la hernie. Cependant la sonorité à la percussion persistant, on pratique encore quelques pressions qui restent infructueuses.

Avant l'arrivée du chirurgien le malade est renvoyé au bain, des applications de glace sont faites, on donne un quart de lavement avec deux grammes d'infusion de tabac.

J'arrive à huit heures et je suis frappé de l'œdème considérable qui a envahi les bourses, surtout à gauche et la partie inférieure de la paroi abdominale : je l'attribue d'abord à un taxis immodéré, mais les internes m'assurent que de leur part au moins il a été très-peu prolongé et ils insistent sur l'idée qu'une partie de la tumeur a été réduite. Le pédicule est gros, l'état général grave, je me décide à opérer 24 heures après le début des signes d'irréductibilité. Incision longue par suite du volume des bourses ; écoulement de sérosité sanguinolente à un moment donné et section sur la sonde cannelée de ce que je crois être les parois du sac ; je suis confirmé dans cette idée par la présence de pseudo-membranes analogues à celle des séreuses. Je cherche alors à isoler l'intestin, mais si le doigt passe facilement en arrière et sur les côtés, il y a une adhérence intime entre le fond des bourses et la tumeur. Sachant la rareté des adhérences de l'intestin dont j'ai rencontré seulement un exemple, je cherche à m'assurer si je n'ai pas sous les yeux une membrane distincte de l'intestin ; je fais une ponction et un assez grand nombre de bulles de gaz s'échappent et me confirment dans la pensée que j'ai pénétré dans la cavité de l'intestin. Je m'occupe alors de lever l'étranglement ; je trouve une bride très-serrée sous laquelle j'ai beaucoup de peine à introduire l'ongle ; la section est faite en divers points et le doigt passe par l'orifice débridé. La peau est suturée par-dessus l'intestin non réduit.

Le 6 novembre on trouve le malade dans l'état suivant : insomnie pendant la nuit; pas de selles; des gorgées d'une potion au rhum sont données; pouls assez fort : 70, T. R. 37.8. Le ventre est assez incolore et sans ballonnement; l'état général, quoique moins satisfaisant que la veille, n'est pas mauvais.

6 novembre soir. — Absence de selles; nausées mais pas de vomissements; crachotements assez fréquents; le pouls est plus fréquent (92 pulsations); T. R. 38.4. Le ventre n'est ni douloureux ni ballonné ; le faciès s'altère.

7 novembre. — Nuit très-agitée; pas de vomissements, beaucoup de nausées et de crachotements; ventre ballonné, mais peu douloureux; pouls très-faible, ne se laisse plus compter. T. R. : 39.4. Mort dans la soirée.

Autopsie. — Quarante heures après la mort. Peu de traces de péritonite ; peu de liquide dans le péritoine; pas d'adhérence des anses intestinales entre elles; un peu de vascularisation seulement des anses situées au-dessus de la portion étranglée; celle-ci appartient à l'intestin grêle et est située à 75 centimètres de la valvule iléo-cœcale.

L'examen de la pièce montre que le sac n'a pas été ouvert et que ce qu'on a pris pour le sac était une de ces bourses séreuses développées par l'usage d'un bandage herniaire mal mis, ou un sac déshabité; l'étranglement n'a pas été levé ou du moins le débridement a porté en dehors du collet du sac qui était l'agent de l'étranglement.

Le sac ouvert montre que la portion étranglée était une anse de 2 à 3 centimètres, perforée à son bord libre, et c'est cette perforation qui ayant permis l'issue des gaz dans la cavité du sac, avait été en partie cause de l'erreur, puisque la ponction du sac ayant donné issue à des gaz on en avait inféré que c'était sur le tube intestinal que la ponction avait porté. J'ajouterai qu'il faut peut-être établir une relation entre le gargouillement si nettement entendu pendant le taxis qui fit croire à une réduction partielle, et la perforation située sur le bord libre de l'intestin, qui résultait évidemment d'une des manœuvres tentées pour la réduction.

Cette observation m'a paru intéressante à plusieurs titres :

1° Elle vient à l'appui de la rareté des adhérences de l'intestin et du sac, adhérences niées presque absolument par M. Gosselin.

2° Elle démontre l'existence des cavités séreuses accidentelles établies par Verneuil au devant des hernies anciennes et mal contenues; elle montre que ces poches peuvent contenir un liquide séro-

sanguinolent et des pseudo-membranes tout comme un sac herniaire.

3° Elle montre que la méthode du débridement fait en dehors du sac et qui est érigée en règle générale par J. L. Petit, offre des exceptions dont ce cas est un exemple bien net.

4° Elle confirme cette doctrine qui veut que toutes les fois que l'on n'a pas l'absolue certitude d'avoir mis à nu l'intestin, il faut inciser couche par couche; on avait dans ce cas quelques raisons de croire qu'on était en face de l'intestin puisque ni l'opérateur, ni les cinq aides internes distingués des hôpitaux n'ont émis de doute. La présence d'une cavité ; l'écoulement d'une collection liquide, la présence de pseudo-membranes ; enfin, la ponction donnant issue à gaz ; tout cela était propre à faire admettre que le sac était incisé, et qu'on avait en face de soi l'intestin : il fallait cependant aller plus loin car un anus contre nature était moins grave que la persistance de l'étranglement amené par la non-ouverture du sac, et de plus dans ce cas particulier, l'intestin offrait déjà une large perforation, un anus contre nature accidentel.

5° Le seul moyen d'éviter l'erreur dans ce cas, moyen auquel j'ai recouru le plus souvent mais dont je n'usai pas dans l'espèce, était d'attirer l'intestin à l'extérieur; l'impossibilité d'exécuter cette manœuvre aurait levé tous les doutes.

La séance est levée.

Le secrétaire : TILLAUX.

SÉANCE DU 19 NOVEMBRE 1873.

Présidence de M. TRÉLAT.

Le procès-verbal de la précédente séance est lu et adopté.

CORRESPONDANCE

La correspondance comprend:

La *Gazette des Hôpitaux*; — l'*Union médicale*; — la *Gazette hebdomadaire*; — le *Mouvement médical*; — le *Progrès médical*; — la

France médicale ; — la *Tribune médicale*; — le *Bulletin général de thérapeutique*; — le *Bordeaux médical*; — le *Bulletin médical du nord de la France*; — le *Journal médical de la Mayenne*; — le *Montpellier médical*.

M. RIZZOLI, membre correspondant étranger, envoie à la Société une brochure intitulée : *Végétations de l'urèthre de la femme et leur traitement*.

M. TILLAUX dépose sur le bureau le 3e fascicule du *Bulletin de la Société de chirurgie* pour 1873.

M. MOURLON, chirurgien de l'hôpital de Batna, adresse un *Relevé statistique des opérations pratiquées par lui du 1er janvier 1870 au 1er juillet 1873* (Comm.: MM. Larrey, Forget, Dolbeau).

M. CAZIN, chirurgien de l'hôpital de Boulogne, adresse une *Observation d'amputation du bras, pratiquée à l'aide du procédé hémostatique d'Esmarch* (Comm.: MM. Marjolin, Tarnier, Dubrueil).

DISCUSSION

Sur les amputations d'après le procédé hémostatique d'Esmarch. — **M. VERNEUIL.** Je désire présenter quelques réflexions sur le travail de M. Esmarch, qui nous a été présenté par M. Demarquay et qui a trait à l'*ischémie préliminaire* dans les opérations qu'on pratique sur les membres. Cette innovation, qui fait en ce moment son tour du monde, est assez importante pour qu'il soit utile, sinon de la juger définitivement, au moins d'en étudier les principes.

On la désigne dès aujourd'hui sous le nom de *méthode d'Esmarch*, parce que ce chirurgien en a fait l'objet d'une communication publique à Berlin. Mais avant de lui donner un nom, il ne serait pas inutile de trancher la question de priorité et de savoir, en particulier, si elle n'a pas été découverte par un autre chirurgien étranger, M. Grandesso Silvestri (de Vicence) ou par quelque chirurgien de Padoue. Il pourrait se faire que la dénomination de méthode italienne représentât mieux la vérité historique.

En tout cas, l'innovation susdite résume en elle plusieurs idées distinctes et réalise plusieurs progrès que le chirurgien allemand eût bien fait de rappeler dans l'intérêt de la justice, ce qui ne saurait diminuer d'ailleurs la valeur pratique de sa conception.

Pour ma part, j'y distingue deux simplifications opératoires et aussi une amélioration pour le pronostic.

La première simplification consiste à supprimer la compression digitale préliminaire, dont personne ne saurait contester les difficultés et même les dangers. Depuis près de trois ans, je vous ai entretenus, presque jusqu'à vous fatiguer, de mes tentatives sur ce point. Elles sont reproduites en entier dans la thèse de M. Pillet, que j'ai déposée sur votre bureau. La crainte fort légitime de la phlébite inguinale et la peine qu'on a à obtenir une compression manuelle irréprochable, m'ont conduit à proposer une série de procédés dans lesquels on ampute un membre comme on enlèverait une tumeur et en faisant l'hémostase directe avant ou pendant l'acte opératoire.

La seconde simplification consiste à supprimer, dans la plaie d'amputation elle-même, l'écoulement sanguin auquel nous étions habitués, il est vrai, mais qui n'en gêne pas moins notablement la manœuvre; à l'amphithéâtre, sur le cadavre, les amputations comptent parmi les opérations les plus faciles, l'œil y dirige sans peine le manche de l'instrument et guide sûrement la main; sur le vivant, et en particulier dans les désarticulations, le sang qui coule masque notablement les parties et embarrasse au moins les commençants. Or, deux de nos collègues ici présents ont donné le moyen de mettre de côté cet obstacle par des expédients très-simples que, d'après eux, j'ai mis en usage, et qui m'ont paru aussi pratiques qu'ingénieux. MM. Guyon et Lannelongue s'en expliqueront tout à l'heure devant vous.

Arrêter le sang dans un membre et prévenir son écoulement dans la plaie, sont choses fort utiles. Mais économiser la perte de ce sang, le conserver à l'opéré qui parfois en a tant besoin, est un point d'une importance plus grande encore, car il est de nature à diminuer la gravité malheureusement trop grande des amputations.

Avant la découverte de l'hémostase préliminaire, la perte brute du sang arrêta longtemps la main de nos ancêtres, l'introduction dans la pratique des tourniquets, des garrots et plus tard de la compression digitale indirecte, rassura et enhardit les chirurgiens contre l'hémorrhagie foudroyante, et leur fit oublier les dangers de l'hémorrhagie moyenne. Ils acceptèrent comme inévitable la perte du sang contenu dans le membre sacrifié et parfois même la crurent salutaire pour prévenir une pléthore problématique. Aujourd'hui, l'économie non plus relative mais réelle du sang paraît à presque tous les chirurgiens un progrès désirable, que le procédé de M. Esmarch réalise à un haut degré, puisqu'il fait rentrer dans-

la partie conservée du système circulatoire tout le sang que renfermaient les vaisseaux du segment que l'amputation supprime.

Mais cette conservation du sang et son transport du membre amputé dans le reste du corps n'ont-ils jamais été recherchés ni obtenus, c'est ce qu'on ne saurait avancer. Vous entendrez MM. Guyon et Lannelongue vous expliquer comment, en combinant l'élévation prolongée du membre et la compression digitale ordinaire ils sont arrivés à produire l'ischémie à peu près complète sans avoir recours à la compression élastique. On voit donc que l'idée n'est pas la propriété exclusive de M. Esmarch.

Mais, dira-t on, à quoi bon rappeler ces tentatives imparfaites, puisque nous sommes désormais en possession d'un procédé simple et précieux qui les englobe et les résume toutes?

Je vois à cette revue rétrospective deux avantages : elle montre d'abord que, de divers côtés, on s'occupait de modifier utilement le manuel des amputations, et permet de donner à plusieurs une petite part de mérite dans cette réforme. Ensuite, elle indique qu'au cas où la méthode nouvelle serait inapplicable pour diverses raisons, on pourrait encore utiliser l'un ou l'autre des expédients ou des idées dont elle se compose.

Ceci nous conduit à examiner brièvement si le procédé d'Esmarch est applicable à *toutes* les amputations. La réponse est facile. Il n'y faut point songer pour les désarticulations de l'épaule et de la hanche, pour les amputations du bras et de la cuisse au tiers supérieur. A la rigueur, le bandage élastique pourrait anémier le membre au-dessous de la section, mais non empêcher l'abord du sang jusqu'à la plaie opératoire.

Dans ces cas, au contraire, en combinant l'élévation du membre, l'application d'une ligature inférieure, la compression ordinaire, ou mieux encore les ligatures artérielles préliminaires, on remplira les indications de l'ischémie opératoire.

C'est de cette manière qu'a procédé M. Lannelongue dans une désarticulation de la cuisse, c'est ainsi que je me comporte également dans l'amputation scapulo-humérale.

L'application rigoureuse de l'appareil élastique et le refoulement complet du sang me semblent bien difficiles en cas de broiement des membres par les voitures pesamment chargées, les roues de wagons, les gros projectiles de guerre; ici encore l'élévation du membre, quoique agissant d'une manière imparfaite, serait seule praticable. Mais, à la vérité, la ligature élastique circulaire pourrait remplacer la compression digitale.

Il est enfin des cas assez fréquents dans lesquels il serait dangereux de reporter dans le tissu circulatoire tout le contenu des vaisseaux du membre malade. Au bout de quelques jours, s'il s'agit de fractures compliquées ou d'inflammations vives, ou d'ostéo-périostites aiguës, les veines au voisinage du foyer morbide sont remplies de caillots plus ou moins étendus, plus ou moins adhérents, et dont quelques-uns sont en suppuration ou imbibés de matière septique, la compression circulaire expulsive risquerait fort de faire de ces thromboses des embolies et de produire artificiellement la pyohémie. Peut-être suis-je dominé par la théorie que j'ai adoptée pour l'infection purulente; mais j'ai grand' peur de ces migrations soudaines, c'est pourquoi, lorsque j'ampute dans ces conditions, je m'efforce d'éviter toute manipulation, tout mouvement étendu du segment sacrifié, et je consentirais plutôt à perdre tout le sang qu'il renferme qu'à emmagasiner ce sang suspect.

En formulant ces réserves, je ne songe nullement à proscrire ni même à critiquer une innovation que je crois appelée à rendre de grands services. Je veux seulement avertir les praticiens et les mettre en garde contre l'engouement qui engendre des applications intempestives, et, par suite, des déceptions. J'ai voulu montrer également que l'idée de réformer le manuel des amputations germant de divers côtés dans les esprits, quelqu'un devait arriver à résumer ces tendances et à les condenser en procédés pratiques. Les Italiens peut-être et M. Esmarch surtout, ont eu l'honneur de promulguer cette réforme.

M. GUYON. La communication qui nous a été faite dans la dernière séance par M. Demarquay, chargé par M. Esmarch de nous offrir son travail sur la méthode qu'il propose pour opérer sans perte de sang, me conduit à vous entretenir d'un moyen que je mets en usage depuis plus d'une année et qui m'a donné les meilleurs résultats.

Je m'empresse de déclarer que je n'ai en aucune façon l'intention d'opposer le moyen que j'ai imaginé à ceux que préconise notre éminent collègue de Kiel. Je vous demande cependant la permission de présenter sur la méthode d'Esmarch quelques observations qui me paraissent de nature à montrer que le moyen dont je me sers peut utilement aider à remplir ce grand desideratum de la chirurgie : opérer en ménageant autant que possible le sang du malade.

Le procédé hémostatique d'Esmarch a déjà fait ses preuves, non seulement entre les mains de M. Esmarch, mais aussi dans un

nombre déjà grand d'opérations pratiquées en Allemagne, en Angleterre et en France. Les faits personnels cités par M. Demarquay sont, comme la plupart de ceux qui ont été publiés à l'étranger, parfaitement concluants. La procédé d'Esmarch a cependant rencontré, à côté d'approbations très-vives et très-légitimes, des objections importantes.

Elle est parfaitement hémostatique, cela ne paraît pas contestable; mais son application exige certaines conditions que ne présentent pas toujours les membres qu'il faut amputer, et la perfection même des résultats qu'elle permet d'obtenir lui crée des contre-indications.

Sous l'influence de la compression élastique totale d'un membre, celui-ci est pour ainsi dire exprimé; les veines sont complétement vidées de leur contenu, et la circulation artérielle, bientôt interrompue, ne leur fournit plus aucun aliment. On comprend donc que des liquides de mauvaise nature puissent être refoulés dans la circulation générale sous l'action si complète de la compression élastique. Esmarch lui-même a prévu ce cas. Dans le travail que notre collègue a adressé à la Société, et qui n'est que la reproduction d'une remarquable leçon clinique du professeur danois sur « les moyens d'éviter les hémorrhagies dans les opérations, » l'auteur donne en terminant le précepte suivant : « Lorsque vous amputez un membre infiltré de pus fétide, il faut bien vous garder de faire évacuer ce liquide. Si vous enrouliez ce membre, vous risqueriez de pousser les matières purulentes en haut, dans le tissu cellulaire et les lymphatiques, ce qui amènerait de grands inconvénients. » On peut ajouter à cette contre-indication, la seule prévue par Esmarch, la possibilité du déplacement d'un de ces caillots veineux qui se rencontrent assez fréquemment dans les membres soumis depuis longtemps à l'immobilité.

Il est bien douteux, d'autre part, que des membres broyés puissent utilement et facilement être soumis à la compression élastique totale. Esmarch indique dans sa leçon clinique le chiffre de quatre-vingts opérations pratiquées à l'aide de son procédé hémostatique, mais ne fournit pas d'indication sur la nature des cas. Billroth (1), qui se déclare partisan enthousiaste du procédé d'Esmarch, l'a appliqué dans quatorze cas; le chirurgien de Vienne indique l'espèce des opérations qu'il a pratiquées, mais ne donne pas de renseigne-

(1) *Wiener medezinische Wochenschrift*, n° 29, 19 juillet 1873.

ments sur la nature des lésions. Nous ne trouvons pas non plus de renseignements à cet égard dans les publications faites par les journaux anglais.

Nous mentionnerons cependant, comme exemple d'une modification apportée à l'application du procédé d'Esmarch par l'état du membre à amputer, un fait publié par Hagstaff (1). Ce chirurgien, ayant une amputation de cuisse à pratiquer dans un cas de gangrène du pied, ne commença la compression élastique qu'à plusieurs pouces au-dessus des parties mortifiées.

En résumé, la puissance hémostatique remarquable du procédé d'Esmarch paraît aujourd'hui bien démontrée, mais les indications de son emploi dans certaines conditions que présentent souvent les membres à amputer est encore à l'étude.

Le procédé hémostatique que je vais décrire est sans doute moins parfait, mais il donne des résultats très-satisfaisants, et peut être employé sans inconvénient, quel que soit le genre des lésions qui nécessitent l'amputation.

C'est la perte de sang par les veines que j'ai voulu supprimer; tous les chirurgiens savent, en effet, que la compression artérielle la mieux faite ne s'oppose en aucune façon à ces jets abondants de sang veineux, qui, surtout dans les premiers temps de l'opération, coulent sous le couteau. Les veines profondes donnent aussi leur contingent hémorrhagique, et le malade, dont on conserve précieusement le sang artériel par la compression, perd toujours une très-notable quantité de sang veineux.

Pour supprimer cette source hémorrhagique, j'eus l'idée de placer *immédiatement au-dessous* du point de section, mais de manière à ne pas gêner l'opération, une ligature circulaire, comme celle de la saignée. Il est nécessaire que cette ligature soit très-énergiquement serrée, afin de s'opposer à l'écoulement des veines superficielles et des veines profondes.

C'est au commencement du mois d'août 1872 que je mis pour la première fois ce procédé hémostatique en usage. Il s'agissait d'une amputation de jambe au lieu d'élection : une tumeur cancéreuse de la partie inférieure du membre nécessitait l'opération. La compression artérielle était faite exactement; tout afflux de sang veineux vers la plaie était empêché. Je fus agréablement surpris de constater que j'opérais comme sur le cadavre. Le malade perdit

(1) *The Lancet*, 1873, p. 582.

une quantité très-minime de sang pendant les ligatures. L'examen du membre amputé me convainquit bientôt que, si le procédé que j'avais employé était en réalité très-favorable à l'opération, il ne donnait que peu de bénéfice au malade.

Le membre amputé contenait, en effet, beaucoup de sang veineux qui y avait été incarcéré. Aussi, dès la seconde grande amputation que j'eus à pratiquer, je complétai mon procédé préventif de l'hémorrhagie veineuse, de manière à ce que le malade conservât le sang qui, dans la première opération, ne s'était pas écoulé sous le couteau du chirurgien. Pour arriver à ce but, je procédai de la manière suivante : il s'agissait d'un broiement de la partie inférieure de la jambe et du pied par une roue de voiture, et je pratiquai l'amputation au lieu d'élection. Dès que la chloroformisation fut commencée, je fis élever fortement le membre par les aides, et je le maintins ainsi élevé jusqu'à ce que le malade fût complétement endormi. Avant d'abaisser le membre, je fis commencer la compression artérielle afin d'arrêter tout apport de sang vers les veines qui déjà paraissaient complétement vidées sous l'influence de la position, je plaçai le lien constricteur immédiatement *au-dessous* du point où je devais tracer l'incision, et je fis placer le membre en position pour opérer. Le sujet, qui avait perdu à l'avance une grande quantité de sang, fut amputé en ne perdant que très-peu de sang au moment des ligatures.

C'est à ces règles que je me suis définitivement arrêté pour m'opposer à la perte du sang veineux pendant les amputations.

Dans quatre autres grandes amputations, c'est-à-dire dans deux amputations de cuisse, dans une amputation de jambe au lieu d'élection et dans une amputation de l'avant-bras, j'ai employé l'ensemble des moyens que je viens d'indiquer. Les résultats ont toujours été des plus favorables et les malades n'ont perdu de sang que lorsque la compression artérielle a été imparfaitement faite ou pendant l'application des ligatures. Notre collègue, M. Verneuil, auquel j'avais fait part de ma manière de proceder, a bien voulu employer les mêmes précautions et a obtenu de très-bons résultats dans deux amputations de jambe et dans une amputation de cuisse.

L'élévation préalable du membre qu'il est toujours facile de faire pendant la chloroformisation, ou tout au moins dès que la période d'agitation a cessé, la ligature très-serrée faite immédiatement au-dessous du siége de l'opération, combinée avec une compression artérielle exactement faite, peuvent donner les résultats les plus complets.

Dans la dernière amputation que j'ai pratiquée sur l'avant-bras pour un broiement de la main dû au passage de la roue d'une charrette de vidange, j'ai pu lier les grosses artères parfaitement visibles dans la plaie sans qu'il se soit écoulé de sang. Ce n'est qu'après la compression levée que quelques petites musculaires ont dû être liées après avoir donné une quantité de sang qui ne pouvait être évaluée, car il n'y en avait pas assez pour tacher la moitié d'une compresse longuette avec laquelle nous avons soigneusement essuyé les quelques grammes de sang tombés sur le parquet.

Si j'indique, maintenant que j'ai vérifié, qu'une jambe entière, après une amputation de cuisse au tiers moyen, ne contenait que 35 grammes de sang, je suis en droit de conclure qu'en vidant le membre de sang veineux et en m'opposant à son écoulement par une ligature, je place l'opérateur et l'opéré dans des conditions très-satisfaisantes, au point de vue de l'hémostase et de l'économie très-réelle du sang du malade.

Le procédé qu'Esmarch a fait connaître, le 18 avril de cette année au Congrès des chirurgiens allemands réunis à Berlin, a sur celui que je viens de décrire une incontestable supériorité, je n'hésite pas à le reconnaître. Il supprime à la fois l'écoulement veineux et l'écoulement artériel. Le procédé qui m'appartient ne supprime que l'hémorrhagie veineuse, et la supprime complétement, il est vrai ; mais le chirurgien est, comme toujours, livré à son aide, au point de vue de la perte du sang artériel.

L'avantage des moyens que je viens de faire connaître à la Société de chirurgie, c'est d'être applicables facilement et sans aucun danger à tous les cas d'amputation, quel que soit l'état du membre. Je me propose d'en combiner l'emploi avec celui du lien élastique compresseur pour assurer l'arrêt de l'hémorrhagie artérielle. L'élévation du membre ayant été suffisamment prolongée pour que les veines aient pu convenablement se vider, la racine du membre serait entourée avec le tube en caoutchouc d'Esmarch et le lien circulaire, destiné à s'opposer à tout écoulement veineux pouvant immédiatement masquer la plaie, serait placé au-dessous du siége de l'opération.

En procédant de la sorte on pourrait, sans doute, s'opposer à toute hémorrhagie veineuse et artérielle sans avoir à dépendre du secours d'un aide.

A ce seul point de vue, celui de la suppression de l'aide chargé de comprimer, notre éminent collègue de Kiel aurait déjà rendu

un grand service aux opérateurs; toutes les fois que l'état du membre ne s'y opposera pas, je suis disposé à penser que le procédé d'hémostase d'Esmarch mérite la préférence des chirurgiens. Dans les cas que j'ai cherché à spécifier, je crois, au contraire, qu'il est plus prudent de se servir de l'élévation préalable du membre pour le vider du sang veineux, et d'éviter l'enroulement élastique. L'élévation préalable que j'ai pu croire un moment avoir imaginée a été déjà employée, surtout par les chirurgiens d'Edimbourg; mais elle n'est pas, tant s'en faut, érigée en précepte. Je suis cependant en mesure d'affirmer, comme nos collègues écossais, que l'élévation pratiquée pendant très-peu d'instants suffit pour à peu près complétement vider le membre de sang veineux, surtout si l'on y joint de douces frictions, et qu'elle peut par conséquent rendre de très-grands services à l'opérateur et à l'opéré. Ce procédé, presque toujours suffisant, sera toujours inoffensif et toujours applicable. Je me crois enfin en droit d'affirmer, en m'appuyant sur des faits, qu'en y joignant une compression artérielle bien faite et en interceptant tout apport du sang veineux vers la plaie par une ligature très-serrée, on peut opérer en ne faisant pour ainsi dire pas perdre de sang au malade. L'opérateur se place, de plus, dans les conditions si satisfaisantes que procure l'absence du sang veineux qui, en s'écoulant, masque les tissus, empêche de les reconnaître facilement et d'y lire à livre ouvert.

M. LANNELONGUE. Messieurs, puisque les circonstances me font prendre la parole, je désire vous communiquer le procédé opératoire que j'ai exécuté dans un cas de désarticulation de la hanche. (Janvier 1873, hôpital des Cliniques.)

En même temps qu'il cherche à éviter les dangers d'une hémorrhagie plus ou moins abondante pendant le cours de l'opération, ce procédé vise un second but, celui de n'enlever avec le membre qu'on va amputer que la plus faible partie du sang qui est contenu dans les vaisseaux de ce membre.

Pour atteindre ce résultat, la désarticulation a été pratiquée de la manière suivante :

Dans un premier temps l'artère et la veine fémorale étant mises à découvert dans le triangle de Scarpa, deux fils à ligature furent jetés l'un sur l'artère fémorale à 3 centimètres au-dessous de la fémorale profonde, le second sur ce dernier vaisseau à 2 centimètres au-dessous de sa naissance.

Puis le membre inférieur fut placé dans une attitude très-élevée par rapport au plan du lit sur lequel reposait le malade, et main-

tenu dans cette position pendant qu'on appliquait méthodiquement un bandage compressif depuis la pointe du pied jusqu'à la partie moyenne de la cuisse.

A ce moment la veine fémorale à découvert dans la plaie, jusque-là gonflée par le sang qui se trouvait en quelque sorte chassé vers la racine du membre, s'affaisse et elle est liée à son tour au même niveau que l'artère fémorale.

La suite de l'opération fut rapide. La peau du membre est circulairement coupée par une incision qui part de l'extrémité inférieure de celle qui a servi pour la ligature et qui revient au même point. Les masses musculaires qui recouvrent l'articulation sont ensuite comprises dans trois grandes anses de fil et étreintes dans ces anses, puis coupées au-dessous de ces fils. Enfin, la jointure est ouverte et le membre tombe.

Il ne restait plus qu'à enlever les anses de fil qui comprenaient les muscles péri-articulaires, et j'eus alors à lier quatre à cinq petites artérioles qui y étaient contenues.

Je ne saurais évaluer exactement la quantité de sang répandue pendant le cours de l'opération; mais je crois pouvoir dire que le témoignage de mes aides et celui des assistants, en fixant cette quantité au chiffre de 30 à 40 grammes, ne me paraît pas s'éloigner de la vérité.

Mais, ainsi que je l'ai dit au début de cette communication, telle n'a pas été mon unique préoccupation, bien qu'elle doive trouver place dans une opération aussi grave que la désarticulation de la hanche. Mon but a été surtout de ne soustraire à mon opéré que la plus faible partie de son sang, et pour cela je devais placer le membre, dont le sacrifice était résolu, dans un état d'ischémie aussi prononcé que possible.

Aussi dans le plan de mon opération ai-je dû faire accorder, avec la suspension dans la circulation artérielle, les conditions qui devaient rendre très-facile la circulation en retour : l'élévation de la partie, jointe à la compression méthodiquement exercée depuis l'extrémité jusqu'à la racine du membre.

M. CHASSAIGNAG. L'idée de suspendre la circulation artérielle par l'emploi de tubes de caoutchouc enroulés autour des membres, n'est pas une idée neuve et n'appartient nullement à M. Esmarch.

Elle a été très-nettement exposée devant la Société de chirurgie dans sa séance du 15 octobre 1856. (Voyez *Bull. de la Soc. de chir.*, séance du 15 oct. 1856, et tome Ier des *Opérations chirurgicales*, publié en 1861, p. 204 et 205 du tome J^er^.)

Non-seulement la description de l'appareil est indiquée, mais le résultat clinique qu'il a donné a été établi sur la présentation du premier malade sur lequel il a été appliqué, pour combattre des hémorrhagies rebelles des artères tibiale antérieure et tibiale postérieure.

Voici le texte même du *Bulletin de la Société de chirurgie* (15 octobre 1856) et les compléments donnés en 1861 dans mon *Traité d'opérations* (t. Ier, p. 204, 205).

« M. Chassaignac présente un homme qui a eu une hémorrhagie à la suite de l'amputation d'un premier métatarsien avec l'orteil correspondant.

« M. Chassaignac montre l'appareil dont il s'est servi pour faire la compression. Il se compose de deux bandes roulées en globe, que l'on applique l'un sur l'artère, l'autre sur le point opposé, et que l'on maintient au moyen d'un tube de caoutchouc qui s'enroule autour du membre. »

Ce nouveau compresseur est d'une grande simplicité.

Voici maintenant l'exposé succinct du *Livre des opérations* :

« Mes recherches m'ont conduit à établir qu'on pourrait arriver à d'énormes effets de pression, par la superposition d'un nombre indéterminé d'anneaux de caoutchouc, dont la tension individuelle, c'est-à-dire la tension de chacun des anneaux n'exigerait qu'un très-léger effort.

« Prenez quelques mètres de tubes en caoutchouc, du diamètre de ceux qu'on emploie pour le drainage chirurgical. Tournez-en plusieurs cercles autour d'un membre, en ne tirant à chaque tour que très-modérément sur la corde élastique, et vous serez surpris de voir à quel degré de compression vous arriverez par la superposition d'un certain nombre de tours. »

Vous exercez la compression d'une façon si complétement graduelle, que vous ne pouvez dépasser jamais la juste mesure de compression nécessaire pour arrêter la circulation artérielle. Chaque tour représente un degré; à peine avez-vous atteint le degré où la circulation cesse dans le vaisseau, que vous fixez le tube de caoutchouc, et si, quelques minutes après, le battement artériel reparaît, il suffit d'un seul tour de plus pour arrêter de nouveau le cours du sang.

J'ai eu occasion de me servir de cet appareil dans un cas d'hémorrhagie consécutive à une amputation partielle du pied.

Il m'avait été impossible de trouver les vaisseaux qui donnaient, même en faisant une large incision à la plante du pied.

L'appareil qui a été décrit m'a rendu, dans le cas particulier, des services réels, dans le traitement d'hémorrhagies rebelles qui ont paru à diverses reprises jusqu'au quinzième jour, où une dernière ligature, sur le trajet de la tibiale antérieure, nous rendit définitivement maîtres de l'accident.

M. DEMARQUAY. Je me félicite d'avoir porté à la tribune de la Société cette importante question de thérapeutique chirurgicale. Les matériaux manquent encore pour attribuer exactement à chacun la part qui lui appartient. M. Chassaignac réclame pour lui la compression par les anneaux élastiques; mais il faut ajouter, pour constituer la méthode d'Esmarch, un deuxième élément, la compression méthodique exercée de l'extrémité vers la racine du membre. Quant aux objections qu'a signalées M. Verneuil, j'y ai moi-même songé et les ai exposées dans ma communication; mais elles sont jusqu'ici purement théoriques, et la pratique seule démontrera jusqu'à quel point elles sont fondées.

LECTURE

M. NICAISE lit un travail intitulé : *Luxation scapulo-humérale intra-coracoïdienne avec fracture du trochiter. — Écornement du bord antérieur de la cavité glénoïde et névrite du nerf circonflexe.* (Renvoyé à une commission composée de MM. Després, Cruveilhier et Tillaux.)

PRÉSENTATION DE PIÈCES

M. TRÉLAT présente une tumeur érectile qu'il a enlevée à l'aide du galvano-cautère. La section s'est effectuée avec la plus grande netteté et sans aucun écoulement de sang.

Cette tumeur avait été traitée par la vaccination au moyen de dix piqûres, sur lesquelles six avaient réussi. On peut voir encore les cicatrices vaccinales.

M. MARJOLIN. Cette pièce prouve qu'il faut vacciner avec le plus grand soin toute la surface des tumeurs érectiles. Elle prouve en plus qu'il faut faire pénétrer profondément les piqûres vaccinales; car, s'il y a eu récidive dans le cas actuel, c'est que le vaccin n'a pas été porté assez loin.

La séance est levée.

Le secrétaire : TILLAUX.

SÉANCE DU 26 NOVEMBRE 1873.

Présidence de M. TRÉLAT.

Le procès-verbal de la précédente séance est lu et adopté.

CORRESPONDANCE

La correspondance comprend :

La Gazette des Hôpitaux; — l'*Union médicale*; — la *Gazette hebdomadaire*; — le *Progrès médical*; — le *Mouvement médical*; — la *France médicale*; — la *Tribune médicale*; le *Bordeaux médical*; — la *Revue médicale de Toulouse*; — le *Lyon médical*.

M. LUTON, professeur de pathologie externe à l'École de Reims, adresse une brochure intitulée : *Note sur les ciseaux trachéotomes*; l'instrument que décrit cette brochure est également soumis à la Société.

M. LE FORT fait hommage à la Société de la première partie du *Manuel de médecine opératoire de Malgaigne*, dont il publie la 8e édition.

RAPPORT

M. GUÉNIOT fait le rapport suivant sur une observation adressée à la Société par M. Henry de Boyer, externe à l'hôpital de la Charité et intitulée : *Obstruction intestinale causée en deux points différents par des tumeurs fibreuses des deux ovaires.*

Il y a quelques semaines, j'avais l'honneur d'entretenir la Société d'un mémoire de M. Faucon (d'Amiens), relatif à l'obstruction intestinale que déterminent parfois les fibroïdes utérins. Aujourd'hui, c'est d'un fait analogue que je viens brièvement vous rendre compte. La relation nous en a été adressée par un externe laborieux des hôpitaux, M. Henry de Boyer. Voici les principaux détails contenus dans cette observation :

Une femme de trente-huit ans entre le 26 octobre dernier, avec des symptômes d'étranglement intestinal, dans le service de M. le professeur Bouillaud, alors suppléé par M. Bouchard. Son ventre

est ballonné, douloureux, brûlant; elle vomit des matières porracées, et depuis quatre jours elle n'a pu obtenir d'évacuation par le rectum. Ces accidents se sont produits graduellement; de longue date, la malade avait des alternatives de constipation et de diarrhée.

A l'examen de cette femme, on reconnaît dans l'aine droite, et descendant jusque dans la grande lèvre, une tumeur oblongue à grand diamètre parallèle au trajet inguinal. Cette tumeur est formée de deux parties : l'une fluctuante, située près de l'anneau superficiel, et l'autre, à la fois dure et bosselée, occupant l'épaisseur de la grande lèvre. Ni l'une ni l'autre ne sont réductibles; elles sont indolores, donnent un son mat à la percussion et ne participent pas à la température surélevée de l'abdomen. Enfin, elles ne paraissent pas avoir de prolongement jusque dans la cavité du ventre. Aussi, rejette-t-on l'idée d'une hernie, et l'on admet que la cause des accidents d'obstruction doit résider plus haut.

En palpant l'abdomen, on découvre, en effet, l'existence d'une tumeur volumineuse, située au-dessus des pubis, tumeur que le cathétérisme vésical ne fait point disparaître. A l'aide du toucher, on trouve que les culs-de-sac vaginaux sont comblés par une masse dure et bosselée; que l'ampoule rectale est très-dilatée, et qu'au-dessus d'elle l'intestin est complétement aplati par une tumeur.

L'absence d'hémorrhagie, de suintement ichoreux et de cachexie cancéreuse fait rejeter l'hypothèse d'un carcinome utérin. On croit plutôt qu'il s'agit de fibroïdes sous-péritonéaux de la matrice, qui causent par la compression de l'intestin les phénomènes actuels d'étranglement.

La malade est, d'ailleurs, à toute extrémité ; on s'abstient d'une intervention active, et elle succombe le jour même de son entrée à l'hôpital.

L'autopsie, faite avec beaucoup de soin, permet de constater les lésions suivantes :

Péritonite récente, surtout accusée dans les régions inférieures de l'abdomen;

Distension énorme du gros intestin par des gaz ; d'où refoulement du foie, du diaphragme et de l'intestin grêle ;

Compression du cœcum et du rectum par des tumeurs qui aplatissent ces deux portions de l'intestin en effaçant complétement leur calibre ;

Les tumeurs dont il s'agit appartiennent aux ovaires ; elles sont au nombre de deux :

L'une (celle de l'ovaire gauche) offre le volume d'une tête d'adolescent; elle est formée d'un tissu dur, calcifié et renfermant plusieurs kystes dont le plus gros contient environ 300 grammes de liquide citrin. Elle comprime, par sa face profonde, le cœcum qui se trouve comme écrasé sous cette masse; elle pèse, en outre, sur l'utérus, sur l'ovaire droit et sur la vessie qu'elle refoule sous les pubis.

La seconde tumeur, formée par l'ovaire droit dégénéré, est sous-jacente à l'utérus et à la tumeur de l'ovaire gauche. Du volume d'un œuf de dinde, elle ne renferme pas de kyste; son tissu est compacte, très-dur, calcifié et d'un aspect bosselé qui rappelle celui de certains enchondromes. Appliqué contre le sacrum et maintenu par la pression de la tumeur ovarique gauche, elle efface complétement le calibre du rectum.

Les deux tumeurs ovariennes n'adhèrent, du reste, à la matière que par de longs pédicules; et nulle autre part elles ne présentent de liens qui les rattachent à quelque organe. L'examen microscopique, pratiqué par M. Ranvier, montre qu'elles sont exclusivement composées de faisceaux fibreux pénétrés d'incrustations calcaires.

Enfin, la tumeur de l'aîne droite est constituée par une hydropisie enkystée du canal de Nuck (?) et par une masse fibreuse, dure, calcifiée, en tout semblable aux tumeurs des ovaires.

Tel est, en substance, le fait relaté par M. de Boyer. Comme on voit, l'obstruction existait en deux points : au niveau du cœcum et sur la portion originelle du rectum. Le gros intestin presque tout entier se trouvait ainsi isolé du reste de la masse intestinale. L'aplatissement du rectum par la tumeur intra-pelvienne était, il est vrai, plus complet que celui du cœcum par la grosse tumeur. Mais cet exemple ne démontre pas moins que la compression peut siéger sur un point plus élevé que le rectum, et avoir pour agent une tumeur de la grande cavité abdominale.

La mort, dans ce cas, paraît avoir été causée autant par la péritonite que par les phénomènes dus à l'obstruction. Les tumeurs, au contraire, ne semblent avoir exercé sur ce résultat qu'une influence indirecte et toute mécanique. La mobilité dont elles étaient douées eût-elle pu justifier des tentatives d'extirpation? Assurément non, dans les circonstances où se présente la malade. Mais en admettant chez celle-ci un état général meilleur, en même temps que la possibilité d'un diagnostic précis, l'opération eût trouvé alors son indication légitime. Malheureusement la précision du diagnostic constitue, pour

ces cas, un *desideratum* qui paraît être loin encore d'une bonne solution.

Cependant, si l'on se rappelle : 1° que, dans un fait analogue au précédent, M. Duchaussoy put refouler avec succès la tumeur qui aplatissait le rectum ; 2° que, dans un cas rapporté par M. Herrgott, il suffit pendant l'autopsie de passer de bas en haut la main entre le sacrum et la tumeur pour déplacer cette dernière, — alors que, sur le vivant, le chirurgien n'avait pu l'extirper par la gastrotomie ; — 3° enfin, que dans l'observation de M. de Boyer, la longueur des pédicules et le défaut d'adhérence des tumeurs rendaient celles-ci très-mobilisables ; si, dis-je, on se remet en mémoire ces différents cas, on comprendra aisément combien il peut être avantageux de tenter le refoulement de ces masses compressives au-dessus du petit bassin. Mais, pour rendre la manœuvre fructueuse, il me paraît très-utile, sinon nécessaire, de placer la femme dans une attitude telle que tous les viscères abdominaux soient sollicités vers le diaphragme, résultat que l'on obtient par la situation renversée (tête en bas et siége en haut).

Messieurs, la relation que nous devons à M. de Boyer a été faite avec soin et intelligence ; elle est accompagnée de deux croquis qui en augmentent la clarté ; enfin l'auteur a pu mettre sous mes yeux la pièce pathologique tout entière, ce qui nous a permis d'apprécier sa valeur. Je vous propose en conséquence :

1° De remercier M. Henry de Boyer ;

2° De publier son observation, qui peut être regardée comme une annexe naturelle du mémoire de M. Faucon.

LECTURE

M. KRISHABER lit un travail intitulé : *le Galvano-cautère appliqué à la trachéotomie chez l'adulte.* (Renvoyé à une commission composée de MM. Verneuil, Lannelongue et Horteloup.)

PRÉSENTATION

M. TRÉLAT présente à la Société une toile dont il se sert depuis quelque temps pour les pansements en remplacement du taffetas gommé; c'est une toile très-fine faite en gutta-percha laminée, et d'une grande pureté. Elle est supérieure à la gutta-percha d'*Hamilton* que l'Assistance publique fit expérimenter il y a quelques années.

M. DOLBEAU fait remarquer que depuis 1868 il emploie cette même toile dans son service.

COMITÉ SECRET

A quatre heures et demie, la société se forme en comité secret pour entendre une communication de M. Broca.

M. BROCA annonce à la société que Vulfranc Gerdy, frère du professeur Gerdy, a légué à la société une somme de 20,000 francs destinée à perpétuer un prix de 2,000 francs qui sera décerné tous les deux ans.

En acceptant ce legs à l'unanimité, la société décide, sur la proposition de M. Verneuil, que le nom de M. Vulfranc Gerdy sera inscrit au nombre de ses bienfaiteurs, dont les noms seront publiés dorénavant en tête du volume des bulletins.

Obstruction intestinale causée en deux points différents par les tumeurs fibreuses des deux ovaires. — Mort et autopsie. (Observation recueillie par HENRY DE BOYER, externe du service. — Le 26 octobre 1873, entre salle Sainte-Madeleine n° 7, dans le service de médecine de M. le professeur Bouillaud, la nommée Jeanne A..., âgée de trente-huit ans, exerçant la profession de fille de cuisine.

Cette malade arrive avec des symptômes d'obstruction intestinale :

Depuis longtemps ses selles ne se faisaient que difficilement; souvent après les repas elle avait des digestions difficiles, des éructations, des renvois gazeux, elle était également sujette à des alternatives de diarrhée et de constipation.

Cependant les selles deviennent de plus en plus rares, et il y a, lors de son entrée dans nos salles, quatre jours que la malade n'a eu d'évacuations par le rectum, sauf quelques gaz et de peu abondantes mucosités.

Peu à peu le ventre a pris un développement considérable, il est distendu, mais on n'y remarque pas de trace des contractions intestinales; les vomissements sont survenus depuis la veille et sont porracés.

La palpation de l'abdomen est assez douloureuse, le ventre est brûlant.

Malgré l'existence d'une tumeur dans la région inguinale droite (l'autopsie démontra que c'était un kyste et non une hernie), les symptômes abdominaux ne sont pas dus à un étranglement herniaire; car, existant déjà depuis près de huit mois, et survenus graduellement, ils ont pris ces derniers jours un état d'acuité; par

la palpation on ne sent pas de tumeur intra-abdominale, si ce n'est au-dessus du pubis, où l'on trouve une masse s'élevant de cinq travers de doigt au-dessus de la symphyse et donnant à la percussion une matité convexe en haut, en tout semblable à celle que fournirait une vessie distendue par l'urine ; on sonda alors la malade ; on pénétra dans la vessie, mais on n'en put faire écouler que quelques gouttes d'urine ; la matité précédente ne paraissait donc pas formée par la vessie.

En touchant par le vagin, on constate que le col utérin est dur, proéminent, bosselé ; les culs-de-sac sont comblés par une masse dure, homogène, non fluctuante et bosselée ; on constate la même induration sur la paroi vésicale du vagin.

En touchant par le rectum, après avoir pénétré dans une ampoule singulièrement dilatée, le doigt est arrêté par une masse fort dure qu'il sent à travers les parois du rectum affaissé ; cette masse semble faire corps avec la promontoire, et il est absolument impossible au doigt de la déplacer ou de la soulever pour passer au delà.

Cette masse inégale et dure semble faire corps avec celle que l'on sent par le vagin.

L'absence de signes du côté de l'utérus, d'hémorrhagies, de suintement ichoreux, de cachexie cancéreuse font rejeter l'idée de cancer de l'utérus, on pense donc avoir probablement là un cas de corps fibreux de l'utérus plus ou moins développé, peut-être multiple, sans doute extra-utérin, et ayant causé des accidents de compression, puis d'obstruction intestinale.

Les selles ne reviennent pas, les vomissements deviennent de plus en plus fréquents, le tympanisme, augmente et bientôt la malade meurt à six heures du matin, après quelques heures de séjour à l'hôpital.

Autopsie faite le 18 octobre à neuf heures du matin (vingt-sept heures après la mort).

Aspect du sujet. — L'embonpoint du sujet est assez prononcé, le facies abdominal est bien net, et de chaque côté de la bouche on voit la trace des vomissements.

L'abdomen est distendu d'une manière uniforme ; à la percussion on constate que des gaz seulement le distendent, sauf au-dessus du pubis, où l'on retrouve la matité signalée plus haut.

Ouverture. — La rigidité cadavérique est peu prononcée.

Le tissu adipeux est assez épais, les veines sont gorgées de sang. Eu

ouvrant la cavité abdominale, la masse intestinale distendue par les gaz vient faire hernie à travers les lèvres de l'incision ; on voit que l'intestin est recouvert, surtout vers le petit bassin, par de fausses membranes molles et rougeâtres, traces d'une pelvipéritonite récente. Très-peu de liquide séro-sanguinolent baignant les circonvolutions intestinales, les fausses membranes sont surtout prononcées vers le cœcum, mais sont encore peu adhérentes.

Rapports anormaux des viscères. — Le gros intestin, fortement distendu, refoule les viscères thoraciques, le diaphragme offre une voussure très-prononcée, le foie est au niveau du cinquième espace intercostal, et son extrémité gauche entraînée par l'estomac est fortement déviée en haut. L'intestin grêle, petit et flasque, est caché sous l'S iliaque et le côlon, l'estomac est petit et vide.

Au-dessus du pubis est une masse kystique blanchâtre semblable comme forme, comme couleur et comme consistance à la vessie distendue. Même en la touchant on croit saisir la vessie, ce n'est qu'en palpant sa face postérieure qu'on trouve des nodosités considérables et qu'on s'aperçoit qu'on a là l'ovaire gauche considérablement hypertrophié et formé par un tissu résistant et bosselé, creusé par places de cavités kystiques.

Cet ovaire comprime fortement le cœcum et la terminaison de l'intestin grêle.

Tube intestinal. L'œsophage, l'estomac et tout l'intestin grêle sont normaux ; il n'y a aucune altération des parois intestinales et les matières qui y sont contenues sont fluides.

Cœcum. — Le cœcum est fortement comprimé et creusé de dépressions permanentes correspondant aux bosselures de la tumeur de l'ovaire gauche ; celle-ci l'applique contre le fascia iliaca de la face iliaque droite et, interceptant presque complétement le cours des matières fécales, a causé une inflammation assez vive du péritoine à ce niveau.

Les parois du cœcum sont vascularisées, rouges, et sa surface péritonéale est parsemée de fausses membranes molles et rougeâtres. On a donc un certain degré de typhlite ; mais le tissu cellulaire sous-péritonéal ne paraît pas avoir participé à cette inflammation ; le cœcum contient des matières pâteuses et comme argileuses, dont on ne peut le débarrasser même par un courant d'eau et qui forment une deuxième cause d'obstruction, jointe et causée par la compression de l'ovaire.

Côlon. S iliaque. — Le côlon et l'S iliaque sont très-distendus, mais de gaz ; ils sont tellement augmentés de volume dans tous les

sens, qu'ils occupent une grande partie de l'abdomen, en formant deux bandes parallèles et transversales refoulant tous les viscères et touchant en haut au diaphragme et en bas au kyste de l'ovaire.

Quelques adhérences de nouvelles formation réunissent les feuillets du grand épiploon avec les parois abdominales.

Le tissu de cette portion du gros intestin est comme gangrené, ou du moins est devenu noirâtre, plus friable, et exhale une odeur infecte, l'intestin se rompt sous la moindre traction et ne contient que des gaz.

Rectum. — Le rectum est séparé de l'S iliaque par une tumeur située environ au niveau de l'articulation sacro-iliaque.

Cette seconde tumeur, dure, inégale, comme cartilagineuse, non kystique, dépend de l'ovaire droit et ne dépasse pas en haut le détroit supérieur ; elle applique le rectum contre le sacrum et est maintenue dans cette position par le poids de la première tumeur.

Plus bas, jusqu'à l'anus, le rectum est libre et ne contient plus ni gaz ni matières, mais seulement quelques mucosités.

Ainsi donc, le gros intestin seul est comprimé, et cela en deux points différents :

1° A son origine par l'ovaire gauche, qui comprime le cœcum ;

2° Près de sa terminaison, par l'ovaire droit qui comprime l'origine du rectum et est comprimé lui-même par l'ovaire gauche, situé au-dessus de lui.

Le côlon et l'S iliaque sont donc fermés à leurs extrémités et forment ainsi un département distinct, distendu par les gaz qui ne peuvent s'en échapper.

Foie, rate, pancréas. — Les annexes du canal alimentaire, foie, rate, pancréas, sont seulement refoulés par la masse intestinale et ne présentent rien de particulier à noter.

Reins. — Les reins sont normaux.

Poumons, trachée. — Les poumons sont le siége d'une congestion intense et d'une imbibition qui paraît cadavérique.

La trachée, les bronches, grosses et petites, sont saines.

Cœur, système vasculaire. — Le cœur est petit, flasque ; ses parois sont saines et ses orifices ne sont pas altérés.

L'aorte, la carotide, la fémorale et les iliaques ne sont pas altérées ; pas de plaques laiteuses, même à la crosse de l'aorte.

Organes génitaux. — La lésion principale, qui a entraîné la mort de la malade, est celle des organes génitaux.

Les ovaires, considérablement augmentés de volume et kystiques, occupent à eux seuls toute la cavité du bassin.

En procédant d'avant en arrière, on trouve d'abord l'ovaire gauche, gros comme deux fois la tête d'un fœtus à terme et formé par un tissu dur, bosselé, creusé de kystes dont un, plus considérable, peut contenir 0k300 de liquide citrin, occupant la partie supérieure de l'ovaire et situé le long de la paroi abdominale antérieure à la place qu'occupe la vessie quand elle est distendue : par sa face profonde, ce kyste comprime le cœcum et repose sur le muscle psoas-iliaque droit par sa face antérieure; au contraire, il refoule la vessie sous le pubis et pèse sur l'utérus et sur l'ovaire droit, qui lui est inférieur; cet ovaire gauche refoule également en avant la trompe gauche, qui est appliquée contre une seconde tumeur, dure et bosselée, dépendant également de l'ovaire gauche et reliée à lui par un court pédicule.

Plus profondément, on rencontre l'utérus, dur, de volume normal, relié à l'ovaire par une expansion également indurée et par quelques brides fibreuses.

Enfin, sous l'utérus et comprimant le rectum, on trouve l'ovaire droit, non kystique, très-dur, d'un aspect bosselé qui rappelle celui des enchondromes; appuyé contre le sacrum et maintenu par le poids de l'ovaire gauche, il efface d'une manière absolument complète le calibre du rectum. La trompe droite est également située en avant de cet ovaire, auquel elle adhère par quelques tractus fibreux.

Les deux ovaires n'adhèrent qu'à l'utérus et nullement aux parois du bassin, ce qui permet de les sortir facilement de l'excavation qu'ils occupent; ils ne sont plus alors reliés qu'à l'utérus par les pédicules que j'ai signalés plus haut.

Examen histologique. — M. le docteur Ranvier, qui a bien voulu examiner des fragments de ces tumeurs, a constaté que toutes les deux étaient fermées par du tissu conjonctif. Les préparations microscopiques ont, en effet, montré seulement de nombreux faisceaux fibreux formant un lacis inextricable et remplis d'incrustations calcaires, principalement pour l'ovaire droit; la calcification de l'ovaire gauche était beaucoup moins prononcée.

SÉANCE DU 3 DÉCEMBRE 1873.

Présidence de M. TRÉLAT.

La correspondance comprend : la *Gazette des Hôpitaux*, l'*Union médicale*, la *Gazette hebdomadaire*, les *Archives générales de médecine et de chirurgie*, le *Bulletin général de thérapeutique*, le *Progrès médical*, le *Mouvement médical*, la *France médicale*, la *Tribune médicale*, le *Bordeaux médical*, le *Marseille médical*, les *Bulletins de la société anatomique pour* 1871.

M. BOINET offre à la bibliothèque son *Traité d'iodothérapie* et son *Traité des maladies de l'ovaire*.

M. MAGITOT offre, au nom de M. le docteur Legros et au sien, à la société, un mémoire sur *l'Origine et la formation du follicule dentaire* et, en son nom, un mémoire sur *les Hommes velus*.

M. DEMARQUAY offre, de la part du docteur Harzé, un travail sur *l'Assistance des blessés et les hôpitaux*.

Mme AMÉDÉE BONNET, de Lyon, offre à la société le portrait de Bonnet, de Lyon.

M. DUBREUIL offre le premier fascicule de ses *Éléments de médecine opératoire*.

M. LARREY présente diverses pièces de pansement dont se sert M. Esmarh, et que ce chirurgien lui a adressées.

Autoplastie périostique. — Périostéotomie dans les amputations. — M. DESPRÉS. En faisant des recherches dans un livre qui a été adressé à la société, j'ai trouvé un document qui sera utile à consulter pour étudier la question de l'autoplastie périostique dans les amputations. Nos bulletins qui sont lus fourniront ainsi à nos lecteurs un renseignement à ajouter à ceux qu'a déjà fournis M. Houzé de Laulnoit, qui s'est occupé de cette question.

M. George Mac Gill, chirurgien assistant à l'hôpital de Washington, en 1862-1863, a conçu un travail sur ce sujet, et il reconnaisait lui-même que l'opération qu'il avait faite avait été exécutée déjà par un chirurgien américain, J. H. Lidell, et adoptée par W. H. Rulison. L'auteur rapporte un cas où il a fait cette opération, et il expose ainsi sa méthode :

« Avec un couteau court et fort, je taille un lambeau antérieur suffisamment long pour recouvrir la substance médullaire, le lambeau est

disséqué et détaché de l'os avec un couteau à périoste. La section de l'os doit être faite ensuite de telle sorte qu'aucune pointe osseuse ne puisse blesser la surface interne du périoste. Il est à remarquer que le périoste se rétracte plus que la peau. Le lambeau périostal, dans le cas que rapporte l'auteur, s'était fortement rétracté. Le lambeau périostal ainsi formé retombe de lui-même sur l'os sectionné. Je n'ai jamais eu, dit M. Gill, recours à deux lambeaux, et je ne les fixe en aucune manière. »

Cette note n'a été publiée, que je sache, dans aucun journal, et elle se trouve dans *War departement. Reports of surgical cases in the army of United States*. Circular n° 3, Washington, 1871, p. 277. — (Extrait from reports suggesting a modification in the methods of amputation by preserving the periosteum to cover the ends of the bone, by G. M. Mc. Gill.

MM. LE FORT ET DEMARQUAY demandent que cette question « de la priorité des amputations dites sous-périostées » soit réservée.

RAPPORTS

M. DOLBEAU fait un rapport verbal sur les travaux de M. le docteur Mourlon, médecin en chef de l'hôpital militaire de la Calle. Ces travaux sont les suivants :

Rupture musculaire sous-cutanée. — Luxation sous-conjonctivale du cristallin. — Observation de pustule maligne de l'avant-bras ayant nécessité la désarticulation de l'épaule. — Observation de désarticulation de l'épaule à la suite d'un coup de feu. — Amputation de la jambe. — Observation de coup de feu au talon avec fractures multiples. — Deux désarticulations scapulo-humérales et amputation de jambe. — Atrésie incomplète de la vulve. — Kyste multiloculaire du maxillaire inférieur. — Imperforation de l'anus avec ouverture de l'intestin dans le vagin.

M. LE RAPPORTEUR insiste tout spécialement sur une observation d'imperforation de l'anus et sur une autre observation de kyste multiloculaire de la mâchoire inférieure. — Il semble bien à M. Dolbeau que la théorie qui attribue ces kystes à une anomalie du follicule dentaire soit ici en défaut, et l'on conçoit, en effet, qu'il puisse y avoir dans les mâchoires des kystes indépendants de l'évolution dentaire. — M. Mourlon a adressé en outre à la société la statistique intégrale de ses opérations pratiquées de 1870 à 1873.

M. DOLBEAU propose les conclusions suivantes :

1° Adresser à M. Mourlon une lettre de remercîments;

2° Déposer ses travaux dans les archives, en publiant toutefois au *Bulletin* les deux observations de kyste maxillaire et d'imperforation de l'anus;

3° Renvoyer la statistique à la commission de statistique.

Ces conclusions sont adoptées.

Contribution à l'histoire des kystes osseux. — Autrefois on confondait les kystes des os avec les produits pathoogiques les plus dissemblables : tumeurs fibreuses, tuberculeuses, hydatiques, médullocèles, à myéloplaxes, enchondromes et certaines formes de cancer.

Dupuytren, le premier, en fit une famille à part et en admit deux variétés; une à contenu liquide, une à contenu solide, englobant dans cette dernière les fibromes bien étudiés plus tard par MM. Chassaignac (1864), Velpeau et Follin; les tumeurs à médullocèles et celles à myéloplaxes décrites en 1849 par M. Robin au point de vue anatomique. M. Broca fit, en 1859, un travail très-important sur les tumeurs myéloïdes; en 1860, M. Eug. Nélaton écrivit une thèse remarquable sur les myéloplaxes, dont il avait publié le premier fait connu en France dans les bulletins de la Société anatomique de 1856.

Grâce à ces travaux, les kystes osseux ne comprennent aujourd'hui que les tumeurs à une ou plusieurs loges renfermant un liquide plus ou moins dense, plus ou moins transparent.

Les premières observations de Dupuytren remontent à 1813. Robert traita, à l'hôpital Beaujon, un malade atteint de kyste uniloculaire du scapulum. Travers, Breschet, Ast. Cooper et Monod ont cité des exemples de tumeurs polykystiques des os; M. Nélaton en présenta une remarquable à la Société de chirurgie en 1844. Dans tous les cas, le contenu était de la sérosité pure, ou de la sérosité mêlée de sang, ou un liquide visqueux semblable à une solution de gomme.

Le kyste que j'ai eu occasion d'enlever occupait le siége de prédilection de ces tumeurs, le maxillaire inférieur; il était multiloculaire et renfermait une matière molle, semblable à du caséum; des renseignements précis établissent, avec une quasi-certitude, son origine traumatique. L'opération exécutée sans difficulté sérieuse faisait espérer le succès, quand une hémorragie retardée enleva le sujet avant que nous ayons pu intervenir. A ces divers points de vue, le fait m'a paru digne d'intérêt et mériter de fixer l'attention des chirurgiens.

Kyste multiloculaire du maxillaire inférieur. — Ablation. — Mort par hémorrhagie retardée. — Mohamed ben Sada, trente-sept ans, revendeur à la Calle, de constitution vigoureuse et tempérament sanguin. — Entré le 19 mai 1868, salle 10, n° 4, de l'hôpital de la Calle. — Mort le 15 juin.

Mohamed n'a jamais eu d'autre maladie que celle qui l'amène dans notre service. Indemne de syphilis, il a perdu depuis longtemps toute sa famille (père, mère, un frère et une sœur), à la suite d'affections qui n'ont rien de commun avec la sienne.

Il raconte qu'en 1838, un de ses cousins, avec lequel il jouait, lui comprima fortement le côté gauche de la face entre son genou et le sol; il en résulta une inflammation des gencives qui dura une semaine et céda à un collutoire dont il ne peut indiquer la composition.

Rien de particulier jusqu'en 1852. — Alors, étant à bord d'un navire, il tomba sur une ancre et se fit une forte contusion de la portion horizontale gauche de la mâchoire inférieure; la deuxième grosse molaire ébranlée le fit tant souffrir que huit jours après il en réclama l'avulsion à un médecin de Livourne; il perdit beaucoup de sang pendant trois jours, et l'hémorrhagie s'arrêta seule. Les gencives étaient gonflées, mais ne saignaient pas au contact. Le gonflement se dissipa, ne laissant qu'une petite tumeur au niveau de la dent, tumeur qui lui faisait l'effet d'une chique dans la bouche, resta stationnaire jusqu'en 1860, ne saignant jamais, indolente, coïncidant avec un état général excellent.

Il y a huit ans, sans cause occasionnelle connue, elle augmenta tout à coup, débordant de plusieurs centimètres en dehors des dents, qui jusque-là étaient intactes, faisant saillie à la commissure des lèvres, refoulant la peau en arrière jusqu'à l'apophyse mastoïde et en bas du côté du moignon de l'épaule. Elle était le siége de battements douloureux; il y avait perte d'appétit et réaction générale. Admis à l'hôpital, il éprouva pendant six jours des souffrances horribles; la gangrène détacha de la face externe des gencives une masse noire grosse comme un œuf; la suppuration abondante et fétide plongea le malheureux dans un tel affaissement qu'on crut le perdre. Néanmoins, une semaine après, une légère amélioration, sans grand changement dans le volume de la tumeur, permit de l'évacuer sur l'hôpital de Bone. M. Ceccaldi, médecin inspecteur, pratiqua une incision sur le point le plus saillant et en fit sortir par petits morceaux une matière blanche, demi-solide. Le trou se ferma trois ou quatre jours plus tard, la tumeur diminua peu à peu, et se réduisit en trois mois au volume du poing, proéminant seulement en dehors. Les dents étaient un peu

déviées du côté de la langue, mais encore solides; la nutrition était bonne, la parole facile et la respiration normale.

Il resta ainsi pendant six ans. En 1866, à la suite d'érysipèle de la face par insolation, il y eut un gonflement considérable de la région malade. Un médecin arabe ouvrit au-dessous du menton un abcès qui fournit encore du pus. Quatre ou cinq fois il fut admis à l'hôpital pour des accidents inflammatoires qui se terminèrent toujours par l'ulcération de nouveaux foyers et l'établissement de fistules intarissables.

L'augmentation de la tumeur, lente et progressive d'abord, a subi depuis deux mois une poussée si rapide que Mohamed se désespère et est résolu au suicide si on ne le débarrasse pas de son infirmité. « Je suis, répète-t-il à tout propos, un objet de dégoût pour ceux qui m'approchent, je souffre souvent de l'inflammation du voisinage des fistules, l'écoulement est abondant et d'une odeur repoussante malgré les soins de propreté que je puis prendre; il faut que je travaille pour vivre, je vous supplie de m'opérer; si vous voyez quelques chances de succès, ou bien dites-moi que je n'ai plus qu'à mourir. »

État actuel. La face n'est plus symétrique. — La joue droite est aplatie, le menton porté en avant et dévié à gauche, ainsi que la bouche. A gauche, la joue déborde l'apophyse zygomatique, la région parotidienne distendue cache presque l'oreille. Le bord inférieur du maxillaire se confond avec une masse énorme dont le relief s'étend en bas à deux travers de doigt de la clavicule et en arrière atteint presque le moignon de l'épaule vers lequel la tête est entraînée. Ferme dans toute son étendue, mamelonnée, la tumeur est indépendante de la peau, si ce n'est à sa partie moyenne et inférieure où existent plusieurs fistules qui donnent issue à une sérosité purulente mêlée de grumeaux caséeux. Elle englobe les branches horizontale et montante de l'os, mesure $0^m 14$ de hauteur et $0^m 20$ de sa pointe postérieure aux incisives droites. La peau est tendue et sillonnée de grosses veines.

Si le blessé ouvre la bouche, on constate l'absence des molaires inférieures gauches; le bord gingival est ondulé, très-épais, recouvert d'une muqueuse richement vasculaire, repoussé en dedans par une intumescence analogue à celle précédemment décrite, mais un peu moins volumineuse, sur laquelle on perçoit une sensation de parchemin; dans certains points, le contenu n'est séparé du doigt que par la muqueuse, et l'on peut reconnaître la présence d'une matière molle, sans fluctuation manifeste. L'isthme du gosier est rétréci au point que l'examen du pharynx est impossible. La luette et le pilier gauche se

touchent et sont rejetés du côté opposé, de même que la langue qui repose sur l'arcade dentaire droite. L'index étant porté dans l'arrière-gorge, on s'assure que la paroi gauche est refoulée en dedans, depuis la base du crâne jusqu'à l'épiglotte.

Du côté sain, les dents ne se correspondent plus, la première grosse molaire seule appuie encore sur les supérieures, les autres se meuvent dans un plan plus interne. — A gauche, une dépression profonde remplace le relief alvéolaire supérieur ; les dents ont été rejetées à droite, puis expulsées, et les alvéoles se sont atrophiées par compression. Les mouvements de mastication produisent à la tempe une crépitation manifeste.

La respiration est bruyante, la phonation difficile, il faut beaucoup d'attention pour comprendre le malade, qui cependant s'exprime bien en français ; la déglutition ne peut s'exercer que sur des liquides ou des aliments réduits en bouillie, encore le malheureux avale-t-il souvent de travers.

En présence d'une tumeur qui a mis seize ans à se développer, qui est bosselée, indolente, dépressible en certains points, avec sensation de parchemin, dont une incision a extrait autrefois une matière que Mohamed compare à du fromage, et qui encore à présent fournit une suppuration mêlée de grumeaux caséeux, le diagnostic de kyste multiloculaire s'impose tout de suite.

Le volume excessif ne permettait plus de recourir au traitement classique, ouverture de toutes ces cavités suivie de cautérisation ; la suppuration aurait pu entraîner des complications graves. En supposant que, aidé d'injections irritantes, ce moyen fût couronné de succès, la guérison n'aurait lieu que par destruction de tout le côté gauche du maxillaire, dont les éléments sont dissociés ou résorbés. L'extension du mal, les désordres qui en résultent du côté de la respiration et de la nutrition, commandent une intervention immédiate pour conjurer une catastrophe prochaine. Malgré l'étendue de la mutilation, je me décide à réséquer la moitié gauche de la mâchoire.

Le 15 juin, à deux heures de relevée, M. Riester, pharmacien en chef, administre le chloroforme, et avec l'aide de M. le docteur Alibran, médecin aide-major, je procède comme il suit :

Je divise la lèvre inférieure de haut en bas, en commençant au-dessous du bord libre pour ménager la bouche ; une incision, partant de la houppe du menton, passe au-dessus des fistules et arrive obliquement à la racine de l'apophyse zygomatique ; une autre contourne la base de la tumeur, circonscrit un lambeau de tégument adhérent et

se réunit à la précédente en avant de l'oreille. La dissection des lambeaux en haut et en bas produit une hémorrhagie en nappe qui nécessite la cautérisation au fer rouge. Après avoir isolé l'os près du menton, je relève la lèvre inférieure, j'introduis une petite attelle pour protéger la langue et le nez, et je scie au niveau de la première incisive gauche, laissant à dessein, pour conserver un point fixe à la longue, une moitié de petit kyste, dont je cautérise l'intérieur. De la main gauche, j'abaisse le maxillaire pour faire saillir l'apophyse coronoïde et je coupe sans difficulté le tendon qui s'y insère ; la masse morbide se détache alors de l'arcade zygomatique, et je m'aperçois que l'articulation temporo-maxillaire n'existe plus. Je divise la muqueuse depuis l'apophyse coronoïde jusqu'à la dent canine ; avec le doigt et quelques coups de bistouri, je détache les parties molles, et enfin la séparation est complète. Quatre petites artères seulement donnèrent un peu de sang ; les ligatures posées, la plaie est lavée soigneusement et laissée à nu pendant un quart d'heure, pour nous assurer que les sources hémorrhagiques sont fermées. Je rapproche les téguments après les avoir régularisés en supprimant de petits lambeaux inutiles, et je réunis par la suture entortillée.

Le blessé s'éveille un peu avant la fin du pansement et exprime sa joie d'être débarrassé de sa tumeur. Un vin de cannelle composé et une potion à la digitale sont prescrits ; on lui en administre tout de suite une partie avec un biberon. Je passe une heure auprès de Mohamed, qui ne tarde pas à s'endormir tranquillement, la joue droite reposant sur l'oreiller ; je laisse à l'infirmier la consigne de surveiller attentivement une ouverture maintenue béante au-dessous de l'oreille pour l'écoulement des liquides et de me faire appeler au moindre signe d'hémorrhagie.

Une branche de la maxillaire interne oblitérée par un caillot avait échappé à nos recherches ; elle se mit à couler sans que l'homme de garde s'en aperçût, parce que le blessé avalait instinctivement son sang ; quand nous fûmes prévenus, Mohamed était dans un état désespéré et ne tardait pas à rendre le dernier soupir (quatre heures après l'opération).

EXAMEN DE LA PIÈCE PATHOLOGIQUE

La tumeur pèse 1k220. Elle a la forme d'une poire, à grosse extrémité postérieure ; sa surface est inégale, bosselée, résistante dans quelques points, dépressible au niveau de la plupart des saillies. Toutes les dents manquent à partir de la canine. Le condyle

a disparu, la mâchoire n'était fixée que par le masséter, dont on voit les insertions au milieu de la face externe, et le temporal, dont le tendon coiffait l'apophyse coronoïde gonflée et devenue mobile. La mensuration donne les chiffres suivants :

Circonférence antéro-postérieure	0^m45	
— latérale.....	0^m38	au point le plus renflé.
— —	0^m27	à égale distance de la canine et de l'apophyse coronoïde.
Hauteur au niveau de l'apophyse coronoïde.....		0^m115
Hauteur correspondant au condyle.....		0^m095
Hauteur entre les points précédents.....		0^m085
Hauteur au niveau de la canine.....		0^m04

L'apophyse coronoïde est à 0^m12 de la dent canine, tandis que du du côté sain la distance n'est que de 0^m08. Cette tubérosité a donc été repoussée en arrière.

Une coupe pratiquée, selon le plus grand diamètre, fait voir que la tumeur est composée d'un grand nombre de kystes de dimensions très-variables, communiquant plus ou moins largement entre eux ; des cloisons osseuses et membraneuses, irrégulières, incomplètes, la traversent en tous sens ; les cavités circonscrites sont tapissées d'un feuillet blanc, poli, d'aspect séreux. Le contenu est caséeux, demi-solide, blanc, ou légèrement teint de sang dans quelques vacuoles. Çà et là subsistent des îlots de substance compacte, dissociés et déjetés sans ordre ; l'angle est presque entier ; au-dessus de lui, deux branches s'élèvent séparées par d'innombrables petits kystes contenant une matière en tout semblable à celle des grands, et développés aux dépens des cellules osseuses comprises entre les deux lames de la branche montante. Les cavités accidentelles ont distendu les éléments de l'os, changé leurs rapports, provoqué leur résorption partielle, pour constituer enfin un tout qui n'a qu'une ressemblance très-éloignée avec la mâchoire.

En examinant la grande cavité contiguë à la dent canine, on voit un petit corps flétri, libre au milieu du contenu caséeux, supporté par un mince pédicule inséré à la paroi ; cette sorte de fongosité est creuse et communique, par son pédicule canaliculé, avec une cellule voisine, dont elle n'est en réalité qu'une dépendance. Sur certains points, la membrane interne d'un kyste se déprime, ailleurs elle forme un cul-de-sac, ailleurs encore le prolongement est devenu un petit kyste bien formé et en rapport avec un autre ; ces divers états intermédiaires expliquent les inégalités de l'intérieur des poches et repré-

sentent, sinon le mode unique, au moins l'un des modes d'accroissement de ce produit pathologique.

C'est une tumeur polykystique comprise dans la division des kystes autogènes de M. Broca. Extraordinaire par son volume, elle ne l'est pas moins par son contenu : c'est la première fois, à ma connaissance, qu'on trouve un kyste osseux multiloculaire renfermant une matière caséeuse.

Sous quelle influence s'est-elle développée? Il me semble que la contusion de 1838 doit être mise de côté; pendant quatorze ans, le sujet ne s'est aperçu d'aucune anomalie dans sa mâchoire; la gingivite traumatique avait cédé à quelques jours d'un traitement très-simple et n'avait rien laissé après elle. Mais la chute sur une ancre qui ébranle la deuxième grosse molaire, l'extraction de cette dent suivie d'hémorrhagie et de gonflement persistant au niveau de l'alvéole paraissent avoir une part incontestable dans l'évolution du mal. En leur attribuant le rôle principal, on se demande comment des causes si fréquentes ont déterminé une affection si exceptionnelle. Sur ce point, notre incertitude est complète, et nous sommes réduits à admettre une disposition spéciale à l'individu.

Quant au siége, il est rationnel de dire que la tumeur a débuté dans les aréoles spongieuses qui séparent les deux tables compactes de l'os. Plusieurs de ces cavités se sont-elles transformées isolément en kystes qui, en grandissant, se sont mutuellement comprimés, déformés, et ont fini par communiquer ensemble ? ou bien un kyste unique a-t-il envahi de proche en proche les branches horizontale et montante, s'insinuant, grâce à la pression du contenu, sous forme de hernies dans des aréoles voisines de son siége primitif, ces hernies se développant à leur tour et se conduisant comme le kyste générateur, de manière à constituer une sorte d'éponge à tissu moitié osseux, moitié membraneux, renfermant dans ses vides une matière d'aspect sébacé? Questions auxquelles il est difficile de répondre. La deuxième hypothèse a pour elle :

1° La nature de la cause occasionnelle, un traumatisme agissant sur un point circonscrit de la mâchoire;

2° La marche de la tumeur qui, partie de la deuxième molaire, *a envahi petit à petit et de proche en proche,* l'étendue de la moitié de la mâchoire, et avait une tendance évidente à gagner le côté droit, dont les incisives reposent déjà sur un renflement kystique;

3° La disposition signalée plus haut qui montre la membrane interne déprimée ici, se prolongeant là en doigt de gant, et ailleurs communiquant avec un kyste contenu lui-même dans un autre.

M. MAGITOT fait remarquer, à propos de cette observation que la relation du fait ne contient pas de renseignements touchant l'âge du malade et l'état du système dentaire. Il croit donc qu'il faut faire sur ce cas des réserves, et qu'il lui paraît impossible d'affirmer que ce kyste multiloculaire est étranger comme origine au système dentaire.

Observation d'imperforation de l'anus avec ouverture de l'extrémité inférieure de l'intestin dans le vagin. — Rétablissement de l'anus et oblitération de la fistule recto-vaginale. — Guérison. — Parmi les vices de conformation de l'anus et du rectum, les uns menacent la vie immédiatement, d'autres, sans être incompatibles avec l'exercice des fonctions essentielles, constituent une infirmité dégoûtante qui, dans le présent, tourmente la famille et, plus tard, empoisonne les jours de celui qui en est atteint. C'est un cas de cette dernière espèce que je vais rapporter, non pas que les observations en soient très-rares, mais parce que l'intervention chirurgicale a été couronnée d'un plein succès. Il s'agit d'une petite fille née sans anus avec ouverture du rectum à l'extrémité inférieure du vagin, dans des conditions semblables à celles dont parle M. Nélaton (*Pathologie externe*, page 34, t. V), et opérée de la même manière, mais en deux temps.

Au commencement d'août 1868, on me présenta une enfant de trois jours qui, depuis sa naissance, inspirait les plus grandes inquiétudes à ses parents. Elle n'avait pas d'anus. Pendant plusieurs heures, elle n'avait pas rendu de méconium, criant et s'agitant sans cesse ; enfin, un peu de matière apparut à la vulve et dévoila une fistule mettant le rectum en communication avec le vagin. Pour donner à l'enfant le temps de prendre un peu de force, je recommandai l'introduction d'une sonde, quelques injections pour délayer les matières et dissiper les premiers accidents. Mais la défécation se faisait avec douleur, la petite fille avait des coliques et se nourrissait mal. Le père, qui a déjà perdu d'autres enfants, désolé de cette infirmité, vint bientôt me supplier de faire quelque chose ; l'enfant avait douze jours quand je me décidai à intervenir.

Un examen minutieux me fit découvrir ce qui suit :

Le raphé périnéal s'étend sans interruption du coccyx à la fourchette; pas de sillon, pas de plis correspondant à l'anus. En déprimant avec les doigts au niveau de l'ouverture naturelle de l'intestin, on ne sent ni mollesse, ni fluctuation. La vulve est bien conformée ; si l'enfant crie, on voit poindre un grumeau de matière fécale en bas

des grandes lèvres. Une sonde cannelée, introduite obliquement de haut en bas et d'avant en arrière en suivant le plan de la vulve, arrive dans le rectum à travers une ouverture étroite transversalement et longue d'environ 0^m 012 à 0^m 015 d'avant en arrière. En faisant exécuter un mouvement de bascule à l'extrémité de l'instrument, on ne déprime pas le périnée, mais le doigt appliqué à la place de l'anus perçoit très-bien que l'ampoule rectale repose sur le plancher du bassin et n'est pas loin de la peau. — L'hymen est percé d'une fente étroite; sa forme est celle d'un croissant dont les cornes se confondent sur les bords de la fistule. — L'émission des urines est normale. — L'extrémité inférieure de la fistule est à peu près à 0^m 15 de la surface cutanée; la supérieure confine au cul-de-sac péritonéal.

J'eus un instant l'idée de faire l'opération qui réussit à M. Nélaton dans une circonstance semblable, mais je craignis que la dissection du rectum n'atteignît le péritoine et n'entraînât la mort. Je me décidai à rétablir le cours naturel des fèces, à rapprocher les deux extrémités de la fistule, puis à favoriser son occlusion par des cautérisations répétées.

Si cette opération n'appelle pas l'attention de mes collègues des hôpitaux d'enfants sur les rapports précis du périnée, du rectum, du péritoine et des organes génitaux dans le jeune âge, elle démontrera au moins que, le cas échéant, on pourrait utiliser le glissement facile de la muqueuse sur les autres tuniques intestinales pour fermer la fistule, après avoir préalablement paré aux dangers immédiatsde l'imperforation anale.

Le 13 août, assisté de M. le docteur Alibran, médecin aide-major, je procédai à l'opération.

L'enfant est tenue sur les genoux de la sage-femme, les jambes relevées et écartées comme pour la taille. Je fais sur le raphé, au devant du coccyx, une incision de 0^m025, de la peau d'abord, puis du tissu cellulaire, allant avec précaution à la recherche de l'ampoule rectale. Arrivé sur elle, je la traverse avec une anse de fil pour la fixer et disséquer sa paroi jusqu'à la fistule. Puis je l'attire en bas, j'incise entre les deux bouts de la ligature ; l'enfant crie et l'exonération alvine s'accomplit ; je lave la plaie et réunis l'intestin aux lèvres de la plaie cutanée par six points de suture entrecoupée. L'angle supérieur de la fistule s'est un peu rapproché de l'inférieur, grâce à la traction exercée pour obtenir un affrontement exact ; la fistule apparaît circulaire, ayant à peu près 0^m01 de diamètre. Les efforts de la petite fille font suinter un peu de liquide par la vulve.

Le pansement consiste en une mèche mouillée de glycérine. Je recommande des lotions émollientes après chaque selle.

Le lendemain et le surlendemain, pas d'accident. L'enfant dort et tette bien. Le troisième jour, j'enlève les sutures. La réunion immédiate s'est faite en avant, a échoué en arrière. La plaie est belle ; pas de rougeur de la peau, pas de gonflement ; pansement à la glycérine.

Le dix-huitième jour, la cicatrisation est parfaite. L'enfant retient ses matières, mais il en sort toujours par la vulve, surtout quand elles sont liquides.

En dilatant avec une pince à pansements, je m'aperçois que la muqueuse rectale descend au devant, des deux tiers supérieurs de l'ouverture anormale ; en la tirant légèrement, elle obture complétement la fistule, formant une sorte de soupape, disposition qui me conduit à une opération complémentaire de la première.

Le 4 septembre, j'incise la muqueuse au niveau de l'angle supérieur et tout autour de la fistule ; en raison de sa mobilité, elle vient se mettre en contact de la portion vaginale avivée de l'angle inférieur auquel je la fixe par un point de suture. Une boulette de coton est introduite dans la vulve pour s'opposer au refoulement de la muqueuse pendant la défécation ; je place dans l'anus une mèche mouillée de glycérine, qu'on retirera chaque fois que l'enfant aura l'air de faire des efforts. Soins de propreté minutieux.

Le 5 et le 6, je change moi-même la boulette de coton. La muqueuse adhère à droite et en bas de l'ancienne fistule ; il n'y a plus qu'un petit trou à gauche, de 0m002 de largeur. J'en cautérise les bords tous les deux jours avec le nitrate d'argent. La mère, me secondant avec sollicitude et intelligence, maintient les parties dans la plus grande propreté ; à la fin de septembre la fistule est enfin oblitérée.

1er novembre. — L'enfant est grosse et bien portante. Le sphincter, qui existait sur la peau, retient les matières ; la petite fille est radicalement guérie de son infirmité.

L'opération aurait été faite complétement dans la première séance si j'avais eu une notion exacte de la distance qui sépare le périnée du cul-de-sac recto-vaginal chez l'enfant ; mais mes recherches dans les ouvrages dont je dispose ayant été infructueuses à ce point de vue : j'ai dû, par prudence, ouvrir d'abord une voie à la défécation en rétablissant l'anus ; puis la nutrition étant devenue possible, j'ai profité de la propulsion de la muqueuse pour la détacher et la réunir à l'angle inférieur de la fistule.

M. MAGITOT lit le rapport suivant sur un travail de M. Auguste Haas, intitulé : *Nécrose produite par l'action des vapeurs phosphorées.*

RAPPORT

M. MAGITOT. Messieurs, rapporteur d'une commission où j'ai pour collègues MM. Lannelongue et Dubrueil, je viens vous rendre compte d'un travail qui vous a été adressé par M. le docteur Haas, médecin à Sarreguemines, et qui a pour titre : *Mémoire sur la nécrose produite par la vapeur du phosphore.*

L'auteur, qui exerce dans un pays où l'industrie des allumettes au phosphore blanc occupe plusieurs fabriques, a pu observer un certain nombre de faits et pratiquer diverses opérations. Son travail paraît même avoir pour but spécial de préconiser un certain procédé opératoire à l'exclusion de tout autre, la *résection prématurée* dans le cas de nécrose confirmée.

M. Haas, toutefois, ne se borne pas à l'exposé d'un procédé opératoire, et il aborde les différents points du problème de la nécrose phosphorée. A cet égard, son mémoire est donc une sorte de courte monographie.

Ainsi, après avoir rappelé les conditions bien étudiées et parfaitement connues aujourd'hui, dans lesquelles l'action des vapeurs phosphorées entraîne cette lésion spéciale et exclusive aux maxillaires, l'auteur étudie les différents phénomènes de la maladie.

Suivant lui, les accidents débutent par une douleur de dents ou odontalgie simple : « Tantôt, dit-il, les dents sont cariées, tantôt elles sont saines, mais s'ébranlent et tombent. »

Nous ferons remarquer tout d'abord que ce terme, *odontalgie*, est bien vague : il s'adresse à un certain nombre d'altérations des dents très-diverses et malheureusement trop souvent confondues. M. Haas ne s'explique pas sur ce point, ce qui est vraiment regrettable, car nous touchons ici au problème si obscur encore du mode de pénétration de l'agent altérant au sein des mâchoires.

Plusieurs opinions sont, comme on le sait, en présence : l'une admet que la seule voie ouverte à l'agent morbide est la *carie dentaire*. Elle a été indiquée dès 1845 par Dietz, puis adoptée par Roussel, Geist, MM. Lailler et Broca. Une seconde théorie fait pénétrer les vapeurs phosphorées par le *bord gingival* (à l'exclusion de toute autre voie). Elle a été émise pour la première fois par Strohl, et elle reste aujourd'hui résolûment défendue par M. Trélat.

Nous ne mentionnerons que pour mémoire la doctrine de Lorinser, aujourd'hui abandonnée, et par laquelle une intoxication générale phosphorique aurait pour manifestation élective la nécrose des maxillaires. L'intoxication phosphorée, proprement dite, est un accident extrêmement rare dans les fabriques d'allumettes, et la seule circonstance qui ait pu prêter à cette interprétation est, sans doute, cette stéatose généralisée que présentent, aux périodes avancées de la nécrose, quelques malades épuisés et cachectiques.

On se rappelle les arguments invoqués de part et d'autre dans la défense des deux principales opinions : tantôt on affirme que les malades ont toujours présenté, au début, une carie dentaire, et nous devons convenir que ces cas sont de beaucoup les plus nombreux ; tantôt on assure qu'aucune dent n'était atteinte, mais que les gencives étaient rouges et décollées du bord alvéolaire. Quelques faits auraient été rigoureusement observés. M. Trélat en rapporte quatre, et M. Haltenhoff en cite un de son côté.

Nous ne songeons pas, au moins pour le moment, à prendre part dans un pareil débat dont l'importance n'échappe à aucun de nous, car il s'agit ici non-seulement du mécanisme de production de la nécrose phosphorée, mais encore de la prophylaxie et de l'hygiène publique. Nous demandons seulement à présenter quelques remarques : A ceux qui nient le rôle d'une carie dentaire primitive, nous dirons qu'il nous paraît bien difficile d'affirmer sur les souvenirs d'un malade ou d'après un examen le plus souvent superficiel, que le système dentaire ne présente point de carie, alors qu'il est parfois si laborieux, dans une exploration attentive, de discerner une altération de cette nature souvent cachée dans un interstice dentaire ou localisé à la face postérieure d'une dent au voisinage du bord gingival. D'autre part l'examen de séquestres qui portent souvent, il est vrai, des dents dépourvues de carie, ne saurait justifier une conclusion du même genre, car les dents entraînées avec les portions osseuses mortifiées sont bien rarement celles qui ont été le point de départ du mal, celles-ci ayant le plus souvent disparu au début de la maladie. Enfin nous dirons encore qu'il ne nous paraît pas suffisant de constater l'existence d'une carie dentaire quelconque chez un malade atteint de nécrose phosphorée pour conclure rigoureusement que la maladie a pénétré par cette voie. Toute carie dentaire n'est pas nécessairement perméable à des agents extérieurs liquides ou gazeux. Il est telle carie, même des plus avancées, ayant détruit une grande étendue de la couronne et qui, à aucune époque, n'a présenté de trajet pénétrable jusqu'au centre de l'alvéole, tandis qu'une autre, en apparence légère, a

pu envahir rapidement le centre de l'organe et les canaux radiculaires qui sont devenus libres. Ces distinctions ont donc une grande importance.

D'autres considérations peuvent s'appliquer à l'hypothèse de la pénétration de l'agent morbide par le bord gingival. Tantôt, en effet, les malades ont présenté une gingivite soit locale, soit générale, avec décollement plus ou moins marqué du bord libre. On a signalé dans certaines observations un état fongueux et purulent de la gencive au pourtour d'une dent ébranlée; mais, dans cette dernière circonstance, il est facile de voir que déjà la nécrose est produite, et que la suppuration de l'alvéole est un accident secondaire et non primitif de la maladie.

Nous rappellerons encore l'argument tiré de l'intégrité des diverses parties osseuses de la face qui sont soumises, comme la bouche, à l'action des vapeurs phosphorées, mais que la nécrose n'atteint jamais, au moins primitivement. M. Trélat, il est vrai, a développé les raisons qui permettraient de penser que le tissu gingival est plus susceptible que les autres points de la muqueuse buccale de subir l'influence des vapeurs phosphorées.

Quoi qu'il en soit, la question de la pathogénie de la nécrose phosphorée reste extrêmement obscure, et si nous avons cru devoir nous arrêter un instant à cet examen critique des théories, c'est surtout dans le but de signaler la nécessité qui nous paraît évidente de nouvelles recherches et surtout de nouvelles expériences. Les tentatives déjà anciennes de Bibra et de Geist sont restées sans résultat, et M. Trélat les a d'ailleurs justement condamnées.

Il reste cependant, au point de vue pathogénique, un fait qui nous semble indiscutable : c'est que la nécrose débute invariablement par la portion alvéolaire des mâchoires ; jamais une autre région des maxillaires n'en est primitivement le siége. L'alvéole est donc constamment le premier atteint. M. Lailler nous rappelait encore dernièrement cet exemple d'un séquestre borné exclusivement à la simple gaîne alvéolaire avec sa dent restée incluse ; la guérison suivit de près cette ablation.

Un second point aussi incontestable, selon nous, que le premier, c'est que le processus morbide commence par une *périostite alvéolaire*. Qu'on admette l'une quelconque des opinions que nous avons indiquées, l'existence de la périostite alvéolaire, comme phénomène initial de la nécrose phosphorée, ne paraît faire de doute pour personne. Or la *périostite*, quelle que soit son origine, est précisément l'affection de l'organe dentaire qui, par son caractère primitif ou ses

complications ultérieures, ouvre le plus souvent la voie aux lésions les plus graves qui puissent atteindre les maxillaires.

La périostite alvéolaire étant ainsi apparue par l'action directe des agents phosphorés, elle est rapidement suivie des phénomènes d'ostéite dont la plupart des séquestres présentent, comme on sait, la trace incontestable. Puis le périoste des maxillaires est atteint à son tour ; des épanchements se produisent à sa face profonde. Toutefois la lésion qu'il subit par envahissement ne lui enlève pas ordinairement sa fonction ostéogénique qui se traduit ultérieurement par la production des ostéophytes. Enfin l'os se mortifie et la série des accidents du début se reproduit de proche en proche pour envahir une étendue plus ou moins grande de la mâchoire.

On a admis depuis longtemps que la nécrose phosphorée présentait des caractères spéciaux qui seraient de nature à la différencier des nécroses d'autre origine. M. Haas partage cette opinion. Ces caractères seraient : d'une part, la tendance à l'envahissement ; d'autre part, la nature de la réparation osseuse, la production des ostéophytes.

Si l'on met en parallèle les faits de nécrose d'origine phosphorée, avec ceux qui sont dus à d'autres causes générales ou locales et qui sont en si grand nombre, on ne parvient pas facilement, ce nous semble, à établir les distinctions signalées. Dans les diverses circonstances, ces caractères prétendus spécifiques se retrouvent à un degré variable. Seule, une différence reste toutefois évidente, c'est la lenteur de la nécrose phosphorée, et cette particularité nous paraîtrait même de nature à expliquer la tendance soi-disant spéciale à la progression.

En effet, le premier point osseux mortifié occupant la portion alvéolaire de la mâchoire est ainsi situé au centre de l'os n'ayant pas de communication avec l'extérieur, car ce n'est ordinairement que plus tard qu'une ou plusieurs dents extraites ou tombées spontanément amènent la première ouverture du foyer. A cette circonstance, qui favorise grandement la progression, s'ajoute bientôt l'abondance de la suppuration qui, sans issue immédiate, chemine au sein du tissu osseux et mieux encore sous le périoste où elle ne rencontre aucun obstacle à sa marche.

C'est ainsi que la maladie peut durer plusieurs mois, souvent même plusieurs années, au bout desquelles les malades présentent parfois des phénomènes d'épuisement et de cachexie qui leur enlèvent leurs ressources de résistance et deviennent de nouvelles raisons de propagation du mal.

Quant à la formation particulière des ostéophytes, qui, sans être

constante, est cependant assez fréquente, il nous semble qu'elle trouve son explication dans la lenteur même de la maladie qui peut laisser au périoste et à quelques régions osseuses restées saines la possibilité d'entrer en réaction contre l'envahissement.

Nous pensons donc, contrairement à l'opinion de l'auteur, que la nécrose phosphorée ne diffère au fond que par sa cause des autres formes de nécrose des mâchoires.

En ce qui concerne le mode d'action des vapeurs phosphorées, M. Hass ne s'explique pas à cet égard : il suppose que le phosphore, transformé en acide phosphorique, se dissout dans la salive et amène soit le ramollissement des gencives, soit la carie dentaire.

Ici encore, nous rencontrons un côté de la question qui, ce nous semble, n'a pas été suffisamment élucidé. Quelles sont, en effet, les vapeurs qui s'échappent de la pâte phosphorée ? Est-ce de l'acide phosphorique pur ? Est-il mélangé avec l'acide phosphoreux ou l'hydrogène phosphoré ? Est-ce de l'acide phosphatique, c'est-à-dire un mélange d'acide phosphoreux et d'acide phosphorique ! Ces diverses opinions ont été avancées. Ensuite quelles sont les modifications qui se produisent au contact de la muqueuse buccale ou des matières organiques ? Quel est le rôle de l'ozone dont la présence, signalée par Bibra, n'est pas contestable ?

Telles sont encore, mais au point de vue plus spécialement chimique, les inconnues que présente le problème.

L'étiologie et la pathogénie de la nécrose phosphorée sont donc, comme on voit, l'objet de dissidences nombreuses, ce qui signifie qu'elles restent entourées d'une grande obscurité.

En est-il de même de la thérapeutique ?

Plusieurs méthodes ont été proposées ; on peut les résumer en deux principales.

L'une consiste à n'intervenir qu'après la mobilisation complète du séquestre. C'est l'opinion émise par Lorinser et adoptée par MM. Lailler et Trélat.

L'autre a pour principe d'opérer avant la mobilisation du séquestre et aussitôt que la mortification a été exactement reconnue. Elle a été mise en pratique par Langenbeck, Billroth et Haltenhoff. En France, plusieurs chirurgiens s'y sont ralliés : MM. Dolbeau, Maisonneuve et Guérin, par exemple.

On a reproché au premier procédé de laisser la nécrose abandonnée sans résistance à sa tendance à la progression, et l'on sait que des os maxillaires elle peut passer à ceux de la face et du crâne. Elle atteint ainsi parfois, comme nous l'avons vu récemment chez un

malade de M. Verneuil, jusqu'au sphénoïde et à l'apophyse basilaire. De plus, les malades sont livrés à une suppuration abondante qui amène rapidement l'état cachectique. Enfin, ainsi que le rappelait dernièrement M. Guérin, elle expose les malades à la nécrose secondaire des ostéophytes, ce qui les prive des bénéfices de la régénération partielle de l'os.

A la méthode de l'intervention précoce, on objecte qu'elle expose les malades aux inconvénients et aux dangers d'une opération qui, n'ayant pas pour résultat de les débarrasser entièrement de la partie altérée, leur laisse toutes les chances de retour ultérieur.

Entre ces deux méthodes se placent plusieurs opinions intermédiaires, celle de M. Verneuil, par exemple, qui, pour éviter les lenteurs de la mobilisation spontanée, l'empoisonnement pyohémique des malades et les douleurs vives qui les torturent parfois, propose, soit au travers des orifices fistuleux, soit par quelque débridement, de pratiquer la segmentation des séquestres. Enfin celle de M. Chassaignac, qui rappelle très-justement les services que peuvent rendre les pratiques destinées à provoquer l'écoulement des liquides et à favoriser la limitation du mal, l'irrigation et le drainage, par exemple.

Sans prétendre juger cette question chirurgicale, (nous n'avons ni l'expérience, ni l'autorité suffisantes pour cela), il nous semble que les dissidences qui séparent les chirurgiens ne sont pas telles qu'elles ne puissent s'effacer devant les indications plus ou moins impérieuses de chaque cas particulier. Le choix de la méthode opératoire est alors soumis aux circonstances ; il s'impose même parfois au chirurgien. Nous l'avons vu récemment dans le fait présenté par M. Tillaux, où, dans un cas d'invagination du séquestre, il n'y avait d'autre ressource que l'ablation totale du maxillaire inférieur.

Toutefois, nous ne pensons pas que la société puisse admettre un procédé qui aurait pour principe de pratiquer prématurément, au début de la nécrose, l'ablation totale du maxillaire atteint, c'est-à-dire la résection dans le vif au-delà des portions nécrosées.

Telle serait pourtant la méthode préconisée par M. Haas, suivant en cela une idée déjà formulée par Billroth.

Six observations terminent son travail :

La première est relative à la résection totale de la moitié gauche d'un maxillaire inférieur chez un malade atteint depuis environ six mois seulement d'une nécrose phosphorée ayant débuté à la suite de la carie d'une dernière molaire. La section de l'os fut faite à la symphyse et le condyle désarticulé. A l'examen de la pièce, M. Haas constata que la seule portion mortifiée était la région de la branche

horizontale correspondant à la molaire en question. Les portions voisines de l'os présentaient, dans une étendue limitée, quelques phénomènes qui peuvent se rattacher, ce nous semble, à l'ostéite à forme condensante.

La seconde observation est encore relative à une nécrose du maxillaire inférieur. La résection de toute la moitié gauche de l'os fut pratiquée comme dans le cas précédent, et l'examen de la pièce montra que la lésion ne s'étendait que de la ligne médiane à la seconde petite molaire inclusivement.

Dans une troisième observation, M. Haas n'eut qu'à pratiquer l'ablation pure et simple d'un maxillaire inférieur totalement nécrosé et mobile.

L'observation IV est relative à une femme affectée de nécrose du maxillaire supérieur gauche. L'os fut réséqué en totalité ; l'opération fut longue et laborieuse. M. Haas la décrit minutieusement et la justifie par les douleurs intolérables qu'éprouvait la malade. L'examen de la pièce montra que le tiers seulement du maxillaire était nécrosé ; le reste était sain.

L'observation V, qui porte sur l'ablation d'un maxillaire supérieur droit, n'est pas complète. La pièce n'a pas été décrite, nous ne pouvons donc en tenir compte.

L'observation VI et dernière est relative à un cas de propagation de la nécrose du maxillaire supérieur droit aux os propres du nez, à l'arcade sous-orbitaire et jusqu'au temporal. La malade mourut sans être opérée.

En résumé, des six observations de l'auteur, trois seulement portent sur des nécroses partielles traitées par l'ablation totale des maxillaires correspondants ? L'un des trois malades mourut de tuberculose aiguë. Enfin, les pièces décrites ont montré que l'opération avait de beaucoup dépassé les limites du mal.

Nous laisserons à la Société le soin de juger la valeur du procédé opératoire, mais il nous semble difficile de ne pas conclure que la pratique de M. Haas n'est pas en vérité suffisamment justifiée par le fait qu'il a porté à notre connaissance.

En résumé, nous avons l'honneur de vous proposer :

1° De remercier M. Haas de sa communication ;

2° De renvoyer son travail au comité de publication. — Adopté.

M. DOLBEAU. M. le rapporteur m'a rangé, ce me semble, parmi les partisans des résections hâtives dans les nécroses phosphorées. Ce n'est pas exact. Lorsque la santé générale du sujet est fortement

ébranlée, je suis d'avis d'accélérer les éliminations des séquestres et de réséquer partiellement, mais seulement lorsque l'état général l'exige. Je pense, en outre, que la nécrose phosphorée se comporte à part la lenteur dans la marche et la cause qui la produit, absolument comme toutes les autres nécroses, et qu'elle n'offre rien de spécifique.

M. VERNEUIL. Je ne comprends pas que l'on parle des résections quand il s'agit de nécrose. — Lorsqu'il y a des séquestres, il faut les enlever. On discute pour savoir si l'opération sera précoce prématurée, tardive; — mais qu'entend-on par une opération précoce? Est-ce une opération faite trop tôt ou de bonne heure. J'ai déjà formulé mon opinion plusieurs fois ici sur ce sujet. Aussitôt qu'un séquestre est isolé, j'ai soin de ne pas dire mobilisé, il faut en pratiquer l'extraction. Les séquestres s'isolent-ils plus tardivement dans la nécrose phosphorée que dans les autres nécroses? C'est à M. le rapporteur de nous fixer à cet égard; nous savons seulement en effet que dans les nécroses ordinaires le séquestre est isolé vers le troisième mois après le début de la maladie. Il me paraît important de ne pas attendre pour opérer dans la nécrose phosphorée que la cachexie survienne, car on se trouve alors en présence de lésions viscérales profondes.

M. MAGITOT. La Société a remarqué avec quelles réserves je me suis exprimé dans ce rapport au sujet des deux principales questions que soulève la nécrose phosphorée : la pathogénie et la médecine opératoire. Pour la première de ces questions, j'ai dit que l'obscurité restait complète, et qu'il fallait de nouvelles études, de nouvelles expériences. Pour la seconde, j'ajouterai, en réponse à M. Verneuil, qu'étant convaincu que la nécrose phosphorée n'est pas distincte des autres nécroses, le traitement ordinaire de cette lésion doit lui être appliqué, sauf à tenir compte de quelques particularités dépendantes du siége et de la marche de l'altération phosphorée. Enfin, en blâmant la méthode des résections dans le vif, méthode d'origine allemande, je crois avoir exprimé par avance le sentiment de la Société.

La suite de cette discussion est renvoyée à la prochaine séance.

M. TILLAUX fait un rapport verbal qui résume le travail suivant de M. Charles Périer :

Étranglement interne simulant une hernie ombilicale étranglée. — Opération le huitième jour. — Guérison. — Chargé de la consultation chirurgicale à la maison de retraite des

ménages, à Issy, je fus appelé le 18 août 1873, par M. Bernard, médecin de l'établissement, auprès d'un pensionnaire nommé V.... Cet homme, âgé de soixante-quatorze ans, d'une constitution athlétique, et d'une excellente santé habituelle, avait depuis quelques années, au niveau de l'ombilic, une petite tumeur dont il ne s'était jamais inquiété, il avait remarqué que de temps à autre elle disparaissait en produisant un bruit de glouglou.

Le 14 août, sans cause appréciable, il avait été pris de coliques et de nausées, le ventre était devenu un peu sensible, mais la sensibilité était localisée en un point situé au-dessus et à droite de la tumeur ombilicale. Celle-ci, au contraire, était indolente, mais, en même temps, elle était irréductible, et dure; son volume ne dépassait pas celui d'une noix. Des cataplasmes laudanisés et des boissons froides n'empêchèrent pas les vomissements d'apparaître dans la soirée. D'abord alimentaires, puis muqueux, ils devinrent bilieux, et dans la nuit on leur reconnut le caractère fécaloïde.

Le 15. Le malade entra à l'infirmerie. L'administration d'un lavement purgatif parut faire cesser les vomissements. Les boissons et du bouillon furent tolérées.

Le 16. L'état général paraissait satisfaisant, la douleur péri-ombilicale avait diminué, mais il y avait une tympanite assez prononcée, que l'on crut devoir combattre par un nouveau lavement purgatif. Il y eut évacuation d'une certaine quantité de scybales, mais les nausées réapparurent, toutefois sans vomissement. Le pouls était à 80.

Le 17. Les vomissements se montrèrent de nouveau avec le caractère fécaloïde. M. Bernard, devant l'absence d'accidents locaux, au niveau même de la hernie, qui le quatrième jour était identiquement ce qu'elle était le premier, pencha vers l'idée d'un étranglement interne. Un nouveau lavement purgatif était resté sans effet, il prescrivit une pilule contenant une goutte d'huile de croton. En très-peu de temps le malade vomit deux litres environ de matières fécaloïdes, et fut tourmenté le reste du jour par des renvois fréquents de gaz fétides. — Ces accidents cessèrent dans la nuit, et lorsque j'arrivai le 18, à quatre heures du soir, le malade n'avait pas vomi depuis quinze à seize heures; il avait même pu conserver la valeur d'un grand bol et demi de bouillon froid qu'il avait bu à petites doses. Le faciès était anxieux, la voix éteinte, l'affaiblissement notable, il n'y avait pas de fièvre, le pouls assez déprimé ne dépassait pas 80.

L'état du ventre ne répondait pas à cet état général. Les parois abdominales étaient très-souples, il n'y avait pas de ballonnement, la

pression n'éveillait de sensibilité qu'au niveau de la région épigastrique.

La dépression ombilicale, très-profonde en raison de l'obésité du malade, affectait extérieurement la forme d'un croissant à concavité en haut, et contournait ainsi la partie inférieure de la tumeur, laquelle était visible seulement à ce niveau, où la peau présentait une teinte lie-de-vin un peu claire. Dans le reste de son étendue, la tumeur, perdue dans le tissu adipeux, n'était appréciable qu'au toucher ; du volume d'une noix, elle était dure, élastique, irréductible, indolente à la pression, et semblait adhérer profondément à l'aponévrose abdominale par une portion rétrécie. En la percutant, on ne percevait aucune sonorité. La hernie, qui avait été intestinale, à en juger par les commémoratifs, était-elle épiploïque actuellement, hypothèse dans laquelle les accidents auraient été purement réflexes? Cela était possible, mais me paraissait peu probable, car la hernie épiploïque, lorsqu'elle donne lieu à de semblables accidents, devient ordinairement chaude, douloureuse à la pression, et augmente notablement de volume ; la tumeur qu'elle forme présente aussi des caractères particuliers, elle est plus ou moins pâteuse. Je penchai donc vers l'idée d'une entérocèle ; mais, comme nous étions au cinquième jour, je crus devoir m'abstenir d'un taxis prolongé ; et comme, d'autre part, les signes d'étranglement avaient cessé depuis plus de quinze heures, je jugeai l'intervention chirurgicale inopportune, me mettant à la disposition de M. Bernard en cas de retour des accidents.

Le 19, les vomissements reparurent.

Le 20, septième jour depuis le début, je revis le malade, qui semblait s'affaisser rapidement. Ma première idée fut de recourir d'abord à l'aspiration ; l'appareil Dieulafoy mis à ma disposition étant défectueux, je ne pus songer qu'à la kélotonie.

Au moment où, prêt à pratiquer l'incision, je tendais fortement la peau, j'entendis un bruit de gargouillement qui se renouvela lorsque je comprimai la tumeur. Celle-ci diminua lentement, puis se réduisit.

Au fond de la dépression ombilicale, je sentis nettement l'orifice fibreux, mais il était trop étroit pour que mon doigt put y pénétrer. Cependant je reconnus que, derrière la paroi abdominale, il existait une masse dure, arrondie, dont le volume me paraissait médiocre, bien qu'il me fût impossible d'en délimiter les contours.

J'étais bien certain de n'avoir pas réduit en masse le sac et son contenu, car le péritoine était bien évidemment adhérent à la peau au niveau du sommet de la tumeur. D'autre part, la réduction s'étant

opérée graduellement et avec bruit, il me semblait difficile d'admettre que j'avais réduit une anse intestinale étranglée par une bride épiploïque avec persistance de l'étranglement. Je fus donc peu rassuré sur le pronostic de cette réduction, et je pensai, comme M. Bernard, qu'il pouvait bien y avoir un étranglement interne ; mais il était, à coup sûr, situé au voisinage de l'anneau, et par conséquent on pouvait l'atteindre.

Les accidents reparurent dans la nuit avec intensité, et le lendemain, 21, dans la matinée, je pratiquai l'opération.

La hernie s'était reproduite, mais elle était peu distendue ; je n'essayai point de la réduire, afin d'arriver plus facilement sur le sac et aussi d'avoir sous les yeux l'intestin hernié.

Je fis une incision de 0m07 à 0m08 à gauche de la ligne médiane, et, parallèlement à cette ligne, assez loin du point où je pouvais supposer le péritoine adhérent à la peau. J'atteignis obliquement le sac près de son pédicule à travers une couche très-épaisse de tissu adipeux. Je fis une petite ouverture en dédolant, il s'écoula quelques grammes de sérosité rougeâtre, j'incisai sur la soude cannelée, et je mis à nu une petite anse intestinale assez fortement congestionnée, à parois épaissies, d'une coloration uniformément rouge, sans trace de perforation ou de gangrène ; elle avait l'aspect que présente l'intestin grêle au-dessus d'un étranglement. Je ne pus réduire qu'après avoir débridé l'anneau en haut et à gauche. Après réduction, mon doigt ne pouvant encore pénétrer librement, je renouvelai le débridement dans le même sens. L'ouverture, ainsi rendue pratiquable, je sentis qu'une masse en continuité avec le paquet intestinal adhérait solidement à la paroi abdominale antérieure, à droite de la ligne médiane et au-dessus de l'orifice herniaire. Je cherchai à me rendre compte, et au moment où, le doigt courbé en crochet, je contournais la partie supérieure des adhérences, je les sentis céder. Les parties tendues sur lesquelles pressait mon doigt se détachèrent pour se perdre dans la masse intestinale, au milieu de laquelle je ne sentis plus rien d'anormal. Explorant alors la face péritonéale de la paroi abdominale, j'engageai le bout de l'index dans une cavité que je puis comparer, pour la forme, à un dé à coudre à orifice un peu étroit. Cette cavité, dont l'axe était transversal et parallèle au plan de la paroi abdominale, me semblait située entièrement à droite du ligament suspenseur du foie et s'ouvrir sur la face gauche du ligament. Je distinguais très-nettement avec le doigt le bord tranchant du ligament faléiforme, partant de l'ombilic et se portant vers la profondeur à droite. L'étranglement interne paraissait donc ici reconnaître pour cause une hernie intra-abdominale. Je ne

connais pas de fait semblable, et M. Faucon, dans son récent mémoire sur cette variété d'étranglement, n'en a pas signalé d'analogue.

Mon exploration avait été rapide, il me parut prudent de ne point chercher à en savoir davantage.

Je nettoyai la plaie, qui n'avait donné écoulement qu'à une quantité de sang tout à fait insignifiante.

Je réunis par deux points de suture à la partie supérieure, laissant libre la partie inférieure vers laquelle j'avais dirigé les lambeaux du sac herniaire. Les fils de la suture n'avaient aucun contact avec le péritoine, suffisamment garanti, d'ailleurs, par l'obliquité de la plaie, relativement au plan de la paroi abdominale; grâce encore à cette disposition. des liquides épanchés dans le péritoine auraient pu trouver un écoulement facile au dehors. La plaie fut pansée à l'eau froide.

Trois heures après l'opération, le malade eut plusieurs évacuations alvines très-abondantes; les envies de vomir cessèrent rapidement; plusieurs bouillons furent très-bien supportés. Le lendemain, 22, et le surlendemain, 23, l'état général et l'état local sont aussi satisfaisants que possible, l'alimentation se fait très-bien et en quantités graduellement croissantes.

La voix a repris son timbre normal.

Le 24, on enlève les fils.

Les progrès sont tellement rapides que le 4 septembre, quinze jours après l'opération, le malade descendait au jardin. Il n'y eut qu'un très-léger mouvement fébrile le 25 août, en coïncidence avec une légère éruption furuculeuse.

Depuis, j'ai revu le malade toutes les semaines. Il a repris son train de vie ordinaire.

COMMUNICATION

M. DUPLAY fait la communication suivante :

Bec de lièvre unilatéral, compliqué de division de la voûte palatine et du voile du palais, avec saillie considérable en avant de la moitié droite de la division osseuse. Procédé opératoire spécial. — Au mois d'août de cette année est entré dans mon service de l'hôpital Saint-Antoine, un enfant de dix mois, atteint d'un bec de lièvre complexe et qui présente les particularités suivantes : la lèvre est divisée dans toute sa hauteur, depuis la narine gauche jusqu'au bord libre. Outre un écartement de 0m01, les bords de la fissure sont inégaux et situés sur un plan différent; le bord droit

proémine fortement en avant, ce qui tient à la disposition des parties osseuses sous-jacentes. En effet, la fissure alvéolaire présente un écartement correspondant, et le bord qui la limite à droite est projeté en avant et forme, par rapport au bord gauche, situé en arrière, une saillie d'environ 0m01. La narine gauche est considérablement aplatie et la cloison des fosses nasales fortement déviée à droite. Enfin mentionnons l'extension de la fissure labio-alvéolaire à la voûte palatine et au voile du palais.

La disposition toute particulière des bords de la fissure alvéolaire rendait inutile toute tentative de restauration ; les deux parties de la lèvre ne pouvaient être réunies à cause de la saillie du bord droit de la division osseuse, et avant de songer à une réparation des parties molles, il fallait faire disparaître cette saillie. Je songeai à atteindre ce but sans rien sacrifier, et même en utilisant la partie saillante pour combler un hiatus du bord alvéolaire. Voici le procédé auquel j'eus recours.

Après avoir avivé dans toute leur hauteur les deux bords de la fissure osseuse et détaché les deux parties de la lèvre unies à la face antérieure du maxillaire, j'incisai la muqueuse gingivale verticalement et dans toute la hauteur de la face antérieure du maxillaire, à droite de la ligne médiane et à une distance correspondant à peu près à l'union de l'os incisif avec le maxillaire droit. Cela fait, le tranchant d'un ciseau fut porté directement d'avant en arrière au niveau de l'incision et, par quelques coups de marteau je fracturai l'os et j'essayai de faire basculer la portion ainsi détachée et de la refouler en arrière. Mais le fragment osseux était encore retenu par la cloison fortement déviée à droite, et je dus en faire la section.

Dès lors, la mobilisation du fragment devint facile, je le fis basculer d'avant en arrière et j'obtins sans difficulté la coaptation des bords droit et gauche de la fissure qui avaient été préalablement avivés, comme on l'a dit : deux points de suture métallique, dont l'un passait à travers les os, servirent à maintenir cette coaptation. Il est inutile d'ajouter que, sauf la plaie existant au niveau de la fracture artificielle, la portion osseuse déplacée était entourée de tous côtés par les parties molles et que la muqueuse palatine, en particulier, avait été soigneusement ménagée, condition qui devait assurer la vitalité de ce fragment.

Par ce procédé, la saillie osseuse avait complétement disparu, en même temps que l'énorme hiatus du bord antérieur du maxillaire; l'arcade alvéolaire était régulière, et la réparation de la lèvre devenue possible fut pratiquée d'après le procédé de Giraldès.

Le résultat de cette opération fut des plus satisfaisants. La lèvre se

réunit bien et le fragment osseux, d'abord assez mobile, ne tarda pas à se consolider. Au vingtième jour je dus enlever les fils de la suture osseuse parce que les parents de l'enfant voulaient absolument partir. A cette époque la consolidation du fragment était presque complète et c'est à peine si l'on pouvait lui imprimer de très-légers mouvements. J'ai appris depuis que la consolidation s'était entièrement achevée. J'ajouterai, pour rassurer ceux qui pourraient avoir des craintes sur l'influence fâcheuse de cette opération sur les follicules dentaires, que cinq jours après l'opération, une incisive médiane a fait son apparition et a été suivie, dix jours après, d'une seconde dont l'évolution s'est faite rapidement:

PRÉSENTATION DE MALADES

M. le docteur LAUNAY présente un enfant atteint d'un vice de conformation : sept doigts à chaque main et six orteils à chaque pied.

Renvoyé à une commission composée de MM. Duplay, Tillaux et Demarquay.

PRÉSENTATION DE PIÈCES

M. le docteur PÉRIER présente une anomalie rare de l'œsophage.

La pièce est renvoyée à l'examen d'une commission composée de MM. Guéniot, Després et Dubreuil.

ÉLECTION

La Société procède à l'élection de la commission chargée d'examiner les titres des candidats à la place de correspondant national.

Cette commission est composée de MM. Marjolin, Paulet, Duplay, Chassaignac, Panas.

Le secrétaire, TILLAUX.

SÉANCE DU 10 DÉCEMBRE 1873.

Présidence de M. TRÉLAT.

La correspondance comprend : *La Gazette des Hôpitaux.* — *L'Union médicale.* — *La Gazette hebdomadaire.* — *La Tribune*

médicale. — Le Progrès médical. — Le Mouvement médical. — La France médicale. — La Gazette obstétricale. — Le Moniteur thérapeutique. — Le Bordeaux médical. — Le Journal médical de la Mayenne. — Le Lyon médical. — Le Bulletin de l'Académie royale de Belgique.

Examen critique des doctrines de la trépanation dans les plaies de tête, par le docteur Jules Boeckel.

Da Glaucoma, par M. le docteur José Lourenço, de Bahia.

Leçons de clinique chirurgicale, par M. le professeur Guillery, de Bruxelles.

M. DUPLAY offre le troisième fascicule du tome quatrième du Traité de pathologie externe de Follin et Duplay.

M. DESPRÉS offre son Traité théorique et pratique de la syphilis ou infection purulente syphilitique.

M. VERNEUIL offre la thèse de M. Charles Cauchois sur la pathogénie des hémorrhagies traumatiques secondaires. Cette thèse sera comprise dans le concours du prix Duval pour 1874.

CORRESPONDANCE

M. DEMARQUAY communique une lettre de M. Rizzoli, membre correspondant, *sur la compression élastique comme moyen hémostatique*. Il annonce en outre à la Société que, dans une lettre datée du 15 novembre, M. Esmarch lui apprend qu'il a pratiqué la veille une désarticulation de la cuisse presque sans perdre de sang. Pour cela, il faut employer un compresseur de l'aorte en même temps que la compression élastique est exercée sur tout le membre.

M. le docteur A. COUSIN informe M. Trélat, à propos de la récente communication de notre collègue sur la gutta-percha laminée, qu'il a communiqué une note sur ce sujet à l'Académie des sciences, dans la séance du 20 novembre 1871. — Note reproduite par le *Bulletin de thérapeutique*, n° 1, t. LXXXIII. — 1872; p. 28.

RAPPORTS

M. DUPLAY dans un rapport verbal, présente le résumé de l'observation suivante adressée par le docteur Pamard, d'Avignon, dont il demande l'insertion au *Bulletin*.

Polype naso-pharyngien. — Ablation après la résection sous-périostée du maxillaire supérieur. — Charles J... est

âgé de quinze ans; il a une constitution frêle, un tempérament lymphatique; il a été atteint à l'âge de cinq ans environ d'une fièvre typhoïde très-grave; il a eu à l'âge de dix ans une congestion cérébrale.

Il y a environ quatre ans, on s'aperçut que la respiration de cet enfant était gênée, qu'il ronflait presque continuellement pendant son sommeil, mais on ne s'arrêta pas à ce symptôme. Un an plus tard, survint un vomissement de sang assez abondant, pour lequel M. le docteur Boussat lui donna des soins. Enfin, trois mois après, le polype vint faire son apparition à l'orifice externe des fosses nasales. M. le docteur Capeau fut appelé, et il tenta l'ablation avec le constricteur de Maisonneuve. La première tentative fut suivie d'un demi-succès : pendant trois mois environ l'enfant respira assez bien et reprit un peu ; mais, après ce laps de temps, sa tumeur revint à son volume primitif, et il fallut recommencer un arrachement partiel, qui n'amena qu'une amélioration passagère. Cette opération palliative a été recommencée dix fois dans l'espace de trois ans. (Les renseignements ci-dessus m'ont été fournis par M. de docteur Capeau, de Cavaillon, médecin du malade.)

C'est à la fin du mois de mai que le malade me fut adressé. Il est de petite taille, d'aspect souffreteux; son teint est terreux. Il n'est pas difficile de voir que la face est considérablement déformée : le sillon naso-génien a disparu, la joue droite est très-saillante, par suite de la propulsion en dehors du maxillaire supérieur : il y a exophthalmie et larmoiement de ce côté. La cloison nasale est déjetée vers la gauche, le nez est comme étalé.

La tumeur apparaît à l'orifice externe des fosses nasales et remplit la narine droite. En ouvrant la bouche, on constate que la moitié droite de la voûte palatine est plus bombée que la gauche. Le voile du palais est fortement repoussé en avant, on retrouve en arrière la tumeur, qui occupe toute l'arrière-cavité des fosses nasales et descend dans le pharynx : elle est lisse, polie, sa couleur rouge vif tranche sur les parties saines; elle paraît plus développée à gauche qu'à droite, et semble formée par l'accolement de deux tumeurs globuleuses, dont la soudure correspondait à la ligne médiane. La tumeur gauche, qui descend le plus bas, a le volume d'une petite orange mandarine. En portant le doigt sur la tumeur, on peut constater sa dureté fibreuse; mais cette partie de l'examen est très-pénible pour le malade, et comme le diagnostic ne peut être douteux, je juge inutile de la prolonger.

Le volume de la portion pharyngienne de la tumeur explique les

crises d'étouffement, auxquelles le malade est de plus en plus sujet, et qui ont mis plus d'une fois sa vie en danger. L'exophthalmie a été encore plus prononcée qu'elle ne l'est, et pendant quelque temps la vision a été presque entièrement abolie du côté droit : ces phénomènes se sont amendés à la suite d'un arrachement partiel de la tumeur, qui fut suivi d'une assez forte perte de sang.

Le malade est très-résolu, la vie lui est à charge, et il demande à être débarrassé de cette tumeur, quels que soient les risques qu'il ait à courir.

Le 9 juin l'opération a été faite à Cavaillon, avec l'aide de MM. Boussot et Capeau, et de M. Chaunet, interne à l'Hôtel-Dieu d'Avignon.

En face du volume de la tumeur, je m'étais décidé à me faire une large voie pour arriver sur elle, et je m'étais arrêté à la résection du maxillaire supérieur, en me proposant toutefois de respecter les périoste, autant que me le permettraient les nécessités du procédé opératoire. Comme je ne voulais pas compliquer l'opération par les dangers que présente l'anesthésie dans ce cas, en exposant à l'asphyxie par la chute du sang dans les voies aériennes, que de plus le sujet était très-courageux et très-déterminé, il ne fut pas question du chloroforme. Le patient fut assis dans un fauteuil, enveloppé en entier dans une grande alèze, la tête solidement maintenue par M. le docteur Capeau. J'étais assis sur une chaise en face de lui.

Une première incision commençant un peu à droite de la ligne médiane, au niveau du bord libre des os propres du nez, descendit verticalement, en intéressant dans toute leur épaisseur la paroi de la narine droite et la lèvre supérieure.

Une seconde incision, partant de la commissure droite des lèvres, fut dirigée en haut et en dehors vers le bord inférieur de l'os malaire : les parties molles furent comprises en totalité dans l'incision, qui arriva du premier coup jusque sur les os. Les deux artères coronaires labiales et deux branches de la faciale furent liées sitôt après avoir été divisées.

Je conduisis alors sur la muqueuse gingivale une incision, depuis la deuxième incisive droite jusqu'au bord postérieur du maxillaire, à $0^m 005$ au-dessus du collet des dents : cette incision comprenait la muqueuse et le périoste sous-jacent : il me fut alors très-facile, au moyen de la rugine de M. Ollier, de décoller le périoste de bas en haut, en le laissant adhérent aux parties molles sous-jacentes. Je le décollai jusqu'au niveau du bord orbitaire de l'os : le patient ne manifesta une douleur très-vive que lorsque je coupai le nerf sous-orbitaire.

J'avais ainsi un vaste lambeau triangulaire, dont un côté était con-

stitué par la première incision verticale, et l'autre côté par la moitié droite de la lèvre supérieure et la seconde incision : ce lambeau me découvrait l'orifice antérieur de la narine droite et toute la face antérieure du maxillaire supérieur, dépouillé de son périoste. Il ne me restait plus qu'à m'occuper de la voûte palatine : faisant ouvrir la bouche au malade, je fis une incision antéro-postérieure, comprenant la muqueuse et le périoste sous-jacent, et allant de l'intervalle qui sépare la canine et la deuxième incisive, jusqu'au bord antérieur du voile du palais : cette muqueuse et le périoste adhérent furent décollés, dans une étendue de 0m 01 environ, de dehors en dedans : après quoi je fis sur le voile du palais, à sa partie externe, immédiatement au point où il s'attache à la voûte palatine, une petite boutonnière transversale de 0m 01 de longueur.

Je détachai alors le maxillaire supérieur :

1° En coupant l'apophyse montante au moyen de cisailles de Liston ;

2° En le séparant de l'os malaire au moyen de la gonge et du maillet. Cette incision fut, ainsi que l'a indiqué M. Ollier, conduite obliquement de haut en bas et de dedans en dehors, parallèlement à l'articulation jugo-maxillaire ;

3° En faisant passer une scie à chaîne par l'orifice externe des fosses nasales et la faisant ressortir par la bouche à travers la boutonnière que j'avais pratiquée au voile du palais ; l'incisive externe avait été préalablement arrachée.

Le trait de scie est directement antéro-postérieur, et s'étend du bord postérieur de la voûte palatine au bord interne de la narine, ainsi qu'on peut le voir sur la pièce ; il est aussi externe que possible de façon à respecter la plus grande étendue possible de la voûte palatine.

Cela fait, saisissant le maxillaire supérieur avec des pinces osseuses il me fut facile de le détacher ainsi que le palatin.

Je me trouvai alors en présence du polype, qui était encore plus volumineux que je ne craignais, et qui prenait, ainsi que nous l'avions pensé, son point d'implantation à l'apophyse basilaire, par une très-large surface : il offrait deux prolongements, l'un nasal et l'autre pharyngien, celui-ci beaucoup plus volumineux que le premier.

Ce temps d'ablation de la tumeur fut sans doute moins long, mais certainement beaucoup plus laborieux que l'opération préliminaire. Il fallut la détacher de son point d'attache à l'apophyse basilaire : ce ne fut que peu à peu, en me servant d'abord des ciseaux et ensuite de la rugine de M. Ollier, que je pus y parvenir : vu son volume qui obs-

truait entièrement la cavité des fosses nasales, je dus procéder avec lenteur, la vue ne me servait guère, et je me guidais sur mon doigt, pour détruire les adhérences.

Quand la tumeur fut devenue suffisamment mobile, au moyen du doigt recourbé en crochet, je repoussai de bas en haut la portion pharyngienne qui était maintenue en place et comme étranglée par le voile du palais, lequel avait été laissé intact, j'exerçai en même temps de fortes tractions sur la portion nasale et je pus l'entraîner au dehors.

Il n'y eut pas à la suite la moindre hémorrhagie, et nous eûmes alors sous les yeux la vaste cavité qui avait été occupée par le polype. Les parois des fosses nasales avaient été refoulées, la muqueuse était lisse, décolorée; à la voûte basilaire, on retrouvait les points qui avaient donné implantation à la tumeur : là n'existait plus ni muqueuse, ni périoste, une portion même du tissu osseux avait été détachée ; on la retrouve sur la pièce. Je me bornai avec la rugine à régulariser cette plaie osseuse, ce qui me fut facile, car l'os était très-friable, et je renonçai, en trouvant l'apophyse basilaire aussi nette, à l'idée que j'avais tout d'abord, d'éteindre quelques cautères sur le point d'attache, afin d'éviter toute chance de récidives.

La fosse nasale fut remplie de charpie, imbibée d'eau de Pagliari, et je m'occupai de réparer le désordre produit : quatre épingles servirent à réunir la plaie de la joue, deux celles de la lèvre supérieure; je fis quatre points de suture métallique sur le dos du nez, un à la commissure des lèvres et un dernier pour réunir la muqueuse de la levre supérieure.

Le malade fut lavé et immédiatement couché, il avait supporté avec le plus grand courage cette opération qui avait duré plus d'une heure.

Le pansement consista simplement en des applications de compresses imbibées d'eau fraîche.

La tumeur présente tous les caractères des polypes fibreux naso-pharyngiens : elle est constituée par une masse lisse, charnue, résistante, de couleur rougeâtre, à surface mamelonnée. Son volume est très-considérable, et je regrette de ne pas avoir pris le soin de constater quelles étaient ses dimensions et quel était son poids.

Elle est constituée par une portion à peu près cylindrique, à grand diamètre antéro-postérieur, qui se logeait dans la cavité des fosses nasales : à la partie postérieure de celle-ci existe un renflement notable, à la face supérieure duquel se trouve des fragments de tissu osseux, qui ont été détachés de la surface basilaire. En dessous de ce renflement, et ayant une direction presque perpendiculaire à la pre-

mière portion, se trouvent les deux tumeurs globuleuses, séparées par un étranglement médian, qui venaient se montrer en arrière et au-dessous du voile du palais.

A la coupe, la tumeur a une couleur blanc jaunâtre : elle résiste au scalpel et crie sous l'instrument qui la coupe. L'analyse microscopique a été faite par M. le docteur Armand de Fabre, qui m'a communiqué la note suivante, résumant son examen :

« A la superficie de la tumeur, des cellules épithéliales ; dans sa masse de consistance très-ferme, des fibres élastiques et des fibres conjonctives entre-croisées dans tous les sens, et formant quelques faisceaux à fibres parallèles ; çà et là quelques amas de granulations pigmentairès. La tumeur me paraît résulter d'une hypertrophie de la couche profonde de la muqueuse des fosses nasales.

Je vis le malade le soir, à quatre heures : la réaction était de bonne nature : peau moite, pouls à 130 ; il a dormi depuis l'opération. Je laisse maintenant la parole à M. Capeau qui l'a soigné :

« Presque pas de réaction le soir.

« Le lendemain, fièvre très-modérée, le petit malade s'amuse ; bouillon froid et glace : la nuit a été excellente.

« Le 11, fièvre très-modérée, peu de gonflement de la face, état général excellent ; bouillon, potage.

« Le 12, la fièvre est tombée ; ablation de deux épingles à la joue, à cause d'un peu de tension des tissus. Le malade se lève pendant deux heures. Potages.

« Le 14, la cicatrisation de la plaie extérieure marche à merveille : la réunion du nez est complète : j'enlève tous les fils métalliques et une épingle à la lèvre supérieure ; j'enlève également une autre épingle à la joue. Alimentation molle.

« Le 15, ablation des deux dernières épingles et des deux points de suture des lèvres : la cicatrisation de la face est complète.

« Le 16, le malade sort pour voir passer la procession, il commence à manger de la mie de pain.

« La cicatrisation de la voûte palatine a marché normalement et régulièrement. On a commencé à sentir un point osseux vers le quinzième jour après l'opération : ce point d'ossification s'est étendu de jour en jour. »

L'enfant a été présenté à la Société de médecine de Vaucluse, dans la séance du 9 juillet, un mois jour pour jour après l'opération, et il a été facile de constater qu'il restait peu de traces de l'opération préliminaire, qui avait été faite pour arriver sur la tumeur. Les incisions faites à la joue, au nez, à la lèvre supérieure, sont représentées par

une simple ligne cicatricielle : il y a seulement une très-légère encoche à la lèvre supérieure. L'œil est rentré dans l'orbite, la joue n'offre ni plus ni moins de saillie que celle du côté opposé, et l'on sent sous les parties molles une résistance qui est certainement l'indice qu'il y a derrière de l'os en voie de formation.

Mais là où il est facile de constater qu'un nouvel os se forme, produit par le périoste, qui a été soigneusement respecté, c'est à la voûte palatine. Il n'y a plus là qu'une perte de substance ayant environ 0m02 dans le sens antéro-postérieur et 0m005 dans sa plus grande largeur : les bords en sont rosés et bourgeonnent très-activement. Des deux côtés on sent la résistance propre au tissu osseux. Enfin en arrière de la plaie, dans la partie de la voûte qui est en contact avec le voile, on sent une bandelette osseuse qui s'étend transversalement d'un côté à l'autre, en se continuant avec la partie de la voûte palatine conservée, et sur la nature osseuse de laquelle on ne peut conserver de doute. La respiration se fait bien, la voix n'est pas nasonnée, l'enfant dort bien ; il a bonne mine et a perdu l'aspect souffreteux qui frappait à première vue.

« Aujourd'hui 9 août, ainsi que l'écrit M. Capeau, le petit pertuis qu'il y avait encore s'est comblé, la cicatrisation est complète, on sent l'os presque partout. L'enfant, qui était très-maigre, reprend de l'embonpoint : il se fortifie de jour en jour. »

Cette observation me semble pouvoir se passer de commentaires : elle montre, une fois de plus, l'innocuité des grands traumatismes de la face et l'avantage qu'il y a à se faire une large voie pour arriver sur les polypes naso-pharyngiens, surtout quand ils ont acquis un volume aussi considérable que celui du jeune J....

Ce qu'elle a d'intéressant, c'est le procédé opératoire, qui n'est autre que celui employé par M. Ollier dans un cas analogue, dont l'observation se trouve relatée dans le *Lyon médical :* la seule modification que j'ai introduite, et qui n'est qu'un détail, porte sur la résection de la voûte palatine, que j'ai faite au moyen de la scie à chaîne au lieu de me servir de la gonge, et directement d'arrière en avant plutôt que de la conduire obliquement vers l'articulation médio-palatine.

Il me semble aussi important de signaler la rapidité de la reproduction osseuse et de la cicatrisation de la plaie palatine, ainsi que l'absence de déformation faciale ; je ne puis, pour ma part, attribuer l'heureux résultat ainsi obtenu, qu'au soin que j'ai mis à laisser le périoste intact et adhérent aux parties molles, conformément aux principes posés par le savant chirurgien de Lyon.

M. GUÉNIOT fait deux rapports verbaux sur les travaux suivants dont la Société vote la publication au *Bulletin*.

Note pour servir à l'histoire du trachéocèle, par le docteur A. FAUCON. — Dans une récente communication à la Société de chirurgie (1), M. le docteur H. Devalz a le premier décrit une affection, non pas inobservée, mais dont jusqu'alors il n'avait pas été fait mention dans les annales de la chirurgie : le *trachéocèle* ou *hernie de la muqueuse trachéale*.

Si, comme l'auteur l'a pressenti, et comme je suis disposé à le croire d'après les documents dont je dispose, cette affection n'est pas absolument rare, on ne saurait tarder à voir surgir des communications qui permettront d'en retracer bientôt une description complète.

Pour ma part, j'ai l'honneur d'adresser à la Société ce que j'ai pu recueillir à ce sujet.

J'ai eu l'occasion d'observer deux cas analogues à ceux de M. Devalz.

OBS. I. — C'est à l'obligeance d'un confrère des environs d'Arras, M. Gernez, médecin à Croisilles (Pas-de-Calais), que je dois d'avoir observé ce fait en 1864 sur un malade de sa clientèle, âgé de cinquante-quatre ans. Il voulut bien me demander mon avis sur un cas dont il n'avait jamais vu l'analogue.

Ce qui frappait tout d'abord chez le malade en question, c'était l'existence sur la partie latérale droite de la trachée d'une tumeur du volume d'un petit œuf de poule, et ressemblant à un goître unilatéral. C'était la première idée qui s'offrait à l'esprit à la vue de cette tumeur. Mais elle n'avait pas la consistance ordinaire du goître : elle présentait la mollesse et l'élasticité des parties charnues avoisinantes. Lorsque le malade toussait, se mouchait, crachait, bref, faisait un effort, elle prenait une expansion considérable, et acquérait presque le volume du poing. On la sentait grossir sous la main, et, comme dit très-bien M. Devalz « pousser et faire effort pour sortir ». Comme l'examen de la tumeur n'était pas facile au moment de ces efforts intermittents et peu prolongés, nous la fîmes gonfler le plus qu'il fut possible au malade, en lui faisant mettre en œuvre le procédé indiqué par Valsalva, qui, comme on le sait, amène à une forte tension l'air compris dans les voies aériennes, tout en laissant la glotte libre. Cela nous réussissait mieux qu'en demandant au malade un effort ordinaire.

---

(1) Société de chirurgie, séance du 1er octobre 1873, *Gazette des Hôpitaux*, 8 novembre 1873.

Nous avions ainsi sous les yeux une tumeur du volume que j'ai indiqué, appliquée sur la paroi latérale droite de la trachée dans la moitié supérieure de l'espace compris entre le larynx et le sternum, aplatie d'avant en arrière, et divisée en deux lobes inégaux, le supérieur plus petit que l'inférieur, par une bride transversale, que nous jugeâmes être l'omo-hyoïdien.

Cette tumeur, ainsi distendue, offrait une consistance que j'ai comparée alors à celle d'une vessie de lapin fraîchement insufflée, comparaison qui me paraît aussi juste, quoique moins scientifique que celle du docteur Devalz.

La compression des vaisseaux du cou au-dessus et au-dessous de la tumeur n'avait aucune influence sur son volume : il n'y avait ni battements propres ni battements communiqués.

J'appliquai sur elle plusieurs chiquenaudes, qui amenèrent une résonnance tympanique, et nous n'eûmes plus le moindre doute sur l'existence d'un *sac herniaire contenant de l'air et en communication avec le conduit trachéal :* c'est le diagnostic que M. Gernez avait formulé en propres termes avant notre examen.

Telles étaient les notes que j'avais prises sur l'exploration que nous avions fait subir au malade. Il avait été convenu qu'au moment de la mort, qui ne pouvait plus tarder, en raison d'un cancer à l'estomac dont il était atteint, M. Gernez me préviendrait, et que nous pratiquerions l'autopsie ; mais il se heurta à l'inflexible obstination des parents, qui ne nous permirent pas de mettre notre projet à exécution.

Notre confrère a bien voulu m'envoyer les notes qu'il avait consignées de son côté sur ce cas intéressant, et j'en extrais ce qui peut me servir à achever l'histoire de ce malade.

Cet homme souffrait depuis vingt ans ; quoique ne paraissant pas atteint de tubercules pulmonaires, il avait de fréquentes bronchites, accompagnées de toux violente ; souvent il survenait de la diarrhée et des vomissements.

M. Gernez avait été consulté pour la première fois au sujet de la tumeur en question, dix ans auparavant, en 1854 ; elle était alors de la grosseur d'une noix. Elle avait débuté environ au niveau du tiers supérieur de la portion de trachée qui fait partie du cou ; elle s'était développée de haut en bas pour remonter plus tard un peu au-dessus de l'endroit où elle avait pris naissance.

Au début, elle n'apparaissait qu'au moment des efforts, et se réduisait avec facilité soit spontanément, soit sous l'influence d'une légère pression ; et, ajoute M. Gernez, « je n'ai jamais eu le moindre doute

sur sa nature ; au moment de cette réduction, j'éprouvais la sensation que je ne sais pas définir d'un gaz qui fuyait sous le doigt, et qui rentrait, mais sans aucun bruit. »

Plus tard, cette tumeur ne se réduisait plus qu'en partie ; sur la fin de la vie du malade, il restait toujours au dehors une masse grosse environ comme un petit œuf de poule.

La percussion pratiquée sur cette portion restante ne donnait ni un son tout à fait mat, ni un bruit très-distinctement sonore.

La voix était douce, féminine et légèrement chevrotante ; quand je vis ce malade avec M. Gernez, il était aphone. Il prétendait que la tumeur s'était formée dans un effort de vomissement : les quintes de toux répétées, auxquelles il était sujet, peuvent également en expliquer l'origine, aussi bien que l'énorme développement.

Il mourut avec tous les symptômes d'un cancer de l'estomac.

J'ai eu l'occasion de m'entretenir de ces faits avec M. le docteur Josse, chirurgien en chef de l'Hôtel-Dieu d'Amiens. M. Josse m'a dit avoir observé trois cas analogues dans le cours de sa longue carrière chirurgicale, un, entre autres, où le volume de la tumeur était considérable ; il existait une première tumeur au niveau du larynx, à laquelle était adjoint un prolongement qui descendait jusqu'au sternum, en dedans et en avant du sterno-mastoïdien. Malheureusement ce chirurgien n'avait pas pris note de ces faits, et ses souvenirs n'étaient pas assez fidèles pour qu'il pût me donner, à leur endroit, des renseignements suffisamment précis.

Mais il lui répugne d'admettre l'énorme distension et le glissement étendu que doit éprouver la muqueuse trachéale pour former un trachéocèle, et il rejette l'idée d'une hernie de cette muqueuse. Il prétend qu'il s'agit dans ces cas d'une rupture des parois de la trachée qui, ne se réunissant pas, permet à l'air de s'accumuler peu à peu dans les cellules du tissu conjonctif péritrachéal et d'y former des poches aériennes en communication avec les voies respiratoires.

Cette théorie me paraît incompatible avec ce que l'expérimentation et l'observation clinique nous apprennent sur la physiologie pathologique de l'emphysème qui se produit dans les cas de rupture de la paroi trachéale (muqueuse comprise). L'air se résorbe ou continue à s'infilter dans les mailles du tissu cellulaire de manière à déterminer ces monstrueux emphysèmes qui sont bien connus ; mais sa fluidité même l'empêchera toujours d'amener une condensation suffisante du tissu cellulaire pour former, à l'instar d'autres produits, la membrane limitante d'une cavité qui n'aurait plus d'autre communication qu'avec la trachée.

Aussi je pense qu'en attendant la confirmation, par l'anatomie pathologique, de l'interprétation avancée par M. Devalz, elle doit être tenue pour bonne, et qu'il s'agit bien dans ces cas du trachéocèle.

Obs. II. — Quant à mon second cas, il n'était qu'une complication accessoire d'une anomalie complexe dont j'ai adressé, il y a quelque temps, la relation à la Société, sous le titre de : *Difformité congéniale de la mâchoire, de la lèvre inférieure, du cou et du sternum*, et dont le trait principal me paraît être l'existence de la monstruosité décrite par Geoffroy Saint-Hilaire père, sous le nom d'*hypognate*, et qui, d'après Cruveilhier (1), n'avait pas encore été observée dans l'espèce humaine.

On peut voir que j'ai noté, dans l'histoire de la malade qui fait l'objet de cette observation, un boursouflement du cou, se produisant à l'occasion des efforts, et présentant une tension assez considérable pour soulever une tumeur solide du poids d'environ 100 grammes.

J'avais exploré cette tumeur avec M. Legouest, l'enfant ayant dix-huit mois ; mais notre examen, en raison de l'indocilité du sujet, n'avait pu être que très-incomplet, et notre esprit hésitait entre une dilatation de la veine jugulaire interne et une hernie de la muqueuse trachéale.

Plus tard, en pratiquant une opération d'autoplastie sur le cou de cette enfant, j'eus l'occasion de constater *de-visu* qu'une partie de cette tumeur, la portion latérale, était en réalité formée par une dilatation de la jugulaire interne, mais que la portion située sur la ligne médiane du cou, la plus volumineuse, était indépendante des vaisseaux.

J'ai revu plus tard ma jeune opérée, et ne l'ai pas encore trouvée assez raisonnable pour faire un examen plus fructueux que le premier.

Mais plus je réfléchis à ce fait, plus il me paraît improbable que cette tumeur, ne se produisant que pendant l'effort, spontanément réductible, indépendante du système vasculaire du cou, soit autre chose qu'une hernie de la muqueuse trachéale.

Aussi je ne crois pas trop m'aventurer, en présence de ce fait, en me fiant sur l'avenir du soin de confirmer la proposition suivante :

Il existe un trachéocèle congénital, résultat, non d'un rupture ou perte de substance, mais d'un vice de conformation, probablement dû à un arrêt de développement des parois de la trachée.

---

(1) Cruveilhier, *Anatomie pathologique générale*.

A propos des observations de trachéocèle, M. Demarquay rappelle à la Société qu'il a jadis observé avec Trousseau, une tumeur crépitante du cou qui n'était autre qu'une hernie du poumon chez un emphytémateux ; ces cas ne sont pas très-rares et doivent être soigneusement distingués du trachéocèle.

M. GUÉNIOT répond que la confusion n'était pas possible, car une distance notable existait entre la tumeur et la base du cou.

M. GUYON rappelle qu'il a déjà signalé, à propos du travail de M. Devalz, des cas analogues signalés dans la clinique de Larrey.

Anomalie de l'œsophage. — Oblitération du bout supérieur. — Ouverture du bout inférieur dans le conduit aérien au niveau de la bifurcation de la trachée ; par le docteur CH. PÉRIER. — Le 18 novembre 1873, à sept heures du soir, naquit, dans le service d'accouchement de l'hôpital Cochin (maternité-annexe), un enfant du sexe masculin pesant 3k500 et en apparence fort bien constitué. On n'avait remarqué chez la mère qu'une exagération notable dans la quantité du liquide amniotique.

Dès la première fois que l'enfant prit le sein, il eut, après quelques efforts de succion, un accès de suffocation accompagné du rejet de ce qu'il avait ingéré de lait. A chaque tentative d'allaitement, les mêmes phénomènes se produisaient. Parfois la suffocation était si accusée et la cyanose si intense que les assistants pensaient que le petit malade allait succomber.

On me le montra le 20, je lui fis administrer un peu de sirop d'ipéca ; quelques minutes après, il vomit des matières glaireuses.

Les accidents persistèrent. La voracité devint extrême, les efforts de succion étaient tellement douloureux pour la nourrice qu'elle fut obligée de faire couler le lait dans la bouche.

Les accès de dyspnée se manifestèrent en dehors des tentatives d'allaitement et sans cause appréciable.

Le 22, je pratiquai le cathétérisme de l'œsophage avec une sonde uréthrale qui pénétra jusqu'à 0m12 du bord gingival supérieur. Tout effort pour la faire pénétrer davantage n'avait d'autre effet que de la courber.

Il y avait donc oblitération de l'œsophage ou, pour le moins, rétrécissement extrême. Les accès de suffocation indiquaient une anomalie plus complexe, et je songeai à une communication entre l'œsophage et la trachée, communication plus ou moins analogue à celle qui avait été montrée par M. Tarnier à la Société de chirurgie dans la séance du 22 octobre. Un instant, je pensai à l'établissement d'une

fistule au niveau de l'estomac; mais, à défaut d'autres raisons, l'état du petit malade eût suffi pour me faire rejeter cette opération.

Le 23, je vis la luette œdématiée: sa moitié inférieure, recourbée en avant, reposait à plat sur le dos de la langue. Comme le frein était fort court, je donnai un léger coup de ciseaux, suivi de l'écoulement de deux ou trois gouttes de sang, et la langue pût se porter un peu en avant du maxillaire.

Immédiatement après, je fis donner le sein à l'enfant; malgré son avidité, je ne le laissai pas teter plus d'une minute; bien qu'il criât très-fort, le vomissement ne survint qu'un quart d'heure plus tard, et cette fois sans suffocation. Les accidents reprirent bien vite leur caractère habituel.

Le 24, l'enfant présentait une teinte subictérique, il était fort amaigri; la petite plaie buccale était recouverte d'une légère couenne.

Le 25, il y avait des phlyctéries aux lèvres et aux doigts; à six heures du soir, le même jour, l'enfant succombait, après avoir vécu sept jours pleins. Depuis sa naissance, il avait rendu à plusieurs reprises du méconium par l'anus. Il n'avait rien présenté de particulier du côté des voies urinaires.

A l'autopsie, je trouvai l'intestin distendu par des gaz et renfermant très-peu de méconium. L'estomac était revenu sur lui-même, les parois étaient flasques et minces, le pylore et le cardia faisaient relief et donnaient au doigt la sensation d'un noyau résistant.

Les poumons présentaient çà et là quelques points ecchymotiques et paraissaient dans la plus grande partie de leur étendue.

Je ne constatai d'autre anomalie appréciable que celle qui portait sur l'œsophage et la trachée.

L'œsophage se termine en cul-de-sac à 0^m04 en dessous de l'orifice supérieur du larynx, et à 0^m02 au-dessus de la bifurcation de la trachée.

Le fond du cul-de-sac œsophagien est à 0^m105 de la pointe de la langue; mais, en exerçant une pression avec la sonde, comme pour l'enfoncer davantage, cette distance peut être portée à 0^m12. C'est cette dernière longueur que nous avions obtenue par le cathétérisme pendant la vie. Cette portion de l'œsophage est remarquable par le développement de la couche musculaire; la paroi a une épaisseur de 0^m002. La cessation de ce conduit est brusque, il se perd dans un tissu cellulaire assez condensé, et paraît rattaché à la paroi postérieure de la trachée par quelques faisceaux aplatis et renfermant très-vraisemblablement des fibres musculaires.

L'orifice du larynx est normal.

La trachée a l'apparence normale sous le rapport de son calibre, de sa dissection et de sa composition par des anneaux cartilagineux interrompus en arrière; mais de son point de bifurcation, où elle

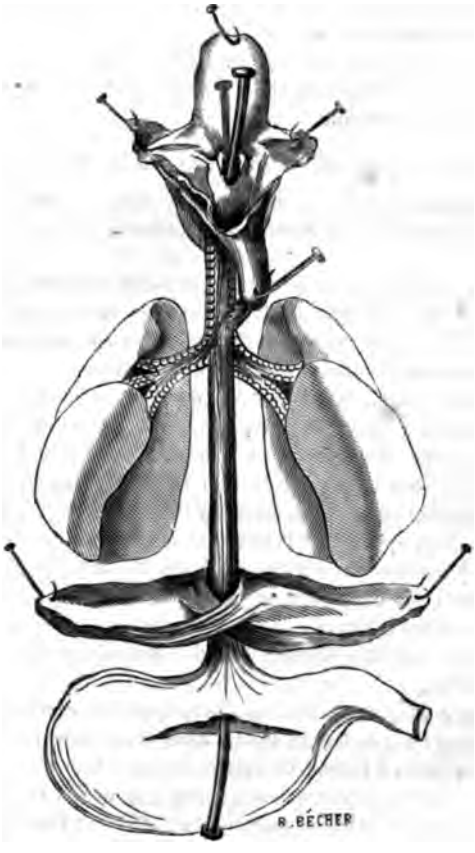

émet les deux grosses bronches, qui sont normales, on voit partir un conduit à parois minces, complétement membraneuses, suivant la ligne médiane au-devant de l'aoste et traversant le diaphragme pour s'ouvrir dans l'estomac au niveau du cardia. En introduisant une sonde par le larynx, on peut à volonté la conduire dans l'une ou l'autre bronche ou bien directement dans l'estomac.

L'insufflation par le larynx distendait à la fois les poumons et l'estomac.

Ce tube membraneux, étendu de la trachée au cardia, représente la partie inférieure de l'œsophage, la couche musculaire en est fort peu développée; aussi les parois sont-elles de beaucoup plus minces que celles du bout supérieur.

Cette disposition anormale permet de se rendre compte des phénomènes observés pendant la vie et de voir qu'une intervention utile était réellement impossible.

DISCUSSION SUR LE RAPPORT DE M. MAGITOT

Nécrose phosphorée. — M. TRÉLAT. A plusieurs reprises, depuis une douzaine d'années, la Société s'est occupée de la nécrose phosphorée.

Un rapport de M. Forget sur un envoi de M. Rizzoli, diverses présentations de M. Verneuil, de M. Guérin, de moi-même, et tout récemment de M. Tillaux, ont été l'occasion de courtes discussions où les opinions étaient énoncées plutôt que défendues.

Le rapport dont M. Magitot nous a donné lecture dans la dernière séance rouvre ces discussions en rappelant les points litigieux du sujet, et déjà nos collègues MM. Dolbeau et Verneuil sont entrés dans le débat. Vous comprendrez que je désire y prendre part. Depuis plus de seize ans que j'ai écrit ma thèse sur la *nécrose phosphorée,* les faits, les opinions et la pratique se sont renouvelés. Les idées que j'avais défendues ont été acceptées par les uns, rejetées par d'autres, exagérées par beaucoup, et, si j'en croyais les apparences, je serais aujourd'hui presque seul de mon avis sur la thérapeutique chirurgicale de la maladie. Mais le proverbe dit qu'il ne faut pas se fier aux apparences.

Ne craignez pas, messieurs, que je fatigue votre attention en reprenant toutes les parties du sujet. Elles vous sont connues; quelques-unes relatives à l'agent toxique et à son action primitive restent incertaines; sur la plupart des autres, la science est faite et l'accord existe; la nature et la thérapeutique de l'affection restent seules en discussion.

Faut-il croire que nous aurons fait un réel progrès si nous abandonnons le nom de nécrose phosphorée pour lui substituer celui d'ostéo-périostite progressive qu'a proposé M. Richet dans une leçon qui eut quelque retentissement (*Gazette des Hôpitaux* 1872, p. 233). Cela paraît peu probable. Le titre généralement adopté énonce les deux faits saillants : l'effet nécrose et la cause phosphore; l'autre titre

ne renferme que des caractères transitoires et des indications de marche. D'ailleurs, si l'idée cachée sous ce nom nouveau avait dû conduire les chirurgiens dans une voie thérapeutique meilleure que par le passé, ainsi que le dit M. Richet, il y a longtemps que cette réforme aurait été faite, car j'avais écrit dans ma thèse (p. 50) : « Il « sera facile d'arriver à la conception nette des états pathologiques qui se succèdent dans l'évolution de la nécrose par le phosphore, à savoir: *Inflammation du périoste ayant une grande tendance à s'étaler sur une large surface, sécrétions périostales et ostéites simultanées, mortification de l'os consécutive à ce double état inflammatoire.* »

« *C'est là très-nettement ce que Gerdy appelait fausse nécrose ou nécrose secondaire, nécrose consécutive à l'ostéo-périostite.* »

J'avais donc précédé M. Richet, et si je n'adopte pas sa nomenclature, qui me semble moins expressive que l'autre, et, partant moins juste, nous sommes tous deux adeptes de la même conception pathologique. Mais là où je ne saurais suivre mon savant collègue, c'est lorsqu'il déclare que « la prétendue nécrose phosphorée n'est pas une nécrose », et, ce qu'il y a de piquant, c'est que par là il se trouve en désaccord formel avec quelques-uns d'entre vous qui ne reconnaissent pas de caractères distinctifs à la nécrose phosphorée. En effet, si je ne traite pas, dit-il, la nécrose phosphorée comme on traite et comme je traite moi-même les nécroses en général, attendant la mobilité du séquestre pour l'extraire, c'est que, pour moi, la prétendue nécrose phosphorée n'est pas une nécrose.

Ainsi M. Richet et M. Verneuil sont conduits à une même pratique : seulement, pour l'un, c'est parce que la nécrose phosphorée diffère des nécroses en général ; pour l'autre, c'est parce qu'elle n'en diffère pas ! Mais c'est presque une querelle de mots ; je n'insiste pas.

M. le rapporteur se range parmi ceux qui n'établissent pas de différence entre la nécrose par le phosphore et les autres nécroses. C'est du moins sa conclusion. Il avait cependant reconnu, précédemment, la lenteur extrême de la marche, et cette particularité explique, suivant lui, la *prétendue* tendance à la progression.

M. Magitot veut-il nier la nature envahissante de la nécrose par le phosphore ? Veut-il lui assigner une explication particulière ? Je l'ignore, et je l'interroge sur ce point ; mais rien ne me paraît moins contestable que ce fait trop souvent observé.

Maintenant, allons au fond de la question. Geist avait considéré les ostéophytes comme la lésion spécifique de la nécrose phosphorée. C'était une erreur. La lésion n'est ni spécifique, ni même absolument

spéciale. Elle n'est pas spécifique, car ni sa composition chimique, ni sa texture, ni ses éléments histologiques n'offrent de caractère particulier; elle n'est pas spéciale, car on la rencontre, très-exceptionnellement, il est vrai, dans des nécroses étrangères à l'action du phosphore, ainsi que l'ont vu Langenbeck et Lawson.

La spécificité manque également aux autres phénomènes qu'il est inutile d'énumérer devant vous. Nous pouvons donc conclure que la nécrose phosphorée n'a aucun caractère particulier spécifique, aucun attribut exclusif et constant.

Mais de cette absence de signe distinctif absolu résulte-t-il qu'il n'y ait pas de différence : c'est leur réunion, leur enchaînement, leur intensité qui composent un tableau frappant.

Le début constant par le bord alvéolaire, la longue période de périostite plus ou moins diffuse, l'étendue de la nécrose, sa limitation habituellement tardive, l'extrême fréquence des ostéophytes, si rares dans les autres nécroses, voilà, pour parler court et n'indiquer que les traits saillants, la physionomie propre de la nécrose phosphorée.

Prenons par exemple un de ces caractères : l'étendue, la grandeur du séquestre. Pas plus que les autres, il n'est absolument spécial. On cite de loin en loin des cas de nécrose traumatique ou gangréneuse ayant atteint les deux maxillaires supérieurs presque entiers ou la totalité de la mâchoire inférieure. Combien en avons-nous vu les uns et les autres ? Depuis quatorze ans que j'appartiens à la Société, je ne garde le souvenir d'aucun cas de ce genre, tandis que depuis ce temps cinq ou six mâchoires inférieures, complétement séquestrées par le phosphore, ont été déposées sur cette tribune.

Les mêmes observations ne sont-elles pas applicables plus directement encore aux ostéophytes ?

N'exagérons donc rien et reconnaissons que, si la nécrose phosphorée n'offre dans son processus pathologique et ses résultats ultimes rien qui diffère des autres nécroses secondaires, au moins sa cause, son évolution, sa lenteur et même, dans une large mesure, ses lésions sont autant de traits distinctifs qui méritent d'être étudiés à part.

J'arrive au second point; mais, avant de l'aborder, j'éprouve le besoin d'amender une proposition trop absolue que j'avais émise autrefois. Elle était alors conforme aux faits; elle ne l'est plus et doit être modifiée. Après avoir insisté sur l'extrême utilité des recherches diagnostiques destinées à fixer l'étendue et les limites des parties mortifiées, je posais comme règle : *Tant que le séquestre est immobile, c'est que la nécrose n'est pas limitée.*

Cela reste vrai dans le plus grand nombre des cas, mais il y a des

exceptions. Un séquestre limité du maxillaire supérieur peut être maintenu en place et immobilisé par ses adhérences et ses connexions avec les os voisins, et la remarquable pièce que nous a dernièrement montrée M. Tillaux prouve que le maxillaire inférieur peut être solidement invaginé dans un os périostal définitif. Aussi, messieurs, je croirais être plus près de la vérité en substituant à mon ancienne phrase celle-ci : Tant que le séquestre est immobile, il y a lieu de craindre que la nécrose ne soit pas limitée, et l'on devra multiplier les explorations pour établir si l'on est en présence d'un séquestre immobilisé ou d'une nécrose encore progressive.

Encore une question dont je vous demande la permission de me débarrasser ici. On a fait valoir l'avantage des opérations précoces au point de vue de la reproduction des os enlevés. Rien n'est moins vrai que cette affirmation. L'observation de la femme Chassart, opérée par Blandin en 1848, les deux faits que je vous ai présentés en 1870 et 1871, un autre dû à notre collègue M. Guérin (31 janvier 1872), enfin celui de M. Tillaux, où le nouvel os ne péchait que par excès de force et de développement ; ces faits, qui pourraient aisément être multipliés si je ne voulais me borner aux Bulletins de nos travaux, suffisent à prouver amplement que ce n'est pas le séjour prolongé des séquestres qui trouble ou anéantit la régénération osseuse. C'est presque le contraire qui est vrai pour la mâchoire inférieure, et, s'il faut trouver une cause aux différences qu'on observe dans l'ampleur et la solidité des os régénérés, c'est dans l'intensité de la périostite primitive qu'il faut la chercher. C'est elle qu'on doit combattre hâtivement et habilement par les incisions précoces, les débridements convenables, le drainage, les lavages, les applications artiphlogistiques et même les cautérisations si elles sont indiquées.

Je ne résiste pas à vous rappeler ici les propres paroles de M. Guérin dans la dernière de ses deux présentations, celle que je citais il y a quelques instants. Faisant allusion à son premier malade, il disait en parlant du second : « Actuellement, la reproduction osseuse est excellente. Elle est bien meilleure que celle d'un malade que j'ai présenté l'année dernière et chez lequel j'avais dû pratiquer l'ablation du maxillaire inférieur *prématurément* à cause d'une salivation excessive, opération qui avait été suivie de la chute secondaire du nouvel os. »

Ainsi le fait a été bien constaté à plusieurs reprises par des chirurgiens différents; il a même pris, comme dans la remarquable pièce de M. Tillaux, une brutale et excessive évidence : la régénération osseuse

n'est aucunement compromise par le séjour prolongé des séquestres; elle semble plutôt favorisée par ce séjour.

Mais si grande est la puissance des idées préconçues, qu'elle peut substituer le blanc au noir et l'erreur à la vérité. M. Billroth et son élève M. Haltenhoff exposent les raisons théoriques pour lesquelles l'ablation prématurée des séquestres favorise la régénération osseuse. Ne nous arrêtons pas, messieurs, à ces théories un peu obscures; allons aux faits. Lisez les observations de la thèse de Haltenhoff, et sans vous préoccuper de la thérapeutique, voyez les résultats et dites si les mâchoires régénérées après ablation précoce valent mieux que celles où l'on a attendu que la nécrose fût limitée pour enlever le séquestre.

Je ne dirai rien des cas où la régénération est considérée comme médiocre ou mauvaise par l'auteur lui-même; mais il fournit six observations relatives à de très-bons résultats, suivant lui. Or trois de ces malades ont le menton dévié d'un côté, du côté où la première résection a été faite. L'un présente une difformité extérieure assez frappante : il a une paralysie opératoire du facial et la région condylienne d'un côté profondément enfoncée. Deux autres ont, à la place de leur mâchoire, une bande osseuse qui paraît assez mince puisqu'on insiste sur l'épaisseur et la solidité de la muqueuse qui la recouvre, et que cette bande osseuse sert plus ou moins bien à la mastication. Pour un dernier il n'y a pas de détails; il est dit que la reproduction est très-satisfaisante et présentera, après sa solidification, toutes les conditions requises pour une bonne prothèse.

Y a-t-il là de quoi chanter victoire et célébrer les mérites des opérations hâtives ? Je vous abandonne la comparaison avec nos cas et le jugement. Dans un moment, vous le porterez comme moi, j'en ai l'espoir, et vous reconnaîtrez que la théorie que je combats n'est qu'une théorie incertaine, tardivement invoquée pour justifier une pratique aventureuse et même dangereuse.

Permettez moi de reprendre maintenant le sujet sous un autre aspect et de revenir directement à la question de thérapeutique chirurgicale.

Quand j'écrivis ma thèse sur la nécrose phosphorée en 1857, j'étais un opérateur presque vierge, mon expérience était à peu près nulle, et ma science bien courte sur le mal chimique. Je composai mon travail avec les faits, et je me bornai à leur servir d'interprète.

Je disais alors que les résections, non pas les ablations de séquestres, mais les vraies résections dans le tissu réputé sain avec la scie ou la cisaille, que les résections, dis-je, avaient donné de mauvais résultats. Je rappelais que l'un des premiers malades observés, une

femme ayant été réséquée de sa mâchoire inférieure par Heyfelder père, avait succombé aux progrès de sa maladie; que les malades B... et V... dont je donnais les observations avaient eu le même sort; que sur trois opérés, Diez de Nuremberg, en avait perdu deux; que Neumann n'avait vu guérir les siens qu'après la chute d'autres séquestres volumineux. Je citais un malade liégeois opéré par Jobert et revenant au bout de dix-huit mois pour un nouveau séquestre. Depuis je vous ai fourni un nouvel exemple de ce genre; la pièce probante est donnée dans notre *Bulletin* de 1871 et est placée au musée Dupuytren.

En présence de ces faits, je concluais ainsi : « Nous conseillons donc formellement de ne jamais pratiquer de résection, tant que le séquestre est immobile, de ne jamais porter la scie sur des parties de l'os qui paraissent saines, mais qui le plus souvent sont déjà frappées de nécrose. En opérant on fait trop ou trop peu. En attendant on atteint la véritable limite. »

Sauf pour ce qui concerne l'immobilité du séquestre sur laquelle je me suis expliqué précédemment, ce conseil me paraît encore bon, encore juste, je dirai même plus juste qu'il y a seize ans, car il a reçu la confirmation de faits nouveaux et nombreux dans les deux sens.

Mais dire : Ne faites pas de résection ne veut pas dire : Ne faites rien du tout. Et en effet, citant un cas observé à la clinique de Juncken, et le cas bien connu de Blandin, j'ajoutais que l'extraction des séquestres pourrait nécessiter des opérations utiles sur les parties molles ou sur le nouvel os. Sans doute, mes indications n'étaient guère complètes; les faits manquaient. Tout au moins je ne fermais pas la porte de ce côté, et ces opérations d'ablation de séquestres pouvaient dans l'avenir être variées, améliorées, rendues plus fréquentes sans que mon jugement fondamental se trouvât renversé.

Qu'est-il arrivé depuis? Il est arrivé que de temps à autre, nos collègues se sont trouvés en face de malades parcourant douloureusement l'interminable route de cette longue maladie, et qu'ils se sont demandé si un peu d'audace ne pourrait abréger les souffrances et calmer les douleurs; mais jamais leur audace n'est allée jusqu'à la témérité. Jugez-en.

M. Verneuil traitait, il y a douze ans, une jeune femme de vingt-cinq ans, atteinte de nécrose du maxillaire supérieur. Le mal semblait progresser : fièvre hectique, insomnie, dégoût des aliments, intoxication lente par les produits putrides. Malgré l'immobilité du séquestre, M. Verneuil se résout à opérer, pensant, dit-il, qu'une résection portant uniquement sur les parties nécrosées ne pourrait

entraîner un danger sérieux. Combien j'aurais mieux aimé que le mot résection ne figurât pas dans la rédaction si claire et si correcte de notre collègue ! Combien et quels profonds malentendus eussent ainsi été évités !

Quoi qu'il en soit, M. Verneuil divise les parties molles, il saisit le séquestre et, à sa grande et heureuse surprise, une traction modérée l'ébranle, et le voilà extrait. C'était presque tout le maxillaire supérieur gauche.

L'opération eut un bon résultat ; je n'en fus point surpris, et notre *Bulletin* atteste qu'en présence de la malade, je disais : « M. Verneuil a fait simplement l'ablation d'un séquestre ; le résultat est excellent et cela doit être. »

Plus récemment, M. Richet a suivi la même conduite, encore pour une nécrose du maxillaire supérieur, et quoiqu'il fasse montre de la cisaille de Liston qui a été un simple adjuvant, il formule nettement son principe : *L'extraction du séquestre doit être faite dès que ce séquestre est reconnu.*

Vous entendez bien : séquestre, portion d'os mortifiée et séparée, séquestrée. Nous apprécierons bientôt l'importance de ces expressions.

Que fait encore M. Guérin pour un malade émacié par la perte quotidienne du deux ou trois litres de salive ? Une ablation hâtive du séquestre comprend toute la mâchoire inférieure ; ablation qui eut pour conséquence la destruction du nouvel os et pour résultat une régénération incomplète. (*Bull. de la Soc. de chirurgie* 1870, pag. 64, et 1871, pag. 307.)

Eh ! messieurs, suis-je donc si ennemi de ces manières de faire ? Me suis-je montré l'inexorable défenseur de principes immuables ? A chacune de ces opérations, n'ai-je pas dit que c'étaient là des ablations de séquestres dont la précocité avait pu être opportune dans les conditions spécifiées par les observateurs ?

Cependant on s'habituait à dire et à répéter qu'avec M. Lorinser et Lailler, je restais le défenseur d'une chirurgie expectante, tandis qu'une chirurgie plus efficace et plus entreprenante comptait parmi ses adeptes MM. Maisonneuve, Verneuil, Guérin, Richet en France, Langenbeck, Pitha, Billroth en Allemagne.

Laissons de côté les faits anciens, très-antérieurs à nos débats, de MM. Maisonneuve et Langenbeck, et, en face de la pratique de nos collègues que je viens de rappeler, regardons de près la pratique allemande, celle de M. Billroth, imitée plus tard par M. Haas.

C'est là, messieurs, que je trouverais des preuves surabondantes

en faveur de l'idée que j'avais autrefois défendue et que je maintiens, à savoir que les résections n'arrêtent pas les progrès de la nécrose phosphorée. Mais qu'importe, la théorie et la pratique de l'auteur allemand ressemblent à la romance de don Juan qni pleure pendant que l'accompagnement sautille. La théorie dit que la résection peut entraver la marche de la nécrose, et la pratique nous montre les malades subissant une, deux, trois résections jusqu'à ce que tout leur maxillaire y ait passé.

Et quand je dis ici : résections, ce sont bien de vraies opérations sanglantes. La peau est divisée par le bistouri, l'os isolé, scié avec la scie à chaîne ou désarticulé, et la plaie est suturée.

C'est ainsi qu'un enfant de treize ans subit d'abord une résection partielle du côté droit du maxillaire supérieur et, deux mois après, la désarticulation sanglante de ce qui reste de ce côté ; qu'une femme de trente ans est traitée par l'ablation sanglante de la moitié droite de son maxillaire inférieur, deux mois après par une nouvelle résection partielle, et six mois plus tard par la désarticulation (toujours sanglante) de la moitié gauche de sa mâchoire ; qu'une autre, âgée de dix-neuf ans, se voit enlever tout son maxillaire par une incision faisant le tour de la mâchoire ; qu'une malheureuse phthisique de dix-neuf ans aussi subit la même opération et succombe moins de trois semaines après ; qu'une autre jeune femme, après une résection de deux pouces d'os, perd au bout de deux mois un séquestre comprenant toute la partie antérieure de la moitié gauche.

On allègue que la guérison est possible et qu'on l'a même observée par cette terrible chirurgie. Je le crois bien. Voici deux jeunes gens de dix-sept ans, qui ont des nécroses très-petites de la mâchoire inférieure. L'un a une fistule ; les gencives sont un peu rouges et gonflées et baignées de pus épais. On lui resèque deux pouces de mâchoire. L'autre à un abcès qui s'ouvre spontanément au milieu de la branche de la machoire et une fistule gingivale. A celui-là on enlève toute la portion horizontale droite du maxillaire. C'est presque de la résection préventive. Ces deux jeunes gens ont guéri ; ils le méritaient bien.

C'est dans les mêmes errements que marche M. Haas. Il resèque la moitié du maxillaire inférieur une première fois pour une nécrose limitée autour d'une grosse molaire, dans un autre cas pour une nécrose étendue de la ligne médiane à la seconde petite molaire. Sur un troisième malade il enlève tout le maxillaire supérieur gauche, quand un tiers de l'os est seulement atteint. Quelle prodigalité !

Ignore-t-on donc que la nécrose phosphorée se borne assez souvent à de petits, très-petits séquestres ?

Comme M. le rapporteur a bien fait de dire que la pratique de M. Haas n'est en vérité pas suffisamment justifiée !

Mais vous penserez sans doute que quelque indication pressante, une douleur intolérable, un épuisement marqué ont servi de motif à ces opérations. La lecture des observations vous montrerait qu'il n'en est rien. C'est un point de vue théorique qui guide l'opérateur. Il opère pour abréger la maladie, pour en borner l'étendue, pour favoriser la régénération ; nous avons vu comment.

Dès lors pourquoi attendre ; le plus tôt sera le mieux.

Voici, par exemple, une jeune fille robuste et florissante qui a une tumeur sensible à la pression, les gencives tuméfiées, des abcès qu'on ouvre sous le menton. A travers une fistule on sent l'os dénudé. Les souffrances sont tolérables. Le 30 juin, elle souffre davantage, la tuméfaction a augmenté ; suppuration toujours copieuse et de mauvaise qualité. Le 10 juillet, le professeur Billroth lui pratique la résection totale du maxillaire inférieur. C'est vif, mais il est clair que la durée de la maladie est abrégée par ce procédé sommaire.

Est-ce cette chirurgie impatiente, exagérée, indocile aux indications dont vous vous êtes faits les adeptes, messieurs Guérin, Richet, Verneuil, mes collègues ? Doit-on dire encore que vous marchez dans la même voie que les chirurgiens d'Allemagne ? Me référant à vos propres paroles, je n'en crois rien. Vous aussi vous voulez abréger les lenteurs de l'affection, vous aussi vous voudriez élever une barrière à son extension et prendre les meilleurs dispositions pour la reproduction des os enlevés. Mais en présence d'une durée et d'une propagation qui restent incertaines quoi qu'on ait dit, vous ne vous arrogez pas le droit de commettre des dégâts dont rien ne démontre la nécessité. Plus soucieux observateurs des faits et des réalités que nos systématiques voisins, vous vous bornez à aider la marche naturelle, à la faciliter, à détruire les obstacles qu'elle peut rencontrer.

Il est si vrai que cette voie est la bonne, que je ne voudrais point jurer que M. Billroth n'ait fini par y entrer. M. Haltenhoff nous avertit à la fin de sa thèse (1868) que son maître, tenant compte des cicatrices profondes, des mentons déviés, des paralysies faciales, et peut-être aussi de la médiocre efficacité de ses résections, a abandonné les incisions cutanées et que, depuis quelques années, il extrait les séquestres par la bouche et sans incisions extérieures. C'est un véritable progrès. Ces extractions étaient encore laborieuses parce qu'elles étaient prématurées, nuisibles au nouvel os dont elles détruisaient

les éléments. Il n'y a rien d'impossible à ce que M. Billroth ait reconnu ces inconvénients et se borne maintenant à enlever des séquestres plus ou moins complétement limités.

Alors, mais seulement alors, il serait juste de dire que la pratique de MM. Verneuil, Guérin, Richet et Billroth est la même.

Je touche au terme, messieurs, car je vous ai montré l'immense écart qui existe aujourd'hui entre les deux écoles. Je vous ai fait voir qu'un peu par inattention, un peu par routine, on s'était laissé aller à des rapprochements et à des distinctions mal fondés.

Aujourd'hui, après ce nouveau débat, mettant à profit les faits publiés, les doctrines émises et l'expérience de mes collègues, je crois que, dans la nécrose phosphorée, la première indication est de combattre la périostite par les moyens que j'ai indiqués ; je crois que, tant au point de vue de la régénération osseuse (surtout pour le maxillaire inférieur), qu'à celui de la sécurité de la guérison, le mieux est d'attendre la *limitation* des séquestres pour les extraire ; que certaines indications particulières : douleurs intenses, insomnies rebelles, ptyalisme excessif, hecticité, septicémie, peuvent conduire les chirurgiens à devancer ce moment et à enlever des portions d'os nécrosées mais non encore séquestrées; que la valeur de ces indications et leur subordination relative sont un fait d'appréciation personnelle, d'art chirurgical et ne peut être précisée dans une formule ; je crois enfin aujourd'hui comme autrefois, et plus fermement qu'autrefois, que les inconvénients des résections proprement dites sont péremptoirement démontrés, tandis que leurs avantages demeurent problématiques.

PRÉSENTATION DE MALADES

M. TILLAUX. Dans une de nos précédentes séances, j'eus l'honneur de demander à la société son avis sur le mode de traitement qu'il convenait d'opposer à une tumeur érectile siégeant à la nuque d'un enfant âgé de dix-huit jours. Je vous présente aujourd'hui cet enfant radicalement guéri. Voici cette importante observation :

Tumeur érectile de la nuque du volume d'une grosse mandarine chez un enfant de dix-huit jours. — Guérison absolue par la cautérisation ignée. — G. E... en venant au monde, portait à la nuque, sur la ligne médiane, une tache rouge violacé, en forme de cœur, et de la largeur environ d'une pièce de 1 franc. Cette

tache ne présentait aucune induration, aucun gonflement, et ne faisait nullement saillie au-dessus des téguments voisins.

Trois jours après la naissance, la mère s'aperçut que cette tache s'élargissait et surtout commençait à faire une légère saillie, au point que, en trois ou quatre jours, elle vit se former une tumeur volumineuse, que l'on constate aujourd'hui.

18 juillet 1873. — L'enfant a quinze jours, il paraît fort et bien portant; sa mère qui jouit d'une bonne santé, le nourrit elle-même et en a grand soin.

A l'examen local, on trouve, sur la ligne médiane, une tumeur environ du volume d'une grosse mandarine, et cette comparaison est d'autant plus juste que, comme ce fruit, la tumeur est légèrement aplatie de telle façon que son sommet présente une sorte de plateau. Cette tumeur est rouge violacé, d'une consistance pâteuse, elle est mobile sur les parties profondes, elle augmente de volume et devient de plus en plus violacée à mesure que l'enfant crie; elle est complétement indolente; elle ne présente ni battements, ni bruits de souffle.

Nous nous proposâmes de circonscrire la base de la tumeur avec un nombre suffisant de piqûres, à l'aide du galvanocautère; mais, à la première piqûre, il sortit un jet de sang assez notable qui fut cependant facilement arrêté en mettant le doigt sur l'ouverture. Une seconde piqûre amena le même jet de sang. On s'en tint là, car la perte de sang eût été trop considérable pour un si jeune enfant.

29 juillet. — Tous les deux jours nous pratiquons une ou deux piqûres avec une aiguille à tricoter rougie à la lampe; l'aiguille est enfoncée jusqu'au centre de la tumeur. Après chaque piqûre, il sort quelques gouttes de sang, et l'enfant reprend le sein presque immédiatement; son état général est très-bon.

28 juillet. — Les piqûres ont circonscrit environ la moitié inférieure de la base de la tumeur, et, de ce côté, elle s'est un peu affaissée; mais elle s'est élargie et a grossi à la partie supérieure. L'état général est toujours bon : on continue les piqûres tous les deux jours.

5 août. — Les piqûres suppurent, la tumeur se flétrit et paraît un peu diminuée de volume.

25 août. — La tumeur est entièrement circonscrite par seize piqûres, dont plusieurs suppurent, elle a diminué environ de moitié, elle paraît beaucoup moins vivante et se flétrit. On recommence la série des piqûres à la base, tantôt enfonçant l'aiguille dans les trous anciens, tantôt en en faisant d'autres. La tumeur n'augmente plus pendant les cris de l'enfant; les piqûres ne provoquent presque plus d'écoulement de sang; l'état général est toujours bon.

4 septembre. — Il s'est produit au centre de la tumeur une escarre qui, en tombant, laisse à sa place une sorte de cratère assez profond qui communique dans l'intérieur de la tumeur avec les trous des piqûres par lesquels le pus s'écoule.

15 septembre. — On a fait encore de temps à autre quelques piqûres, cinq on six environ depuis le commencement du mois ; mais, on cesse complétement, en sorte que trente piqûres environ ont été pratiquées.

25 septembre. La tumeur s'affaisse, l'ulcération du centre augmente d'étendue, l'état général est toujours bon.

9 octobre. — La tumeur est presque de niveau avec les parties voisines ; elle est ulcérée dans la plus grande partie de son étendue, la plaie se recouvre de bourgeons charnus, et si l'on n'avait suivi l'enfant, on ne pourrait jamais deviner que ce sont là les restes d'une tumeur érectile ; mais, d'un autre côté, l'état général souffre un peu, l'enfant dort mal, crie souvent, et vomit presque aussitôt le lait qu'il vient de prendre.

25 octobre. — L'indisposition de l'enfant, due à un érysipèle léger, a complétement disparu, la plaie se cicatrise, et l'on ne voit reparaître aucune trace de tissu érectile.

10 décembre. — La plaie est complétement cicatrisée, l'enfant est radicalement guéri. C'est, de plus, un très-bel enfant, fort et vigoureux pour son âge.

La séance est levée.

Le secrétaire, TILLAUX.

SÉANCE DU 17 DÉCEMBRE 1873.

Présidence de M. TRÉLAT.

CORRESPONDANCE

La correspondance comprend : *La Gazette des Hôpitaux. — L'Union médicale. — La Gazette hebdomadaire. — Le Progrès médical. — Le Mouvement médical. — Le Journal de médecine et de chirurgie pratiques. — Le Bulletin général de thérapeutique. — La Tribune médicale. — La France médicale. — Le*

Bordeaux médical. — Le Montpellier médical. — Le Recueil des travaux de la société de médecine d'Indre-et-Loire. — Les Mémoires et Comptes rendus de la société des sciences médicales de Lyon. — Les Transactions de la société pathologique de Londres, 34e vol., 1873. — *Les Transactions médico-chirurgicales publiées par la société royale, médicale et chirurgicale de Londres.* Vol. LVI, 1873. — *L'Ovotomie abdominale, ou opération césarienne,* par le docteur Baudon, médecin-major au 1er d'artillerie.

M. MICHAUX (de Louvain), membre correspondant, adresse les mémoires suivants : *Nouveau Procédé de guérison des tumeurs érectiles. — Nouvelle note sur le diagnostic et le traitement des polypes fibreux naso-pharyngiens. — Quelques mots encore sur les polypes naso-pharyngiens volumineux.*

M. LETENNEUR (de Nantes), membre correspondant, adresse une observation de *kyste multiloculaire de la mâchoire inférieure.*

M. DOLBEAU présente pour le concours du prix Duval la thèse de M. Henri Thorens : *Documents pour servir à l'histoire du pied bot varus congénital.*

M. VANZETTI (de Padoue), membre correspondant, adresse une observation imprimée d'*opération césarienne,* publiée par le docteur Valentinotti et faite par le docteur Grandesso Silvestri. — La plaie de l'utérus fut réunie par quatre points de *suture élastique.* M. Vanzetti annonce l'envoi prochain d'une publication de M. Grandesso Silvestri sur les avantages de cette espèce de suture pour la suture de l'utérus.

M. Vanzetti adresse, en outre à M. Demarquay, la lettre suivante :

« Padoue, 1er décembre 1873.

« Monsieur et très-honoré confrère,

« Je viens de lire, dans le n° 238, 22 novembre dernier, de l'*Union médicale,* la communication que vous avez faite à la Société de chirurgie en lui présentant la brochure de M. Esmarch, relative à la compression élastique.

« Je vous prie, à mon tour, de vouloir bien faire hommage, de ma part, à la société, de la brochure ci-jointe, que j'ai publiée dès le 7 juin dernier, c'est-à-dire *avant que la communication faite par M. Esmarch au congrès des chirurgiens d'Allemagne ne fût livrée à la publicité.*

« J'écrivis cette brochure à l'occasion d'un mémoire que le pro-

fesseur Dittel, de Vienne, avait publié dans l'*Allgemeine Wiener medizinische Zeitung*, du 18 février 1873, sur la *ligature élastique*. Un cas tout à fait extraordinaire, qui s'était présenté à l'observation de cet honorable confrère, lui fit connaître toute la puissance qu'un lien en gomme élastique peut avoir sur les tissus vivants pour les couper lentement et sans hémorrhagie, — et il en étendit l'application à un nombre considérable d'autres cas. — N'étant pas informé de ce qu'on avait déjà écrit sur la ligature élastique, il crut, de bonne foi, avoir été *le premier à l'introduire dans la pratique chirurgicale*. — De là ma brochure.

« Voici ce qu'elle contient :

« 1° Un extrait détaillé d'une publication faite en 1862 par le docteur Grandesso Silvestri (de Vicence), ancien aide d'anatomie à l'université de Padoue, sur l'emploi de la gomme élastique pour les ligatures chirurgicales.

« 2° La reproduction d'un article de la *Gazette des Hôpitaux*, du 30 juin 1863, contenant l'extrait d'une lettre publiée dans la *Gazette hebdomadaire*, par laquelle M. Richard indique les résultats qu'il a obtenus au moyen de la ligature élastique.

« 3° Un extrait détaillé d'une seconde publication (1871) de M. Grandesso Silvestri, dans laquelle il expose ses essais ultérieurs avec la ligature élastique, — et fait connaître son *invention d'un constricteur élastique, qu'il décrit admirablement, et qui est destiné à faire les amputations des membres sans la moindre perte de sang*, — constricteur qu'il conseille aussi d'appliquer *aux morsures d'animaux vénimeux*.

« 4° La reproduction du passage d'un rapport contenu dans un volume publié par l'université de Padoue à l'occasion de l'exposition de Vienne, par lequel j'indique, entre autres particularités de ma clinique, que je fais *les amputations sans perte de sang au moyen du constricteur élastique introduit dans la pratique chirurgicale par M. Grandesso Silvestri*, — mais en faisant *précéder l'application de ce constricteur* d'un *bandage expulsif depuis l'extrémité du membre jusqu'au lieu de l'amputation, afin qu'il ne contienne que* LA MOINDRE QUANTITÉ DE SANG VEINEUX POSSIBLE.

» Quelques jours après la publication de ma brochure, je la fis parvenir à M. Billroth, en soulignant les passages qui se rapportent à la méthode de M. Grandesso Silvestri et à son emploi dans ma clinique. C'est à la suite de cette circonstance que M. Billroth, publiant dans la *Gazette médicale de Vienne*, du 19 juillet (*Gazette médicale de Paris*, n° 33, 16 août) son article par lequel il fit connaître le

procédé de M. Esmarch et les résultats qu'il en avait déjà obtenu lui-même, n'a pu se dispenser de dire *qu'il venait d'apprendre par ma brochure qu'un procédé exactement le même* (1) *que celui de M. Esmarch — mais seulement pour les amputations* — (ce qui est vrai) *avait été publié en* 1871 *par M. Grandesso Silvestri, de Vicence, et appliqué immédiatement dans la clinique chirurgicale de Padoue*, etc., etc.

« J'espère pouvoir présenter d'ici à peu à la savante société une brochure qui contiendra, par ordre chronologique, la reproduction littérale en français de tous les documents concernant l'*invention* et l'*emploi de la méthode*, — qui doit à M. Esmarch *sa généralisation*, en dehors des amputations, aux autres opérations sur les extrémités.

« Le compresseur en gomme élastique, imaginé dans le but spécial de faire les amputations sans perte de sang, et sans lequel toute la méthode ne saurait exister, est une propriété indisputable de M. Grandesso Silvestri, — et j'espère que ce sera sous ce nom qu'on le trouvera chez M. Galante.

« Veuillez, je vous prie, avoir la bonté de communiquer cette lettre à M. le professeur Verneuil, que je préviens aujourd'hui même de cette communication en lui envoyant un exemplaire de la brochure.

« Agréez, monsieur et très-honoré confrère, l'expression de mes meilleurs sentiments.

« VANZETTI. »

M. LÉON LEFORT. La réclamation qui précède est double, puisqu'elle porte à la fois sur l'hémostasie préventive dans les amputations que M. Vanzetti attribue à M. Grandesso Silvestri, et sur l'application de la ligature élastique préconisée récemment par M. Dittel, de Vienne.

La société n'a pas à être juge de la question de priorité; mais comme il s'agit de collègues et surtout de procédés pouvant avoir une certaine utilité pratique, vous m'avez autorisé à prendre connaissance de ces documents et de vous les résumer.

Voyons d'abord la compression des membres pratiquée avant les opérations, procédé décrit par M. Esmarch sous le nom d'évacuation artificielle du sang dans les opérations (*Ueber künstliche Blutleere*

(1) La traduction de ce passage de l'article de M. Billroth, dans la *Gazette médicale de Paris*, n'est pas tout à fait exacte.

bei Operationen). M. Demarquay vous l'a décrit dans une de nos dernières séances. Il y a dans ce procédé deux choses : ligature très-serrée sur la racine du membre, opérée à l'aide d'une bande ou plutôt d'un tube plein de caoutchouc ; 2° bandage roulé partant de l'extrémité du membre, appliqué au moyen d'une bande de tissu élastique.

Dans le n° de décembre 1871 de la *Gazetta medica Italiana Provincie Venete*, M. Grandesso Silvestri décrit, en effet, bien antérieurement à M. Esmarch, l'emploi et les avantages du lien constricteur appliqué, avant l'opération, à la racine du membre, mais M. Silvestri ne va pas au delà, il ne parle pas de l'évacuation du sang contenu dans le membre et le procédé réduit à cette manœuvre n'est qu'une application du tourniquet ou du garrot, simplifiée ou modifiée.

Du reste le moyen serait loin d'être nouveau, puisque Sabatier (édition de Sanson et Begin, 1832, vol. IV, p. 578) disait : « On applique autour du membre (dans l'amputation de la cuisse) un lien qui se met comme la ligature dans l'opération de la saignée, et que l'on serre avec force, tant pour l'engourdir que pour affermir les chairs et les disposer à être incisées avec plus de facilité. »

Quand au bandage roulé fortement serré, M. Silvestri n'en parle pas, et ce n'est qu'en 1873, après l'exposition de Vienne, que M. Vanzetti a publié le passage dans lequel il est dit : « *Avant d'appliquer le lac élastique au membre à amputer, nous avons l'habitude de le tenir soulevé autant que possible pendant quelques minutes et de l'envelopper assez fortement, depuis son extrémité jusqu'au point de l'amputation, afin qu'il contienne le moins de sang veineux possible.* »

D'un autre côté, dans sa leçon clinique parue cette année dans le numéro 58 du recueil intitulé : *Sammlung Klinischer Vorträge*, publié à Leipzig, Esmarch rapporte un cas dans lequel *Stromeyer*, dont il était l'aide, eut recours à ce moyen vers 1855, l'observation se trouve du reste dans le livre de *Stromeyer* (*Maximen der Kriegsheilkunst*, 2° édition, p. 164). Quant à l'application de la méthode actuelle pour l'amputation, elle a été largement employée par lui dans l'hôpital baraqué de Berlin, pendant la guerre de 1870-1871.

Tel est l'état d'une question sur laquelle nous n'avons pas à nous prononcer ; mais je crois plus utile de dire que, depuis le commencement de cette année jusqu'à la fin du semestre d'été (15 août), sur 329 opérations faites à la clinique de Kiel, le procédé a été mis 87 fois en usage.

Sur les 87 cas, comprenant 21 amputations ou désarticulations (6 amputations de cuisse, 8 de la jambe, 1 désarticulation de l'é-

paule, 8 résections, 13 enlèvements de séquestre, 5 extirpations de tumeurs), il y eut seulement 4 morts.

Peut-on attribuer à ce procédé une part dans les résultats ? *a priori*, messieurs, je crois pouvoir répondre par l'affirmative. Dès 1860, plus tard en 1870 et récemment dans l'édition du *Manuel de médecine opératoire*, j'ai montré que la désarticulation de la hanche, si meurtrière, avait été le plus souvent suivie de guérison lorsque le malade avait, pour une cause quelconque, subi antérieurement l'amputation de la cuisse. Ainsi, tandis que sur 161 désarticulations faites pendant la guerre d'Amérique il y eut 142 morts et 16 guérisons, ce qui donne une mortalité de 88,1 pour 100 ; tandis que 8 désarticulations faites sur des malades déjà amputés de la cuisse, il y eut 4 guéris et 4 morts.

Dans la pratique civile, les résultats sont bien plus remarquables encore, puisque sur 10 cas de désarticulation faite après amputation par A. Cooper, Mayor, Textor, Cox, Syme, Van Busen, Bradbury, Fayzer (2 cas) et Hancock, il y eut 8 guérisons.

J'ajouterai que la cause de la mort dans cette opération tient moins à l'étendue de la plaie qu'à cette circonstance que le retranchement de près d'un quart du corps amène un changement formidable dans l'hydrostatique du système vasculaire.

Ce qui le prouve c'est, outre la gravité moindre de la désarticula- faite après amputation, la mort dans la moitié des cas est survenue le jour même de l'opération. Sur 88 cas, dans lesquels l'époque de la mort est spécifiée, elle survint 43 fois dans les vingt-quatre heures (4 fois immédiatement, 10 fois après une heure, 9 fois dans les cinq premières heures, etc.), 13 fois le lendemain, 18 fois dans la première semaine et seulement 14 fois après les huit premiers jours.

Je crois donc qu'il y a une extrême importance de s'opposer à toute perte de sang, non seulement de celui qui s'écoule des vaisseaux ouverts, mais encore de celui que renferme la section du membre que l'on ampute; et sans vouloir me prononcer sur une question de priorité qui, je ne puis le dire qu'en mon nom personnel, me paraît appartenir à notre collègue M. Esmarch, on ne peut s'empêcher de reconnaître que c'est à lui qu'on doit attribuer la vulgarisation du procédé.

J'ai peu de chose à dire pour ce qui concerne la ligature élastique, dont l'invention est également revendiquée par M. Vanzetti en faveur de M. Grandesso Silvestri.

C'est en 1862 que M. Silvestri publia son premier article, ce n'est que le 25 juin 1863 que Richard publia sa lettre dans la *Gazette heb-*

domadaire, et la tentative de Trousseau n'avait été faite que deux mois auparavant. Dans une lettre envoyée de Vienne le 11 juillet 1873, M. Dittel reconnaît l'antériorité des titres de M. Silvestri, mais il faut ajouter que sans le hasard qui amena le 5 mars 1872, à la clinique du grand hôpital de Vienne, la petite fille qui fait le sujet de l'observation de M. Dittel, on n'aurait pas soupçonné qu'un simple fil de caoutchouc était susceptible de couper même les os du crâne.

Quel sera le sort des ligatures élastiques, procédé que M. Silvestri a employé le 2 octobre dernier pour réunir l'utérus ouvert dans une opération césarienne? C'est ce que l'avenir nous montrera; mais comme procédé de section, il me paraît, à tous les points de vue, inférieur à l'écrasement linéaire.

M. GUYON lit l'observation suivante, adressée par M. Letenneur, de Nantes :

Kyste multiloculaire de la mâchoire inférieure. — Le 21 mars 1861, j'ai adressé à la Société de chirurgie une observation de kyste multiloculaire du maxillaire inférieur que j'avais opéré le 7 janvier 1857. Lorsque je fis cette communication, le malade me paraissait radicalement guéri. Cette guérison s'est maintenue jusqu'en 1869, c'est-à-dire pendant douze ans.

A cette époque, je dus pratiquer une seconde opération, qui ne procura qu'un soulagement momentané, puisque je viens d'être obligé dernièrement (20 juin 1873) de faire l'ablation complète de toute la moitié malade du maxillaire.

Je crois de mon devoir de faire connaître à la Société de chirurgie le complément de cette curieuse observation, insérée dans les Bulletins de 1861, page 476.

Lorsque j'opérai le malade pour la première fois, le kyste, ou plutôt la tumeur kystique, offrait le volume des deux poings. Une incision faite à la lèvre inférieure et prolongée le long du bord de la mâchoire me permit de découvrir cette énorme masse ; je l'enlevai entièrement en laissant entre les parties saines du corps et de la branche de l'os une bande osseuse dont la face supérieure fut, par prudence, cautérisée énergiquement avec le fer rouge.

Le visage avait repris une telle régularité, la cicatrice était si linéaire, qu'il était difficile de comprendre la gravité de l'opération qui avait été pratiquée. Je dois ajouter que les portions de périoste conservées avaient contribué à augmenter l'épaisseur de la bande osseuse que j'avais eu soin de conserver. En ce point, la mâchoire ressem-

blait, au bout d'un an ou deux, à la mâchoire des vieillards, lorsqu'après la chute des dents les alvéoles ont disparu.

Tout permettait donc de croire à une guérison durable, lorsqu'en 1869, Herbreteau (c'est le nom du malade) constata l'existence, dans l'angle formé par le corps et la branche du maxillaire, d'une tumeur qui acquit bientôt le volume d'une orange mandarine.

Cette tumeur offrait tous les caractères d'un kyste osseux, et je me hâtai de l'opérer.

Ce kyste avait des parois osseuses très-résistantes, excepté dans sa partie la plus saillante, où la coque osseuse était remplacée par des tissus fibreux. La membrane muqueuse était saine sur tous les points.

Une ouverture faite au kyste avec le bistouri me permit, au moyen de longs et forts ciseaux courbes et de pinces de Liston, d'enlever toute la tumeur, dont le fond inégal et cloisonné fut cautérisé avec le fer rouge. Cette opération put être pratiquée par la bouche, sans qu'il ait été nécessaire de faire des incisions au visage.

Une hémorrhagie abondante, qui se déclara dans la soirée qui suivit l'opération, nécessita l'emploi de divers astringents et enfin du fer rouge, dont il fallut faire plusieurs applications pour se rendre maître du sang. Il est probable que l'artère dentaire inférieure a été la source de l'hémorrhagie.

Les accidents se reproduisirent pendant trois jours plusieurs fois dans la journée, et nécessitèrent l'usage répété du cautère actuel et du tamponnement avec des boulettes de charpie imprégnées de perchlorure de fer.

J'espérais que ces cautérisations nombreuses seraient une garantie contre une nouvelle récidive de la maladie. Il n'en fut rien.

Un an après, le corps et la branche de la mâchoire avaient acquis un volume assez considérable, et il devenait évident que le mal envahissait toute la moitié droite de l'os.

Au mois de septembre 1872, la tumeur bosselée, très-volumineuse, repoussait la langue, soulevait la joue et déprimait le plancher de la bouche. En avant, elle avait pour limite la dent canine, dont la racine plongeait dans une partie déjà manifestement malade.

Le bord de la mâchoire n'existait plus, il était remplacé par une large surface osseuse qui fournit la paroi inférieure de la tumeur. Toute la branche de l'os était envahie et offrait une épaisseur considérable.

Il n'était plus possible de songer à une résection partielle, il fallait désarticuler la mâchoire. Le malade hésita et retourna chez lui.

Dans le courant de l'hiver 1872-1873, le mal fit des progrès dans toutes les directions et atteignit le voisinage de la symphise du menton.

Pendant ce temps, il survint des douleurs très-vives accompagnées de gonflement que le malade comparaît à une fluxion dentaire. Ces poussées inflammatoires se renouvelèrent souvent et finirent par constituer un état permanent.

Dans l'espoir de calmer des douleurs devenues intolérables, Herbreteau fit, dans la partie la moins résistante de la tumeur, une ponction avec une aiguille à tricoter. Il s'écoula du sang et une matière visqueuse. Un léger soulagement engagea le malade à multiplier ces ponctions, mais bientôt les petites ouvertures donnèrent issue à du pus ; il s'établit de véritables fistules sur la surface muqueuse de la tumeur, et la bouche était sans cesse souillée par du pus souvent fétide.

Cet état s'aggravant de jour en jour, le malade se décida enfin à venir me voir et à me demander son admission à l'Hôtel-Dieu comme pensionnaire.

Alors (15 mai 1873), je trouvai la joue extrêmement tuméfiée, rouge, douloureuse au toucher, avec un empâtement qui faisait présager une suppuration profonde. Dès le lendemain, la rougeur s'étendit sur tout le côté droit du visage et à l'oreille, qui se couvrit de phlyctènes. J'étais donc en présence d'un érysipèle avec une périostite aiguë. Cette dernière maladie s'étendant très-haut vers le condyle, je fis au bord de la mâchoire une incision de $0^{m}04$ à $0^{m}05$, en ayant soin de comprendre le périoste dans l'incision. En outre, avec une spatule, je décollai le périoste dans une hauteur de $0^{m}02$; je mis à nu un orifice osseux communiquant avec le kyste purulent et pouvant permettre à une partie du pus de s'écouler au dehors. Cette opération soulagea le malade, mais n'eut aucune influence sur la marche de l'érysipèle, qui passa bientôt au côté gauche de la face et envahit le cuir chevelu. Il y eut du délire qui disparut après l'administration de 0^{gr} 05 d'émétique en lavage.

Le malade resta très-affaibli après cet érysipèle, et j'attendis jusqu'au jeudi, 5 juin, pour faire l'ablation de la moitié du maxillaire.

La tumeur faisait saillie surtout en bas et en dedans ; elle repoussait la base de la langue à gauche, repoussait le muscle sterno-mastoïdien, repoussait l'os hyoïde et semblait comprimer les gros vaisseaux du cou.

Opération. — L'incision suivit la cicatrice de la première opération, le lambeau fut détaché avec la spatule et avec les doigts ; l'os fut scié à gauche de la symphise au moyen de la scie à chaîne, et les parties molles qui étaient fixées à sa face interne furent décollées de la même manière qu'à la face externe. Les inégalités nombreuses que présentaient les surfaces osseuses rendirent assez difficile l'isolement de l'os. Le tendon du temporal fut coupé avec de longs ciseaux courbes, après quoi la désarticulation se fit sans effort.

L'artère faciale, oblitérée par suite de la première opération, ne donna pas de sang, et, après un quart d'heure d'attente, je procédai à la suture entortillée sans avoir eu à faire une seule ligature.

Trois heures après l'opération, il se fit par la bouche un écoulement de sang assez abondant pour effrayer le malade.

On dut alors enlever quelques épingles pour lier trois artérioles; après quoi l'hémorrhagie s'arrêta.

Les suites de l'opération furent très-simples; mais, au bout de huit jours, nous remarquâmes un gonflement notable de la région temporale, où un abcès allait évidemment se former.

Cet abcès s'écoula par la bouche, sous l'influence de pressions répétées faites par le malade lui-même, et la région temporale ne tarda pas à reprendre son aspect normal.

Vingt jours après l'opération, Herbreteau retourna chez lui. Il revint nous voir deux fois dans les trois mois qui suivirent son opération. Son état était excellent, mais le côté droit du visage était encore plus volumineux que le côté sain. La sensibilité de la peau de ce côté est très-faible, mais non abolie. La mastication se fait sans difficulté, et les aliments les plus durs sont broyés comme autrefois. Cette énergie des muscles élevateurs contraste singulièrement avec la mobilité de la mâchoire dans le sens latéral, puisqu'elle obéit à la pesanteur lorsque le malade se couche sur l'un ou l'autre côté.

Cette troisième opération pratiquée à Herbreteau sera-t-elle la dernière? Nous devons l'espérer, car il n'est pas probable que la dégénérescence kystique se propage dans la partie gauche du maxillaire, en franchissant la symphise.

La moitié du maxillaire enlevée dans cette opération est complétement déformée. Elle est creusée dans toutes ses parties, le condyle excepté, de dépressions nombreuses et de cloaques analogues à ceux qu'on observe dans l'étui osseux entourant les séquestres. Sur la surface de section faite par la scie, une vacuole osseuse, ou kyste rudimentaire, a été ouverte ; une petite portion des parois de ce kyste est donc restée sur la portion saine du maxillaire, mais cette circons-

tance ne m'a pas paru avoir d'importance au point de vue de la récidive.

En comparant la pièce anatomique à ce que j'avais constaté un an auparavant, c'est-à-dire avant les périostites successives et l'inflammation suppurative de la membrane interne des kystes, je suis porté à croire que des portions considérables de la coque osseuse ont été détruites ou résorbées.

Alors, en effet, le toucher faisait reconnaître, presque partout, une surface osseuse résistante, facile à constater sous la membrane muqueuse saine et mobile.

Au moment de l'opération, au contraire, la tumeur était formée, dans une partie de son étendue, par les parties molles indurées, au milieu desquelles on retrouvait, çà et là seulement, des portions de la forte coque que j'avais reconnue l'année précédente.

C'est dans la branche du maxillaire et dans la bandelette osseuse conservée, entre la branche et le corps de l'os, dans la première opération, que la maladie s'est reproduite.

Le condyle et une partie de son corps sont intacts.

L'apophyse coronoïde a la forme d'une pyramide quadrangulaire creusée à sa base d'une cavité de 0m 01 de diamètre. A partir de là jusqu'au point de section près de la symphyse, le maxillaire est réduit à une lame irrégulière trouée en divers points et offrant à sa face interne des saillies et des dépressions nombreuses. C'est de là que partent les membranes ostéo-fibreuses constituant des kystes de diverses grandeurs.

Les plus volumineux communiquent entre eux et contenaient, avant l'opération, une grande quantité de pus.

Les kystes de moindre volume formés en dernier lieu, et les plus rapprochés de la ligne médiane, étaient remplis par des fongosités développées sur leurs parois enflammées.

Il ne reste pas la moindre trace du canal dentaire inférieur.

M. DOLBEAU. A propos de l'observation si importante de M. Letenneur, je ferai la remarque suivante. Ce fait vient confirmer l'opinion que j'ai défendue, à savoir que l'os maxillaire inférieur peut présenter des kystes multiloculaires séro-sanguins, qui semblent indépendants de l'évolution pathologique des follicules dentaires.

M. FORGET. Un mot au sujet de la récidive observée sur le malade de M. Letenneur. — J'ai publié en 1840 dans ma thèse deux observations de kystes multiloculaires suppurés ; l'opération n'a pas été suivie de récidive. Mais, dans l'un et l'autre cas, le maxillaire dans sa

moitié avait été entièrement enlevé (désarticulé) : dans la première opération faite sur le malade de M. Letenneur, une portion du maxillaire avait été conservée et fut le point de départ de la récidive.

Peut-être en eût-il été de même pour les deux malades que j'ai observés, si l'état anatomique avait permis de conserver une portion de l'os, comme chez l'opéré de notre confrère.

Il n'y a donc pas de contradiction entre le fait qui lui est propre et ceux que je viens de rappeler.

M. NEPVEU lit un mémoire intitulé : *Des Lésions vasculaires dans les fractures de jambe.*

Renvoyé à une commission composée de : MM. Verneuil, Polaillon, Paulet.

PRÉSENTATIONS DE MALADES

M. Sée présente un enfant atteint de *syndactilie* des doigts indicateur et médius de la main gauche et opéré par lui à l'hôpital Sainte-Eugénie.

Deux particularités, dit M. Sée, me semblent intéressantes dans ce fait. L'une est relative à la cause productive de la syndactylie, qui, dans ce cas, paraît être une onyxis de l'index dont l'enfant a été atteint dans le sein maternel, et qui a donné lieu à une destruction complète de la matrice de l'ongle. Cette inflammation vraisemblablement s'est étendue à toute la longueur de l'index et, consécutivement au médius, en produisant une hypertrophie considérable et la soudure des deux doigts.

L'autre particularité concerne le procédé opératoire qui a été mis en usage et qui diffère sensiblement de ceux qu'on a proposés ou appliqués précédemment. Les doigts étaient soudés dans toute leur longueur et très-serrés l'un contre l'autre; mais leurs squelettes étaient manifestement indépendants, et l'union ne paraissait déterminée que par la peau, qui passait directement de l'un à l'autre, sur la face dorsale ainsi que sur la face palmaire, sans se déprimer dans leur intervalle et sans présenter aucune trace de cicatrice. Cette dernière circonstance suggéra à M. Sée l'idée d'enlever sur l'un des doigts, l'indicateur, assez de peau pour compléter largement le revêtement cutané de l'autre, de pratiquer sur ce dernier la suture des lèvres de la plaie, dans le but d'obtenir une réunion immédiate empêchant la reproduction de l'adhésion.

Dans ce but, il pratiqua sur toute la longueur de la face dorsale de

l'indicateur, à la réunion du tiers interne avec les deux tiers externes de cette face, une incision divisant la peau et le tissu cellulaire sous-cutané; puis il disséqua la lèvre interne de cette plaie et la détacha complétement de l'index. La même chose fut répétée sur la face palmaire du *même doigt*. Enfin les bords libres des deux lambeaux de la face dorsale et de la face palmaire furent réunis, le long du bord externe du médius, au moyen de la suture métallique, et chaque doigt fut enveloppé de charpie sèche.

Les suites de l'opération furent extrêmement simples. Dès le surlendemain on pouvait s'assurer que la réunion immédiate s'était faite à la racine du médius, et que, dès lors, la réunion était peu probable. Enfin, après une suppuration d'une certaine durée, la cicatrisation eut lieu sur les deux doigts restés séparés.

PRÉSENTATION DE PIÈCES

M. Depaul. J'ai l'honneur de soumettre à la société les pièces anatomiques provenant d'une femme à laquelle j'ai pratiqué la *gastrotomie pour une grossesse extra-utérine*.

Voici l'observation : Il s'agit d'une femme de trente-deux ans, mariée récemment et ayant toujours eu une conduite parfaitement régulière.

Elle vit une fois ses règles après son mariage, en décembre 1872. A partir de cette époque, elle présenta quelques phénomènes de grossesse et aussi une sorte de mélancolie. Assistant quelque temps après à un mariage, elle tomba en dansant et ressentit dans le ventre une violente secousse, ce qui l'obligea à garder le lit. Le ventre grossit ensuite régulièrement, mais, arrivée au terme présumé de la grossesse, elle n'accoucha pas.

Bientôt survinrent dans le ventre des douleurs vives, offrant le caractère péritonéal, et c'est alors que je fus mandé auprès d'elle par notre confrère le docteur Aubrun, le 10 novembre dernier.

La fièvre était intense, le ventre modérément développé, mais fort douloureux à la pression, ce qui rendait l'exploration difficile. — Je sentis à l'ombilic une masse molle, fluctuante et saisis manifestement la sensation du ballottement abdominal. — Le col était ramolli, entr'ouvert et pouvait recevoir la première phalange. — Je ne crus pas devoir pratiquer le cathethérisme pour mesurer la hauteur de l'utérus; — les seins étaient développés et contenaient du lait. Mon impression fut que cette malade avait une grossesse extra-utérine. — Je l'engageai à venir dans mon service de la clinique, ce qu'elle fit le

soir même. Pendant quinze jours la fièvre et les vomissements s'opposèrent à un examen complet; cependant nos collègues, MM. Blot, Tarnier et Guéniot, étaient comme moi d'avis qu'il s'agissait très-probablement d'une grossesse extra-utérine. — Le ventre augmenta, il devint dur, tendu, extrêmement douloureux. — Quinze jours après son entrée à l'hôpital, je me décidai à pratiquer une ponction exploratrice avec l'appareil de M. Potain. — Je retirai cinq litres de matière purulente, et la malade en retira un soulagement très-notable. Enhardi par ce résultat, je me décidai, le 2 décembre, à pratiquer la gastrotomie, sans avoir la certitude absolue d'avoir affaire à une grossesse extra-utérine, ce dont je prévins tout d'abord l'assistance. J'ouvris la cavité abdominale du pubis à l'ombilic; il sortit une grande quantité du pus, et nous fûmes bientôt tous soulagés d'un grand poids en apercevant un bras : c'était le bras droit; l'épaule se présenta ensuite et, ne pouvant faire la version, je coupai le cou; le cordon fut ensuite sectionné. — Quant au placenta, après quelques tractions légères, sentant de vives résistances, je pris le parti de le laisser dans la cavité abdominale.

Les suites de l'opération furent extrêmement favorables; tous les accidents disparurent, et nous pûmes un instant espérer la guérison. — Ce que nous redoutions surtout, l'infection putride, fut énergiquement combattu par les lavages avec le permanganate de potasse.

Tout allait donc très-bien lorsque, le mardi matin, 14, quinze jours après l'opération, elle fut prise tout à coup d'accidents singuliers. — La sage-femme arriva tout de suite auprès d'elle et trouva le pansement ensanglanté; la malade s'affaiblit rapidement et succomba. La mort était le résultat d'une hémorrhagie dans la poche, dont nous ne pûmes trouver la source.

Voici les pièces anatomiques : la poche contenant le placenta reposait sur les viscères et y adhérait intimement. — L'utérus est également adhérent à cette poche, et la trompe gauche communique avec sa cavité.

La vessie était enflammée et contenait des urines purulentes.

M. BOINET. La communication de M. Depaul me rappelle un fait de grossesse extra-utérine, où l'hémorrhagie fut presque immédiate après la gastrotomie et amena aussi la mort très-promptement. Voici un court résumé de cette observation.

Grossesse extra-utérine; — Gastrotomie; — Hémorrhagie mortelle.— Une jeune femme de vingt-quatre ans, charcutière,

rue Saint-Denis, opérée le 21 janvier 1870, avec l'assistance de M. le docteur Perrin.

Cette jeune femme a été mariée à vingt-deux ans ; elle avait toujours joui d'une bonne santé, avec des règles régulières. Devenue enceinte six mois après le mariage, les commencements de sa grossesse furent assez difficiles. La dernière époque de ses règles, datait du commencement de février 1869 ; mais vers le mois de juillet, c'est-à-dire vers le cinquième mois de la grossesse, la santé s'améliora sensiblement et fut bonne pendant les mois de juillet, août, septembre et octobre ; elle sentit très-distinctement les mouvements de l'enfant. Le 17 novembre, à la suite d'un bain, les mouvements de l'enfant devinrent très-douloureux, et, dans la nuit suivante, elle ressentit une douleur excessivement vive, au niveau du nombril, ce qui lui faisait dire qu'elle croyait que l'enfant allait sortir par le nombril; les mouvements de l'enfant furent très-sensibles, précipités, désordonnés, puis cessèrent complétement ; les seins étaient gonflés, douloureux et laissaient écouler du lait. Huit jours après, les seins deviennent mous, le lait cesse de couler, le ventre continue à se développer, reste douloureux, et la santé va déclinant de plus en plus ; il y a affaiblissement général, perte d'appétit, diarrhée, fièvre hectique, amaigrisssement sensible. Plusieurs médecins, appelés à cette époque, hésitent entre une grossesse normale, un kyste multiloculaire ou une grossesse extra-utérine.

M. Tarnier et un autre médecin s'arrêtent à l'idée d'une grossesse normale et conseillent l'expectation. MM. Jacquemier et Perrin soupçonnent un kyste multiloculaire, à cause d'une fluctuation facile à percevoir et de l'absence de tout mouvement fœtal. Je suis appelé à mon tour, par MM. Perrin et Jacquemier, et après un examen très-attentif, application de l'hystéromètre, palpation, toucher qui apprend que le col est effacé, et surtout en tenant compte des antécédents de cette malade, qui n'est ni hystérique ni nerveuse, nous admettons l'existence soit d'un kyste multiloculaire, mais de préférence d'une grossesse extra-utérine.

Comme la malade s'épuise de plus en plus, qu'elle peut à peine manger, qu'elle a des vomissements, de l'insomnie, du frisson, et que tout annonce une décomposition du fœtus, ou une inflammation purulente du kyste, je propose la gastrotomie, qui sera pratiquée comme on doit le faire pour une grossesse extra-utérine, parce que s'il y a erreur de diagnostic et qu'on ne rencontre qu'un kyste multiloculaire, l'opération serait également indiquée.

Je fais sur la ligne médiane, entre le pubis et le nombril, une inci-

sion de 0m 10 de longueur, qui intéresse toute la peau et la partie superficielle des muscles; dans cette incision, je place un cylindre de pâte de Canquoin, de la grosseur d'une plume d'oie. Le deuxième jour, j'incise l'escarre formée par le caustique, et dans cette nouvelle incision un nouveau cylindre de pâte de Canquoin est appliqué au fond de la plaie. Les muscles sont détruits jusqu'à l'aponévrose, dans une étendue de 0m 08 à 0m 09, et le 21 janvier 1870, le ventre est ouvert avec le bistouri; des adhérences existent entre le kyste fœtal et les parois abdominales, et je trouve inutile de fixer ces parties entre elles par des ligatures, si ce n'est à la partie inférieure, où j'en place une par mesure de précaution; il s'écoule une grande quantité de matière séro-purulente, d'une odeur infecte, mais pas une goutte de sang ne sort des bords de l'incision; les doigts, introduits par l'ouverture abdominale, reconnaissent l'existence d'un enfant dont l'épaule gauche se présente; les doigts, introduits plus profondément, saisissent un bras qui est attiré au dehors et sur lequel je place un lien, dans le but d'extraire l'enfant, ce qui est tout à fait impossible. Alors l'incision est agrandie en haut et en bas et portée jusqu'à 0m13 ou 0m14, dans l'espoir de pouvoir extraire plus facilement l'enfant qui paraît très-volumineux, et dont l'extraction ne peut être faite encore en tirant sur le bras. Celui-ci est alors réintroduit dans le ventre et avec la main on va à la recherche des pieds, qui sont saisis et attirés au dehors; alors avec des efforts assez pénibles, on arrive à extraire l'enfant, qui est en putréfaction et pèse plus de huit livres; le cordon placentaire existait encore, il était court, et bien qu'il fût oblitéré, une ligature est jetée sur lui, dans le but de prévenir une hémorrhagie du côté du placenta. L'enfant extrait, une grande quantité de liquide puant s'écoula encore hors du ventre.

Cette partie de l'opération achevée, la femme se trouvait bien, et je remplissais cette vaste cavité de nombreuses boulettes de charpie, lorsqu'il se déclara une hémorrhagie que rien ne put conjurer. La malade mourut quelques heures après l'opération. L'autopsie ne put être faite.

La séance est levée.

Le secrétaire : TILLAUX.

SÉANCE DU 10 DÉCEMBRE 1873.

Présidence de M. TRÉLAT.

La correspondance comprend : *La Gazette des Hôpitaux. — L'Union médicale. — La Gazette hebdomadaire. — Le Mouvement médical. — Le Progès médical. — La Tribune médicale. — La France médicale. — Le Bordeaux médical. — La Gazette médicale de Bordeaux. — Le Lyon médical. — Les Mémoires et Comptes rendus de la société des sciences médicales de Lyon. — La Gazette obstétricale.*

M. PUTÉGNAT, membre correspondant à Lunéville, offre à la société un ouvrage intitulé : *les Aventures d'un médecin.*

M. VERNEUIL offre, de la part de M. Raoul Hervey, sa thèse inaugurable intitulée : *Applications de la ouate à la conservation des membres et des blessés.* Cette thèse est destinée au concours du prix Duval.

A PROPOS DU PROCÈS-VERBAL

Des kystes de la mâchoire. — M. MAGITOT. Dans la dernière séance, à la suite de la lecture faite par M. le secrétaire général de l'observation due à M. Letenneur, d'un *kyste multiloculaire du maxillaire inférieur ayant récidivé ;* M. Dolbeau a cru devoir considérer ce fait comme de nature à infirmer la théorie qui fait dépendre la production des kystes des mâchoires d'une lésion prochaine ou lointaine du système dentaire.

N'ayant pas à ce moment présents à l'esprit les détails de la première communication de M. Letenneur (1861, *Bulletin* p. 476), je n'ai pas voulu prendre la parole ; mais j'ai relu depuis lors cette observation, et je demande la permission d'en rappeler quelques points :

Il y est dit, d'une part, que le malade, étant au service militaire, voulut se faire extraire la première et la troisième molaires qui étaient cariées. Ces deux dents se brisèrent sous l'instrument, et les racines, laissées dans la mâchoire, « restèrent toujours douloureuses ».

Quelques années plus tard, la seconde mollaire, s'étant cariée à son tour, fut extraite, mais, cette fois du moins, complétement.

A ce moment on constata qu'il existait déjà depuis quelque temps,

dans la région occupée par les débris fracturés, un gonflement notable. C'est ce gonflement qui, après s'être maintenu longtemps stationnaire, prit rapidement un grand développement et constitua la masse kystique.

N'est-ce pas là le processus ordinairement suivi par les kystes de la seconde variété, c'est-à-dire les *kystes périostiques?*

D'autre part, en ce qui concerne la récidive survenue aux dépens d'une languette osseuse dépourvue de dents et ménagée par M. Letenneur lors de la première opération en 1857, nous ferons remarquer que le chirurgien paraissait déjà préoccupé de la possibilité de laisser au sein du tissu osseux quelques cavités kystiques rudimentaires, car il avait porté le cautère actuel sur toute la surface de section osseuse.

N'est-il pas possible de supposer dès lors que, malgré les précautions prises, plusieurs loges du kyste primitif, ayant subsisté dans l'os, ont pu ultérieurement reconstituer une nouvelle tumeur.

Nous ne voyons donc, pour notre part, aucune difficulté à considérer comme possible, sinon comme démontrée, l'intervention dentaire dans ce kyste. Les exemples de kystes multiloculaires des mâchoires se rattachant incontestablement aux lésions du système dentaire, ne sont pas rares, et dans tous les cas nous pensons qu'il serait préférable d'accepter cette théorie que de comparer sans explication certains kystes des maxillaires avec les exemples très-rares, du reste, de kystes des autres os, ceux du fémur par exemple. Cette assimilation ne prouverait rien, si ce n'est que la pathogénie des kystes des os en général nous échappe entièrement, tandis qu'il n'en serait pas absolument de même de ceux des mâchoires.

RAPPORT

M. VERNEUIL commence la lecture d'un rapport sur le travail de M. le docteur Krishaber, relatif à l'opération de la trachéotomie par le galvano-cautère.

La lecture en sera achevée dans la prochaine séance.

ÉLECTIONS

La société procède ensuite au renouvellement de son bureau pour l'année 1874.

M. Perrin est élu président par 27 voix sur 28 votants.

M. Le Fort est élu vice-président par 19 voix sur 28 votants.

M. de Saint-Germain est élu premier secrétaire par 21 voix sur

24 votants et M. Marc Sée deuxième secrétaire, par 21 voix sur 24 votants.

MM. Guéniot et Giraud-Teulon sont élus par acclamation, le premier trésorier et le second bibliothécaire archiviste de la société.

La commission tirée au sort pour la vérification des comptes de M. le trésorier se compose de : MM. Dubrueil, Panas, Guérin, Lannelongue, Polaillon.

Cette commission devra faire son rapport dans la prochaine séance.

La société se forme en comité secret à quatre heures trois quarts.

Le secrétaire : TILLAUX.

PRÉSIDENCE DU 31 DÉCEMBRE 1873

Présidence de M. TRÉLAT.

La correspondance comprend : *La Gazette des Hôpitaux. — L'Union médicale. — La Gazette hebdomadaire. — Le Progrès médical. — Le Mouvement médical. — La Tribune médicale. — La France médicale. — Le Bulletin général de thérapeutique. — Le Bordeaux médical. — La Revue médicale de Toulouse.*

M. VERNEUIL achève la lecture de son rapport sur le travail présenté par M. Krishaber. — Il propose d'adresser des remercîments à l'auteur et de renvoyer son mémoire au comité de publication.

La société décide que le rapport de M. Verneuil et le travail de M. Krishaber seront publiés dans les mémoires.

La discussion du rapport est renvoyée à une prochaine séance. — M. Desprès désire cependant faire une seule observation relative à l'hémorrhagie survenant dans l'opération de la trachéotomie faite au bistouri. M. Verneuil la considère comme fréquente. M. Desprès s'élève contre cette assertion, s'appuyant pour cela sur les observations provenant chaque année de nos hôpitaux d'enfants. Il n'y a en effet, dit-il, le plus souvent, que des artérioles au-devant de la trachée, et l'hémorrhagie veineuse s'arrête d'elle-même après l'ouverture du conduit aérien.

ÉLECTION DU COMITÉ DE PUBLICATION

Sont nommés au scrutin : MM. Blot, — Panas, — Guéniot.

ÉLECTION DE LA COMMISSION DES CONGÉS

Sont nommés au scrutin : MM. Boinet, — Guéniot, — Blot.

RAPPORT

M. DUBRUEIL donne lecture du rapport sur les thèses adressées à la Société pour le concours du prix Duval.

Rapport de la commission pour le prix Duval. Si quelquefois la tâche des juges appelés à décerner un prix au plus méritant parmi les auteurs de travaux scientifiques est rendue difficile par une sorte de parité entre la valeur de ces travaux, il est des circonstances, au contraire, où le doute et l'hésitation disparaissent au premier examen devant la supériorité incontestable d'une des œuvres sur lesquelles on droit se prononcer. Tel est le cas dans lequel s'est trouvée la commission du prix Duval. Bien que toutes les thèses présentées aient une incontestable valeur, il en est une cependant tellement au-dessus des autres que, sans discussion et à l'unanimité, les commissaires l'ont classée en première ligne. C'est de la thèse de M. Poinsot que je veux parler; mais avant de donner une rapide analyse de ce remarquable travail, je dois passer en revue ceux de ses compétiteurs. Trois autres thèses avaient été déposées : une sur l'angiome simple par M. Monod, une seconde sur la résorption urineuse et l'urémie dans les maladies, des voies urinaires par M. Girard, et une troisième de M. Despine, intitulée *Contribution à l'étude de la septicémie puerpérale.*

M. Monod a fait une intéressante monographie sur une variété peu connue d'angiome qu'il désigne sous le nom de simple sous-cutané circonscrit ou angiome lipomateux. Certainement le travail de M. Monod sera consulté avec fruit par les cliniciens et les anatomopathologistes, mais il n'a pas paru à la commission présenter les conditions requises pour obtenir le prix qu'elle était chargée de décerner.

M. Girard expose dans sa thèse les deux théories aujourd'hui en honneur de la fièvre uréthrale : celle qui attribue les accidents à la résorption de l'urine, et celle qui les met sur le compte d'une lésion rénale.

Partisan de l'éclectisme, il adopte simultanément ces deux théories et cite un certain nombre de cas où il a vu des accidents pouvant se rattacher soit à l'une, soit à l'autre. Il termine enfin par un parallèle entre la lithotritie, la taille et la lithotritie périnéale.

Ce mémoire présente un assez grand intérêt, mais rien de saillant.

M. Despine, assimilant la femme en couche à un blessé, explique les différents phénomènes pathologiques qui surviennent dans l'état puerpéral, depuis la fièvre de lait jusqu'aux accidents rapidement mortels par la résorption des produits épanchés à la surface interne de l'utérus. Pour lui tous ces phénomènes sont de la septicémie à différents degrés.

Étudiant les produits qui, à la suite de l'accouchement peuvent se trouver dans la cavité utérine, M. Despine a déterminé par des expériences faites sur des animaux, leur degré de nocuité. A côté de ces faits expérimentaux, il a réuni cent dix-sept observations personnelles prises sur des femmes en couche et dans lesquelles le contrôle de la clinique paraît venir clairement à l'appui des prévisions de la théorie et des enseignements de la physiologie expérimentale.

Mieux que les thèses précédentes, celle de M. Despine paraît rentrer dans les vues du légataire qui désirait que le prix fondé par lui fût la récompense d'un mémoire largement élaboré et contenant des observations prises avec soin.

Mais, malgré toutes les qualités que je viens de signaler, le travail de M. Despine est distancé de beaucoup par celui de M. Poinsot, œuvre vraiment magistrale qui dénote chez son auteur une érudition, un jugement et un talent de critique que l'on n'est guère habitué à rencontrer dans les dissertations inaugurales.

La thèse de M. Poinsot a pour titre : *De la conservation dans la traitement des fractures compliquées.* L'auteur cherche à établir la prééminence des idées conservatrices, et son travail emprunte un intérêt tout spécial aux circonstances dans lesquelles il a été placé.

Dans les mêmes lieux, dans le même hôpital, à l'hôpital Saint-André de Bordeaux, dont il a pendant longtemps suivi les services, il a vu successivement en honneur la chirurgie active et la chirurgie conservatrice et a pu, des résultats fournis par ces deux méthodes, tirer des conclusions rigoureuses. Mais il est, je crois indispensable, de de donner un compte rendu sommaire de l'œuvre de M. Poinsot.

Il entre en matière par un historique de la question, historique frappé au coin d'une érudition véritable. J'étais, avec M. Broca, examinateur de cette thèse, et j'ai pu constater que M. Broca, qui a si

bien étudié l'histoire des ligatures artérielles, a cependant appris pour la première fois ce jour-là qu'Archigène a recommandé la ligature des vaisseaux après l'amputation.

Viennent ensuite les observations ; elles ont toutes été recueillies à l'hôpital Saint-André, presque toutes par l'auteur, et il n'y en a pas moins de cent quatre-vingt-douze.

Discutant les conditions d'une bonne statistique, M. Poinsot démontre les défectuosités de la plupart de celles qui ont cours dans la science, statistiques formées avec des faits empruntés à des chirurgiens différents et dans des conditions nosologiques qui sont loin d'être toujours les mêmes. Il compare, au point de vue de la mortalité, les résultats fournis par l'amputation et par la conservation, et arrive à des chiffres nettement favorables à la conservation dans les procédés de laquelle il fait, avec raison, figurer les résections.

Dans les fractures par armes à feu, l'auteur qui n'a pas de statistique propre et qui n'a pas une confiance illimitée dans celle des autres, arrive cependant, à l'aide de documents impersonnels, à établir la supériorité de la conservation. Traitant d'une façon incidente de l'utilité des résections articulaires, contrairement à Sédillot, il s'en déclare le partisan, en adoptant, comme Ollier, la prééminence des résections secondaires sur les résections primitives.

M. Poinsot repousse, après discussion, et d'une façon trop absolue sans doute, l'amputation primitive, mais il faut convenir qu'il étaye son opinion sur une série de faits singulièrement favorables et sur des raisonnements très-probants.

En venant à l'amputation secondaire, il conseille de l'appliquer le plus rarement possible et passe en revue les différents moyens à l'aide desquels on peut l'éviter, suivant qu'elle semble nécessitée par telle ou telle indication. Dans les cas de gangrène, l'attente de l'élimination spontanée lui paraît ce qu'il y a de mieux.

M. Poinsot ne s'est pas contenté d'établir la supériorité de la conservation au point de vue de la survie des blessés, il a consacré en outre un intéressant passage à prouver qu'un membre bien conservé vaut mieux qu'un membre amputé. Il étudie ensuite la durée de la cure et les accidents consécutifs dans la conservation et dans l'amputation, toujours au bénéfice de la première.

Enfin, dans un dernier chapitre, l'auteur décrit le traitement à appliquer aux fractures compliquées des différents segments de membres et passe successivement en revue les indications tirées de la lésion du tissu osseux, et celles tirées de la lésion des parties molles. Ici peut-être a-t-il trop déprécié les irrigations.

Tel est, en quelques mots, le mémoire auquel la commission vous propose de décerner le prix Duval, qu'elle regrette de voir disputé par un aussi petit nombre de compétiteurs.

M. SÉE commence la lecture du rapport sur les travaux adressés pour le concours du prix Laborie.

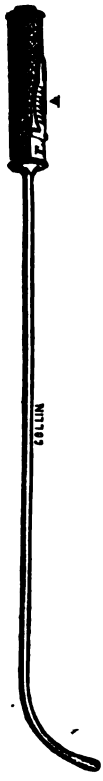

PRÉSENTATION D'INSTRUMENTS

M. DOLBEAU. Je présente à la société un cathéter qui réunit à peu près tous les perfectionnements des instruments connus jusqu'ici, il porte en plus un robinet peu apparent et qui fonctionne simplement pendant les manœuvres ordinaires de l'exploration.

Cet instrument perfectionne les sensations de contact au point de renseigner les mains habitués, de plus il permet de faire entendre à distance le choc, non-seulement de la pierre, mais encore d'un fragment même phosphatique.

Avec mon cathéter j'ai senti et entendu un calcul que ne m'indiquait pas l'exploration avec une petite sonde d'argent à petite courbure.

Toutes les qualités de l'instrument résident dans la fabrication : les parois sont minces, l'extrémité interne renforce les sensations de contact et d'audition. — Je ne saurais trop recommander cet instrument fabriqué par notre habile fabricant M. Collin.

M. GUYON se sert depuis longtemps d'instruments analogues à celui que présente M. Dolbeau et qui sont imités de ceux de Thompson. Il n'a qu'à se louer grandement de leur usage.

La séance est levée.

Le secrétaire : TILLAUX.

TABLE

ALPHABÉTIQUE ET ANALYTIQUE

DES MATIÈRES

RÉDIGÉE PAR LE SECRÉTAIRE ANNUEL.

A

Ablation de lipomes, 465.
Amputations sous-périostées, 213.
Amputations sous-périostées (transplantation de la moelle osseuse dans les), 361.
Anévrysme de l'artère pédieuse, 177.
Anévrysme de la paume de la main, 185.
Anévrysme diffus primitif intra-orbitaire, 311.
Anus (absence de l'), 316, 475, 559.
Anus artificiel périnéal, 288, 309.
Aspiration dans l'entérocèle étranglée, 493.
Aspiration extemporanée, 286.

B

Bec-de-lièvre unilatéral, 573.
Biceps (kyste hydatique du), 216.

C

Cataracte (divers procédés d'extraction de la), 114, 118, 129, 150, 167, 222, 238, 239, 246, 282.
Cataracte (extraction linéaire par la cornée sans excision de l'iris), 16, 73, 196.
Césarienne (opération), 327.
Chloroforme (mort par le), 220.

Clavicule (ablation totale de la), 328.
Coccyx (résection du), 288.
Cornée (de l'inflammation des anciennes opacités de la), 575.
Coude (résection du), 40.
Cristallin (régénération du), 517.

D

Duval (prix), 620.

E

Epithelioma de l'épiglotte, 505.
Érectiles (traitement par la vaccination des tumeurs), 441, 453, 491, 599.
Étranglement interne, 465, 569.

F

Fibromes naso-pharyngiens, 401.
Fractures de cuisse chez les nouveau-nés (contention des), 43.

G

Galvano-caustique, 424, 429, 470, 497.
Gastrotomie, 613.
Genou (ponction dans les épanchements du), 268.
Gouttières plâtrées, 210.

H

Hémostatique (nouveau procédé), 512, 529, 537.
Hépatique (ponctions du parenchyme), 145.
Hernie congénitale étranglée, 520.
Hernie crurale étranglée, 35.
Hernie de la trachée, 443, 583.
Hernie inguinale étranglée, 525.
Huguier (éloge de), 1.
Humérale (résection sous-périostée de la diaphyse), 127.
Hysteromes, 479.

I

Intestinale (obstruction), 541, 545.

J

Jumeaux de la jambe et de l'artère poplitée (disposition anormale des), 115.

K

Kératocone (traitement du), 433.
Kyste hydatique du biceps, 216.

Kyste hydatique du foie, 24, 105.
Kyste osseux, 552, 607, 617.

L

Laryngotomie, 366.
Lipomes (ablation de), 465, 474.
Lipome sous-lingual, 208.
Lipome sous-parotidien, 12.
Luxation congénitale double des fémurs, 454.

M

Maxillaire droit (perforation du sinus), 143.
Maxillaire inférieur (résection de la branche montante droite du), 146.
Maxillaires (résection des), 362.
Membres correspondants (élection de trois), 82.
Membre titulaire (élection d'un), 161.
Morel (mort du docteur), 6.

N

Naso-pharyngiens (fibromes), 401, 576.
Naso-pharyngiens (polypes), 335, 350, 376, 382.
Nécrose phosphorée, 454, 562, 590.
Nez (fissure congénitale du), 162.

O

Obstruction intestinale, 541, 545.
Œsophage (rétrécissement de l'), 54.
Œsophage (anomalie de l'), 587.
Orbitaire (anévrysme diffus primitif intra-), 311.
Orbitaire (phelgmon), 507.
Orbite (tumeurs fibro-plastique de l'), 68.
Ovariotomie, 149.
Ovaire (traitement par la canule à demeure des kystes de l'), 323.

P

Pédieuse (anévryme de l'artère), 177.
Périnée (déchirure complète du), 63.
Périostotomie, 550.
Phosphorée (nécrose), 454, 562, 590.
Polypes naso-pharyngiens, 335, 350, 376, 382, 576.

R

Rectum (imperforation du), 288.
Rectotomie par écrasement linéaire, 101.

Résection des maxillaires, 146, 362.
Résections temporaires, 498.
Résections des côtes, 431.
Résection du coude, 40.
Rétrécissements du rectum, 7, 44, 46, 62, 74, 83.

S

Sarcome de la cuisse droite, 422.
Spina bifida, 459.
Syndactilie, 612.

T

Trachéocèle, 443, 453, 582.
Tumeurs érectiles (traitement par la vaccination des), 441, 491, 599.

U

Ulcère du mollet de forme névralgique, 485.
Utérin (traitement chirurgical des rétrécissements du col), 186.

V

Varus (double pied-bot), 459.
Vésico-vaginales (fistules), 106, 111, 204.

TABLE DES AUTEURS.

A

ABADIE, 433.

B

BÉRENGER-FÉRAUD, 286.
BLOT, 195, 278, 441.
BŒCKEL, 470.
BOINET, 24, 149.

C

CHASSAIGNAC, 35, 85, 101, 114, 246, 283, 330, 382, 432, 538.
COURTY (de Montpellier), 186.
CRUVEILHIER, 216, 525.

D

DEMARQUAY, 12, 279, 344, 431, 512.
DEPAUL, 453, 613.
DÉSORMEAUX, 311, 316.
DESPRÈS, 9, 22, 47, 194, 208, 215, 268, 280, 283, 323, 372, 550.
DEVALZ, 443.
DOLBEAU, 105, 111, 209, 239, 279, 345, 551.
DUBRUEIL, 60, 278, 280, 465, 493.
DUMESNIL (de Rouen), 335.
DUPLAY, 35, 115, 167, 215, 279, 573, 576.

E

ESMARCH, 512, 529.

F

FAUCON, 583.
FORGET, 74, 146, 310.

G

GIRAUD-TEULON, 21, 175, 233, 283, 515, 517.
GUÉNIOT, 43, 379, 494, 520, 541, 545.
GUÉRIN, 7, 44, 216.
GUYON, 1, 307, 355, 532, 607.

H

HERGOTT, 206, 218.
HOUEL, 459.
HOUZÉ DE L'AULNOY (de Lille), 213.

L

LABBÉ, 280, 347.
LANNELONGUE, 21, 106, 112, 185, 352, 537.
LEDENTU, 485.
LEFORT, 22, 40, 54, 62, 220, 222, 328, 422, 474.
LETENNEUR (de Nantes), 63, 68, 607.

M

MAGITOT, 143, 148, 562, 617.
MARJOLIN, 279, 309.
MICHEL (de Nancy), 196.
MONOYER (de Nancy), 73.

N

NICAISE, 127.
NOTTA (de Lisieux), 16, 146, 177.

O

OLLIER, 401.

P

PANAS, 22, 46, 105, 114, 129, 145, 177, 259, 279, 378.
PAULET, 238, 359.
PÉNARD (de Rochefort), 281.
PÉRIER, 587.
PERRIN, 22, 150.

S

SAINT-GERMAIN (de), 354, 366.
SÉE (M.), 279, 307, 612.

T

TERRIER, 35, 115.
TERRILLON, 485.
THOMAS (de Tours), 161.
TILLAUX, 127, 280, 308, 361, 421, 427, 432, 442, 454, 467, 492, 505, 569, 599.
TRÉLAT, 6, 23, 215, 231, 282, 307, 348, 376, 424, 429, 453, 472, 497, 590.

V

VERNEUIL, 83, 161, 162, 196, 278, 288, 330, 346, 350, 362, 374, 408, 462, 495, 529.

Z

ZANCAROL (d'Égypte), 115.

Paris. — Typographie Georges Chamerot, rue des Saints-Pères, 19.

DICTIONNAIRE ENCYCLOPÉDIQUE

DES

SCIENCES MEDICALE

PUBLIÉ SOUS LA DIRECTION DES DOCTEURS

RAIGE-DELORME ET A. DECHAMBRE

PAR MM. LES DOCTEURS

AVENFELD, BAILLARGER, BAILLON, BALL, BARTH, BAZIN, BEAU, BEAUGRAND, BÉCLARD, BÉHIER, TILLON, LESNIER, BLACHE, BOINET, BOUCHACOURT, BOUISSON, H. BOULEY, BOUVIER, BROCA, BRO BROWN-SÉQUARD, BUCHEZ, CALMEIL, CAMPANA, CERISE, CHARCOT, CHASSAIGNAC, CHAUVEAU, CO COULIER, COURTY, DALLY, DAVAINE, DEBOUT, A. DECHAMBRE, DELIOUX, DELPECH, DENONVILL DEPAUL, DIDAY, DOLBEAU, S. DUPLAY, DUTROULAU, J. FALRET, FOLLIN, FONSSAGRIVES, F GALTIER BOISSIÈRE, GAVARRET, GIRAUD-TEULON, GODELIER, GRATIOLET, GRISOLLE, GUBLER, HARD, F. GUYON, ISAMBERT, JACQUEMIER, LÉON LABBÉ, LABOULBÈNE, GUSTAVE LAGNEAU, LANCER LANDRY, LAVERAN, LÉON LEFORT, LEGOUEST, LE ROY DE MÉRICOURT, MICHEL LÉVY, LIÉGEOIS, I LUTZ, E. MAGITOT, MALAGUTI, MALGAIGNE, MARET, MARTINS, MILLARD, B. A. MOREL, OL L. ORFILA, PAJOT, PARCHAPPE, PARROT, PASTEUR, MAURICE PERRIN, M. PETER, POTAIN, R DELORME, RAYER, REGNAULT, O. REVEIL, CH. ROBIN, H. ROGER, ROLLET, ROTUREAU, RO CH. SCHUTZENBERGER, P. SCHUTZENBERGER, SÉDILLOT, MARC SÉE, TARTIVEL, TESTELIN, P. TIL TOURDES, U. TRÉLAT, VELPEAU, VERNEUIL, E. VIDAL, VOILLEMIER, VULPIAN, WARLOMONT, J. W WURTZ.

CONDITIONS DE LA PUBLICATION

Le DICTIONNAIRE ENCYCLOPÉDIQUE DES SCIENCES MÉDICALES comprendra environ volumes grand in-8, chacun de 800 pages (format et justification de la *Pathol interne* de M. le professeur GRISOLLE).

Des figures seront intercalées dans le texte aussi souvent qu'elles seront j nécessaires.

L'ouvrage sera publié par demi-volume. Le premier demi-volume paraîtr commencement de l'année 1864, et les autres se succéderont rapidement.

Prix du demi-volume renfermant, en 400 pages, plus de matière que chacu volumes complets du *Dictionnaire en trente*. . . . . .

MM. les Souscripteurs des départements recevront l'ouvrage *franco* sans aug tation du prix, dont ils acquitteront le montant en un mandat sur la poste timbres-poste.

Les souscriptions sont reçues dès maintenant à la librairie de VICTOR MASS FILS, ainsi que chez tous les libraires de la France et de l'étranger.

PARIS. TYPOGRAPHIE DU BUREAU PLON, IMPRIMEUR DE L'EMPEREUR, RUE GARANCIÈRE, 8

BOUND
JUN 8 1936
UNIV. OF MICH.
LIBRARY

UNIVERSITY OF MICHIGAN
3 9015 06222 3113